

Психическое здоровье мужчин оставалось выше средних значений до 75-летнего возраста, у женщин его показатели снижались, начиная с 65-летнего возраста. Опросник качества жизни SF-36 является актуальным, простым, доступным и валидированным инструментом для оценки основных составляющих физического и психического здоровья у пациентов с ВБН в реальной клинической практике. Улучшение показателей КЖ часто становится более важным для самого больного, чем изменение гемодинамических параметров. Увеличение выборки пациентов, а также проведение динамического исследования КЖ пациентов в соответствии с полом и возрастом по опроснику SF-36 позволят в дальнейшем разработать дополнительные критерии оценки эффективности терапии.

#### СПИСОК ЛИТЕРАТУРЫ:

1. Маджидова Ё.Н., Ким О.В., Саидова Д.П. Вертебро-базилярная недостаточность: этиопатогенетические и клинко-диагностические аспекты (обзор). //Вестник КазНМУ. 2016; 2: 280.
2. Исайкин А.И., Яхно Н.Н. Вертебрально-базилярная недостаточность //РМЖ. -2001; 9(25): 1166 - 89-93.
3. Новик А. А. оценка качества жизни больного в медицине / А. А. новик, С. А. матвеев, Т. и. иванова и др. // Клин. мед. – 2000; 2: 10–13.
4. Новик А.А, Ионова Т.И. Руководство по исследованию качества жизни в медицине. М., ОЛМА-ПРЕСС, 2002; 314.
5. Новик А.А, Ионова Т.И. Руководство по исследованию качества жизни в медицине . 2-е изд.под ред. Ю.Л.Шевченко, М., ОЛМАПРЕСС, 2007; 313.
6. Инструкция по обработке данных, полученных с помощью опросника SF-36. URL: <http://bono-esse.ru/blizzard/RPP/sf36.pdf>. [Instructions for processing data obtained with the SF-36 questionnaire. URL access mode: <http://bono-esse.ru/blizzard/RPP/sf36.pdf>. (In Russ.)].
7. Sevenhuysen G.P. A new prospective on quality of life / G. P. Sevenhuysen, J. Truble-Waddell // J. Clin. Epidemiol. – 1997; 50: 231-232.

Поступила 09.01. 2020

УДК 616-001.86:340.6:611

### К ВОПРОСУ СУДЕБНО-МЕДИЦИНСКОЙ ДИАГНОСТИКИ ТИПОВ УТОПЛЕНИЯ

<sup>2</sup>Попов Вячеслав Леонидович, <sup>1</sup>Назирова Сирожиддин Назирович,  
<sup>1</sup>Бахриев Ибрагим Исомадинович, <sup>3</sup>Рузиев Шерзод Ибодуллаевич

<sup>2</sup>И-Санкт-Петербургский медицинский университет, Россия

<sup>1</sup>Ташкентская медицинская академия, Узбекистан

<sup>3</sup>Ташкентский педиатрический медицинский институт, Узбекистан

#### Резюме

*В настоящей статье объектом исследования послужили 139 случая утоплений в водоёмах города Душанбе. Кроме того, были проанализированы случаи утопления за период 2015-2019 гг., и проведён ретроспективный анализ всех дополнительных исследований в заключениях судебно-медицинских экспертиз. Случаи утопления в основном отмечались у лиц работоспособного возраста, чаще у мужчин, и в менее половины случаев сопровождалась алкогольным опьянением. Полученные данные свидетельствуют о том, что все морфологические признаки, которые могут быть обнаружены при исследовании трупа, извлеченного из воды, целесообразно подразделить на три группы, ибо*

выявляются эти признаки при наружном и внутреннем исследовании, или при проведении лабораторных исследований.

**Ключевые слова:** утопление, виды, морфологические признаки, лабораторные исследования, диатомовый планктон, судебно-медицинская оценка.

### ЧЎКИШ ТУРЛАРИНИ СУД-ТИББИЙ ТАШХИСЛАШ МАСАЛАЛАРИ

<sup>2</sup>Попов Вячеслав Леонидович, <sup>1</sup>Назирова Сирожиддин Назирович,  
<sup>1</sup>Бахриев Ибрагим Исомадинович, <sup>3</sup>Рўзиев Шерзод Ибодуллаевич

<sup>2</sup>И-Санкт-Петербург тиббиёт университети, Россия

<sup>1</sup>Тошкент тиббиёт академияси, Ўзбекистон

<sup>3</sup>Тошкент педиатрия тиббиёт институти, Ўзбекистон

#### Резюме

Мазкур мақолада тадқиқот объекти бўлиб, Душанбе шаҳри сув ҳавзаларидаги 139 чўкиш ҳолатлари ҳисобланади. Шунингдек, 2015-2019 йиллардаги чўкиш ҳолатларининг таҳлили ва суд-тиббий экспертиза хулосаларидаги лаборатория текширувлари натижаларининг ретроспектив таҳлили келтирилган. Чўкиш ҳолатлари асосан меҳнатга лаёқатли ёшдаги шахсларда, кўпинча эркакларда ва ярмидан камроғида алкоголь мастлик ҳолатида кузатилди. Олинган натижалар шундан далолат берадики, сувдан топилган мурдани текширишда аниқланган морфологик белгиларни уч гуруҳга киритиш мумкин, яъни ташиқи ва ички текширувларда ёки лаборатор текширувларда кузатиладиган белгилар.

**Калит сўзлар:** чўкиш, уларнинг турлари, морфологик белгилари, лаборатор текширувлар, диатом планктони, суд-тиббий баҳолаш.

### TO THE QUESTION OF FORENSIC DIAGNOSTICS WATER TYPES OF DROWNING

<sup>2</sup>Popov Vyacheslav Leonidovich, <sup>1</sup>Nazirov Sirojiddin Nazirovich,  
<sup>1</sup>Bakhriev Ibragim Isomadinovich, <sup>3</sup>Ruziev Sherzod Ibodullaevich

<sup>2</sup>First St. Petersburg Medical University, Russia

<sup>1</sup>Tashkent Medical Academy, Uzbekistan

<sup>3</sup>Tashkent Pediatric Medical Institute, Uzbekistan

#### Resume

For the present study, 139 cases of drowning in reservoirs of the city of Dushanbe served. In addition, cases of drowning were analyzed for the period from 2015 to 2019, and a retrospective analysis of all additional studies in the conclusions of forensic medical examinations was carried out. Cases of drowning were mainly observed in people of working age, more often in men, and in less than half of the cases were accompanied by alcohol intoxication. The data obtained indicate that it is advisable to subdivide all the morphological features that can be found during the study of a corpse extracted from water into three groups, because these signs are revealed either during external and internal research, or during laboratory tests.

**Key words:** drowning, species, morphological features, laboratory tests, diatom plankton, forensic medical assessment.

**Актуальность**

За последние годы в судебно-медицинской и клинической практике возрос удельный вес насильственной смерти, и занимает первое место среди смертностей. Установление причины и механизма смерти, ретроспективное восстановление обстоятельств произошедшего (особенно при утоплении), выявление признаков прижизненности повреждений, дифференциальная диагностика выявленных изменений являются основными вопросами судебно-медицинской экспертизы [1, 3, 4, 5].

Среди причин насильственной смерти одно из главных мест занимает механическая асфиксия, которая составляет 28-30% всей насильственной смерти. На долю утопления приходится 39% из указанного объема случаев [4, 5, 6, 7, 8].

Утопление – один из видов смерти от механической асфиксии, наступающей вследствие закрытия дыхательных путей жидкостями, чаще всего водой [9]. Утопление в настоящее время является серьезной социальной проблемой, так как этому виду смерти подвергается значительное количество людей, преимущественно молодого возраста.

Анализ структуры насильственной смерти, осуществляемый по материалам ВОЗ, показывает, что утопление занимает в ней 6-е место (7,3%) и превышает число случаев гибели людей в результате пожаров, отравлений.

Во впервые выпущенном ВОЗ «Глобальном докладе об утоплении: предотвратить ведущую причину смерти» сообщается, что в результате утопления ежегодно гибнут 372 тыс. человек и что оно является одной из 10 ведущих причин смерти детей и молодых людей во всех регионах мира [3].

По общепринятому мнению смерть от утопления наступает от прекращения поступления воздуха в дыхательные пути вследствие закрытия их жидкостью. Однако, утопление имеет ряд особенностей, которые существенно отличают его от других видов механической асфиксии [4, 5, 6, 7, 12].

Утопление в воде является

самостоятельным видом смерти с присущими ему определёнными вариантами патогенеза, обусловленными острым нарушением функций жизненно важных систем организма [12].

В судебно-медицинской практике в случаях утопления в воде большое значение придается дополнительным методам исследования, в частности выявлению в крови и внутренних органах трупов створок диатомового планктона (ДП) и элементов псевдопланктона (ПП). В настоящее время доказано, что элементы ДП и ПП при утоплении проникают в кровь вместе с аспирируемой водой через повреждаемые сосуды легких и кровотоком разносятся по внутренним органам. Другие пути попадания створок ДП и частиц ПП во внутренние органы (ингаляционный, пероральный) исключены. При попадании в водоем трупов элементы ДП и ПП можно обнаружить в легких и желудке, а в других органах и крови они не выявляются [1, 2, 5, 8].

Диатомовый планктон – обширный класс одноклеточных водорослей, имеющих пропитанные кремнеземом оболочки. ДП встречаются практически во всех водоемах (за исключением глубоких колодцев, артезианских скважин, подземных источников, т.е. тех мест, где освещенность недостаточна для протекания реакции фотосинтеза). Они являются ценными объектами исследования, так как благодаря кремниевому панцирю не подвержены процессам гниения, хорошо противостоят воздействию кислот и высокой температуры [2, 10, 11].

**Цель исследования.** Установление характерных особенностей и морфологических признаков у погибших от утопления.

**Материал и методы**

Материалами для настоящего исследования послужил 139 случая утоплений в водоёмах города Душанбе и пригорода (Душанбе, Варзоб, Кофарнихон, Элок, Лучоб, Харангон и Тагоб), где наиболее часто, в экспертной практике бюро судебно-медицинской экспертизы, происходят случаи утопления.

Кроме того, были проанализированы случаи утопления за период с 2015 по 2019 год, и проведён ретроспективный анализ всех дополнительных исследований в заключениях судебно-медицинских экспертиз бюро СМЭ. Особый акцент мы делали на судебно-гистологическом исследовании по поводу определения планктона, как в трупном материале, так и в образцах воды, представленных на экспертизу правоохранительными органами.

### Результат и обсуждение

Результаты исследования показали что, среди утопленных преобладали лица мужского пола – 93 (66,9%), а лица женского пола составили 46 случаев (33,1%). Среди них дети до 10-ти лет составили 7,1%, от 10-ти до 20-ти лет – 9,2%, от 20-ти до 30-ти лет – 24,8%, но

наиболее часто утопленниками оказывались люди в возрасте 30-40 лет (29,7%). Меньше всего смертей от утопления было среди людей пожилого и преклонного возраста, т.е. старше 60-ти лет (6,4%).

Анализ исследуемого материала свидетельствует о том, что наиболее часто среди утопленников встречались лица мужского пола, а по возрастным показателям среди утопших преобладали лица наиболее работоспособного возраста (30-40 лет).

Конкретно выявить причину этого явления нам не удалось, но, учитывая, что среди утопленников мужского пола лиц с наличием алкоголя в крови было больше, чем у лиц женского пола, можно принять во внимание этот фактор, как фактор риска утопления (табл.1).

Таблица 1

Распределение потерпевших в зависимости от употребления алкоголя перед утоплением

Пол	Возрастная группа (M±m % в крови)			Всего
	до 20 лет	от 20 до 60	старше 60	
Муж	4 (12,5±5,8%)	27 (84,4±6,4%)	1 (3,1±3,1%)	32 (86,5±5,6%)
%	1,23±0,24	1,62±0,21	2,20±0,18	1,55±0,18
Жен	-	5 (100±0,0%)	-	5 (13,5±5,6%)
%	-	1,20±0,19	-	1,20±0,19
Итого	4 (10,8±5,1%)	32 (86,5±5,6%)*	1 (2,7±2,7%)	37 (100%)
%	1,23±0,24	1,59±0,18	2,20±0,15*	1,54±0,16

Примечание:\* - достоверность данных между возрастными группами (\* - P < 0,01)

Как следует из таблицы, из 139 случая утопления в 37 случаях (26,6%) в крови у трупов был обнаружен алкоголь.

Из трёх выделенных групп (до 20 лет, от 20 до 60 лет и старше 60 лет) больше всего употребляли до утопления алкоголь лица мужского пола из группы от 20 до 60 лет (всего 32 случая, из них у лиц мужского пола – 27), в 4-х случаях алкоголь был выявлен у лиц до 20 лет и в 1 случае – в группе лиц старше 60 лет.

Наибольшая концентрация этилового спирта в крови составила 4,3%, наименьшая – 0,4 %. В среднем, концентрация алкоголя в крови у 37 трупов составила 1,54±0,16%, а это соответствует средней степени опьянения у

живых лиц.

Из 139 случая собственных исследований утопления, наиболее часто встречался истинный тип утопления – 73 (52,5%), затем смешанный – 35 (25,2%), и меньше всего встречались случаи асфиктического типа – 31 (22,3%) (табл. 2).

Как видно из таблицы, наиболее часто встречался истинный тип утопления. При этом женщин было 22 (15,8%), а мужчин 51 (36,7%).

Асфиктический тип встречался реже других, и здесь женщин было 11 (7,9%), а мужчин – 20 (14,4%).

При смешанном типе, который встречался в 25,2% случаев, женщин регистрировалось

незначительно большее количество по сравнению с мужчинами, процентное

соотношение составило 27,7% против 24,5% соответственно.

Таблица 2

Распределение случаев утопления по полу и их типу

Пол	Типы утопления						Всего (%)	
	Асфиксический		Истинный		Смешанный			
	абс.	%	абс.	%	абс.	%	абс.	%
Мужской	20	14,4±2,2	51	36,7±5,1*	22	24,5±4,4	93	66,9±3,9
Женский	11	7,9±1,2	22	15,8±7,3*	13	27,7±6,5	46	33,1±3,9
Итого:	31	22,3±1,7	73	52,5±4,2*	35	25,2±3,7	139	100

Примечание: \* - достоверность данных между типами утопления (\* - P < 0,01)

При ретроспективном анализе заключений судебно-медицинских экспертиз по поводу утопления, а также в результате собственных исследований трупов лиц, умерших от утопления, мы обнаружили, при наружном и внутреннем исследовании их, различные повреждения мягких тканей и органов.

Результаты исследования показали что, в общем числе утопленников (139 случая), у 29 были обнаружены повреждения в виде: черепно-мозговой травмы (15,2%), повреждений грудной клетки (10,3%), ран (19,7%), ссадин (10,3%).

Черепно-мозговые травмы (ЧМТ) были подразделены на открытые ЧМТ – 5 (20,9%), закрытые ЧМТ – 8 (31%), переломы свода черепа – 1 (3,4%), переломы основания черепа – 5 (17,2%), переломы свода и основания черепа – 5 (17,2%).

При этом кровоизлияния при ЧМТ были разделены на субдуральные, эпидуральные и кровоизлияния в вещество головного мозга. Всего кровоизлияния при ЧМТ были выявлены в 6,9% случаев.

Наиболее часто встречающиеся повреждения – раны – мы обнаруживали по большей части в области живота и грудной клетки, где они носили характер колото-резаных ран.

Ушибленные и ушиблено-рваные раны чаще встречались на лицевой и теменно-

затылочной области головы.

Повреждения грудной клетки были в виде переломов рёбер – 2 (6,9%) случая, повреждений (разрывов) сердца – 4 (13,8%).

Ссадины наиболее часто встречались на голове – 5 (17,2%), на теле – 5 (17,2%), на руках – 1 (3,4%) и на ногах – 1 (3,4%).

Таким образом, нами учтены факторы, способствующие утоплению или являющиеся факторами риска утопления (алкоголь, наличие повреждений, пол, возраст и др.), а также особенности водоёмов, в которых были обнаружены трупы лиц, умерших от утопления.

В практической деятельности судебно-медицинского эксперта нередко встречается необходимость исследовать труп, извлеченный из водоема. В таких случаях представителем органов дознания или прокуратуры на разрешение экспертизы ставится вопрос о прижизненном или посмертном попадании тела в воду.

При решении этого вопроса может послужить применения метода обнаружения планктона во внутренних органах. Учитывая вышеизложенное, нами изучалась судебно-медицинская характеристика морфологических и микробиологических изменений планктона при установлении времени и места утопления.

Таким образом, установлено что, из 139 случая утопления, наиболее часто встречается истинный тип утопления – 73 (52,5%), затем



смешанный – 35 (25,2%), и меньше всего встречались случаи асфиксического типа – 31 (22,3%). При этом из 139 случая у 29 (15,2%) утопленников были обнаружены повреждения в виде черепно-мозговой травмы, повреждения грудной клетки (10,3%), раны (19,7%) и ссадины (10,3%) тела.

**Макроскопические исследования.**

При истинных типах утопления характерными морфологическими признаками были:

- резкая бледность кожных покровов (82,7%),
- стойкая мелкопузырчатая белая или розовая пена, выступающая из отверстий носа и рта (70,6%), пена в просвете трахеи и бронхов,
- острое вздутие лёгких (56,4%), отпечатки рёбер на поверхности лёгких (56,4%),
- экхимозы и пятнистые кровоизлияния под висцеральной плеврой (88,7%),
- различный цвет крови в желудочках сердца (более светлый – в левом, более тёмный – в правом) (92,4%),
- жидкость в желудке (76,4%), двенадцатиперстной кишке (68,3%) и в начальном отделе тонкой кишки (56,7%),
- жидкость в основной и гайморовой пазухах (46,4%),
- отёк ложа и стенки желчного пузыря (74,6%),
- застойное полнокровие внутренних органов (98,4%), при относительном малокровии селезёнки (88,2%).

Все указанные выше признаки в комплексе, в наших наблюдениях, встречались в 86,4% случаев истинного утопления.

Такие признаки как гусиная кожа (36,2%), мацерация эпидермиса (26,2%), трансудат в плевральных и брюшной полости (24,7%), жидкость в барабанных полостях (2,7%) встречались реже, и они, по сути, являются признаками пребывания трупа в воде.

При истинном типе утопления, наиболее выраженные изменения отмечались при исследовании лёгких. Лёгкие в состоянии острого вздутия полностью выполняли плевральные полости и почти целиком закрывали сердечную сорочку (78,6%).

При этом, вздутие лёгких было не столь резким, как при асфиксическом типе утопления, однако при истинном типе отёк был распространённым и кровоизлияния под висцеральной плеврой были намного крупнее. На ощупь ткань лёгких тестоватой консистенции и с поверхности разрезов выявлялось большое количество пенистой жидкости.

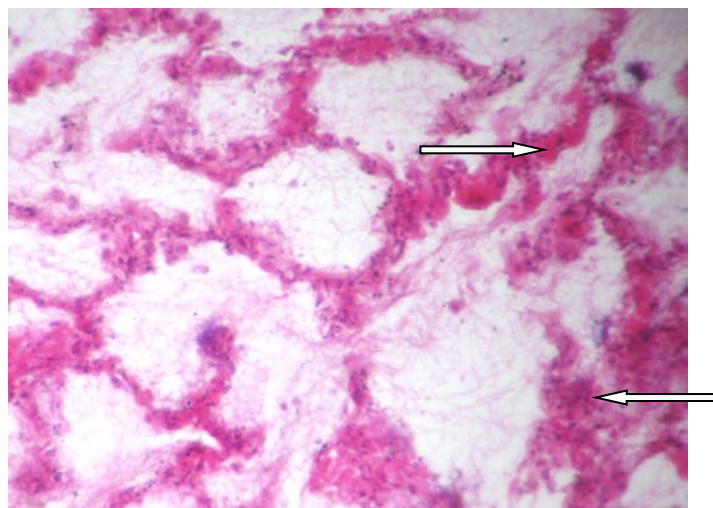
**Микроскопические исследования.**

Судебно-гистологические исследования являются обязательными для обнаружения диатомового планктона и мельчайших растительных организмов водоёма не только для установления причины смерти, но и для определения места утопления.

**Лёгкие.** В очагах острого вздутия отмечают резкое расширение альвеол, истончение и разрывы межальвеолярных перегородок. Капилляры здесь были спавшимися, и ткань представлялась малокровной.

В очагах отёка просветы альвеол и мелких бронхов содержали бледно-розовую массу с примесью незначительного числа эритроцитов и слущенных клеток альвеолярного эпителия. Капилляры, мелкие артерии и вены были расширены и полнокровны. Часто встречались кровоизлияния в альвеолы и интерстициальную ткань. Они были в большинстве случаев (74,6%) ограниченными и разлитыми. В 13,7% случаев отмечались очаги ателектаза альвеолярной паренхимы. В альвеолах и мелких бронхах изредка удавалось видеть диатомовые водоросли, минеральные частицы, растительную клетчатку.

На рисунке 1 видна типичная микроскопическая картина лёгких при истинном типе утопления.



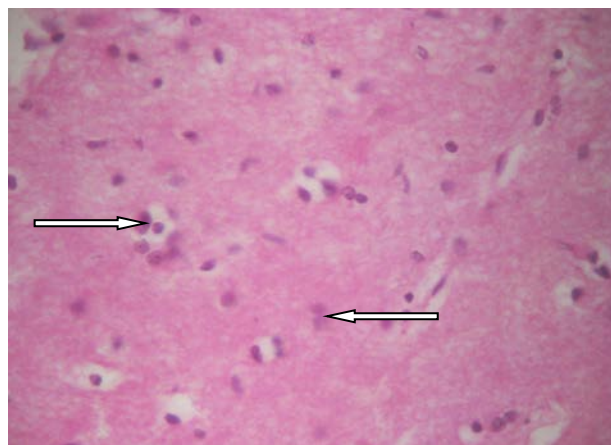
**Рис. 1.** Лёгкое при истинном типе утопления. Встречаются кровоизлияния в альвеолы и интерстициальную ткань. Окраска гематоксилин-эозином. Увеличение 56.

В коре головного мозга почти повсеместно отмечалось резкое расстройство кровообращения. Капилляры и вены расширены, содержат кровь. Во многих сосудах эритроциты заполняли весь просвет, лежали плотно, как бы слипшись друг с другом.

В коре головного мозга почти повсеместно отмечалось резкое расстройство кровообращения. Капилляры и вены

расширены, содержат кровь. Во многих сосудах эритроциты заполняли весь просвет, лежали плотно, как бы слипшись друг с другом.

Околососудистые пространства были расширены: они или были пустыми, или содержали однородную бледно-розовую массу. Иногда сосуд окружали эритроциты. Небольшие кровоизлияния можно было встретить и в отдалении от сосудов (рис. 2).



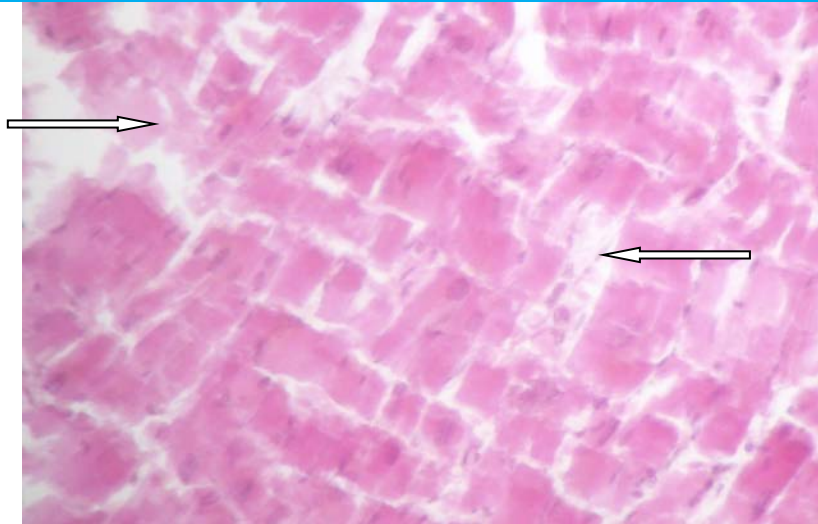
**Рис. 2.** Кора головного мозга при истинном типе утопления. Капилляры и вены расширены, содержат кровь. Окраска гематоксилин-эозином. Увеличение 56.

**В сердце** изменения заключались в расстройстве кровообращения с преобладанием выраженного спазма сосудов стромы. В то же время интрамуральные артерии содержали в стенке эпителиоидно-модифицированные мышечные клетки, но крови не содержали.

В сосудах эпикарда кровь находилась в небольшом количестве. Иногда здесь

встречались кровоизлияния, они были мелкими, периваскулярными или занимали всё поле зрения.

Интерстициальная ткань миокарда и соединительнотканная пластинка эпикарда представлялись разрыхлёнными, коллагеновые волокна окрашивались эозином очень бледно (рис. 3).



**Рис. 3.** Сердце при истинном типе утолщения. Интерстициальная ткань миокарда и соединительнотканная пластинка эпикарда представляются разрыхленными. Окраска гематоксилин-эозином. Увеличение 56.

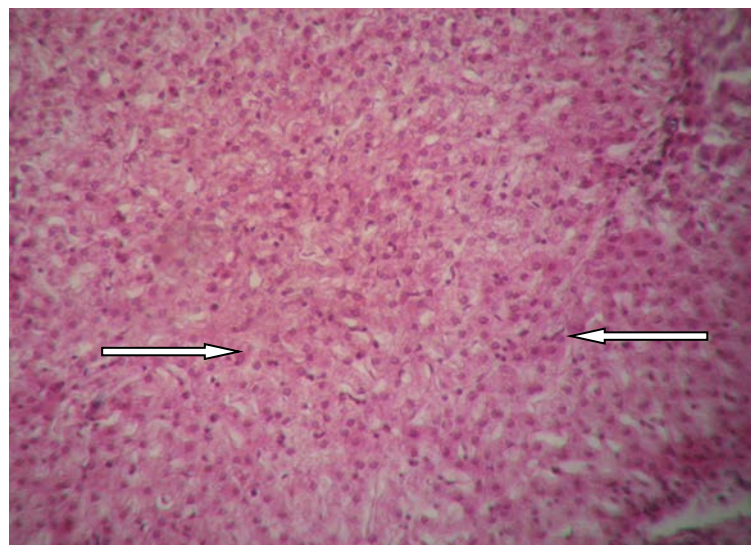
**В печени** расстройство кровообращения выражалось полнокровием центральных вен и внутريدольковых капилляров.

В меньшей степени это относится к междольковым венам. Междольковые артерии в стенке которых можно видеть эпителиоидноподобные мышечные клетки, они расширены, но пустые.

Перикапиллярные пространства по

периферии долек местами расширены, в некоторых содержится однородная бледно-розовая масса.

Капсула печени и междольковая соединительная ткань разрыхлены, бледно окрашиваются эозином. Гепатоциты также слабо воспринимают эозин, контуры их недостаточно чёткие (рис. 4).



**Рис. 4.** Печень при истинном типе утолщения. Перикапиллярные пространства по периферии долек местами расширены. Окраска гематоксилин-эозином. Увеличение 56.

**В почках,** в корковом слое, обнаруживают незначительное полнокровие очагового характера, в мозговом слое оно выражено

резко, местами имеет характер паретического.

На границе коркового и мозгового слоёв, где отходят междольковые и прямые сосуды,



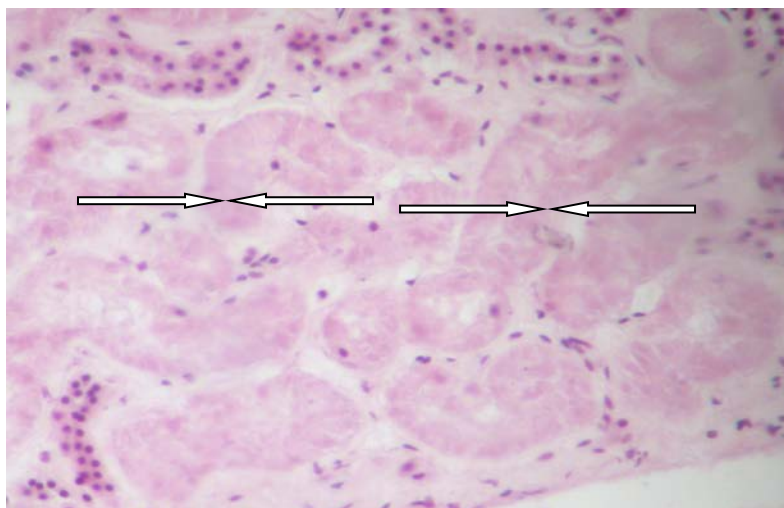
они были резко полнокровны, и были отчётливо разделены два слоя – корковый и мозговой.

Клетки эпителия канальцев в корковом слое отличались набуханием, утратой чёткости очертаний, бледной окраской (рис. 5).

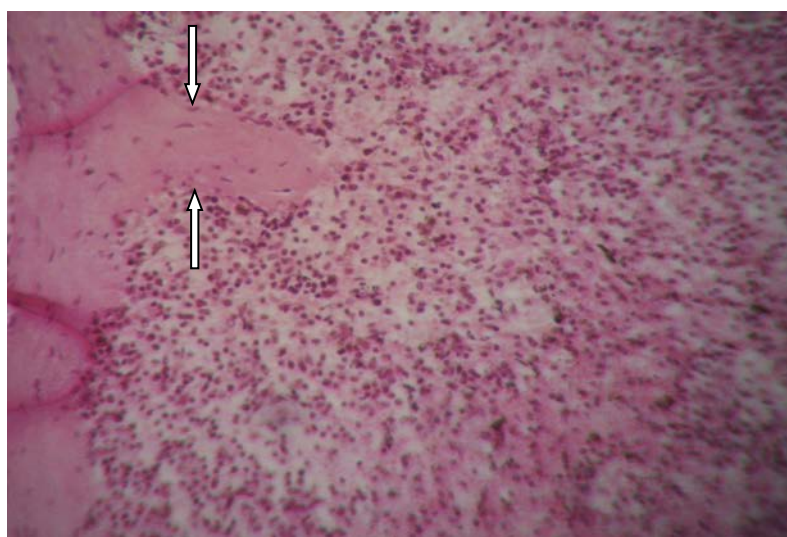
В селезёнке капсула, в большинстве случаев, была разрыхлённой, ткань

малокровной.

Венозные синусы резко обеднены эритроцитами и они настолько слабозаметные, что красная пульпа кажется состоящей только из клеток белой крови. Центральные артерии, почти во всех случаях, крови не содержали (рис. 6).



**Рис. 5.** Почки при истинном типе утопления. Клетки эпителия канальцев в корковом слое отличаются набуханием, утратой чёткости очертаний, бледной окраской. Окраска гематоксилин-эозином. Увеличение 56.



**Рис. 6.** Селезёнка при истинном типе утопления. Капсула разрыхлена, ткань малокровна. Окраска гематоксилин-эозином. Увеличение 56.

При асфиктическом типе утопления, в основном, преобладали признаки, характерные для обтурационной асфиксии: при наружном исследовании трупа отмечалась отёчность лица с синюшной окраской,

субконъюнктивальные кровоизлияния, отсутствие пены из отверстий рта и носа, наличие обильных трупных пятен бледно-синюшного цвета.

Следы непроизвольного акта

мочеиспускания, дефекации и наличие следов спермы на головке полового члена у мужчин мы почти не наблюдали, кроме некоторых случаев (2,6%).

Указанные признаки не сохраняются у утопленников в силу вымывания их водой.

В полости рта (36,2%), глотки (24,4%), а иногда и в дыхательных путях (12,7%), мы обнаруживали посторонние частицы: песок, ил, водоросли.

При макроскопическом исследовании во внутренних органах отмечались признаки острого нарушения кровообращения, повышения проницаемости стенок сосудов типа плазматического пропитывания, периваскулярные кровоизлияния.

**Лёгкое:** резкое эмфизематозное вздутие ткани, очаги отёка и кровоизлияния (34,2%). Ткань лёгких на ощупь пушистая.

При судебно-гистологическом исследовании в лёгких отмечаются очаги

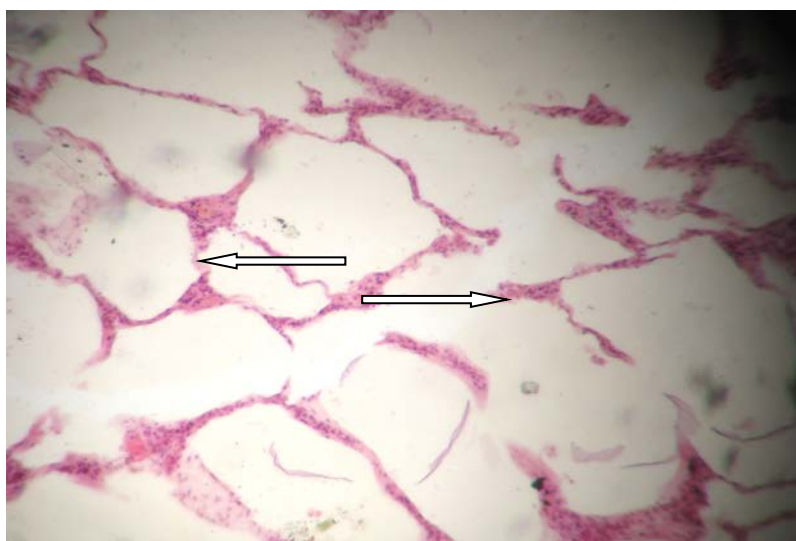резкого расширения альвеол и их разрыва.

Многие бронхи и бронхиолы расширены, наполнены кровью. Многие мелкие бронхи в состоянии более или выраженного спазма, имеют фестончатую, звёздчатую форму; эпителий нередко десквамирован и находится в просвете бронхов, слущившиеся клетки набухшие, здесь же отмечались слизь и эритроциты.

Альвеолы имеют неодинаковый вид: одни эмфизематозно расширены и с разрывом стенок, другие спавшиеся или не изменены.

Сосуды расширены, полнокровны, многие из них содержат тромбы. Лейкоциты инфильтрируют перибронхиальную ткань и стеку бронхов.

В альвеолах и мелких бронхах, при асфиктическом типе утопления, ни в одном случае нам не удалось увидеть диатомовые водоросли, минеральные частицы и растительную клетчатку (рис. 7).



**Рис. 7.** Альвеолы и мелкие бронхи при асфиктическом типе утопления.

Резкое расширение альвеол, истончение и разрывы межальвеолярных перегородок. Окраска гематоксилин-эозином. Увеличение 56.

Во внутренних органах, при асфиктическом типе утопления, мы наблюдали картину «быстрой смерти»: резкое полнокровие всех внутренних органов за исключением селезёнки, где, в большинстве случаев, наблюдалось сморщивание её капсулы и, при разрезе, малокровие.

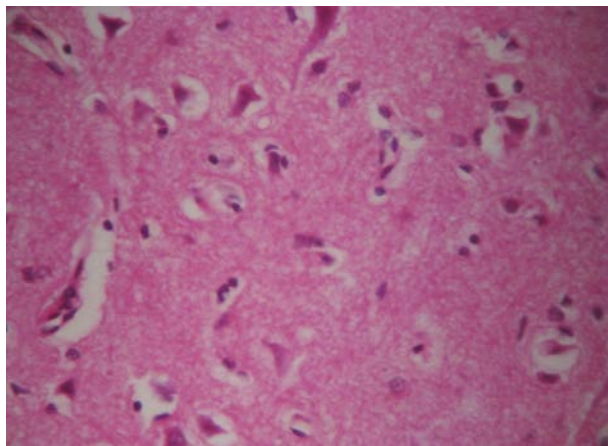
При микроскопическом исследовании

обращали на себя внимание признаки нарушения органного кровоснабжения, явления повышенной проницаемости сосудистых стенок, острые дистрофические изменения.

В головном мозге отчётливо было видно нарушение кровообращения. В мягких мозговых оболочках отмечались значительное

расширение и полнокровие вен; артериальные сосуды сужены и содержали мало крови. Коллагеновые волокна были набухшие, раздвинуты. Иногда встречались мелкие очаговые и разлитые свежие кровоизлияния. В коре и белом веществе головного мозга капилляры расширены, заполнены

эритроцитами в виде монетных столбиков; очень редко эритроциты располагались в 2-3 ряда, плотно прилежали друг к другу. В венулах и венах кровенаполнение выражено умеренно, но просветы отдельных вен были значительно расширены и заполнены кровью (рис. 8).



**Рис. 8.** Головной мозг при асфиктическом типе утопления. Периваскулярный отёк в веществе головного мозга. Окраска гематоксилин-эозином. Увеличение 56.

Часто обнаруживались периваскулярные кровоизлияния. Их можно было встретить в межуточном мозге, аммоновых рогах, в зоне красных ядер среднего мозга, в ядрах основания варолиева моста и в стенках III и дна IV желудочков.

Аналогичные изменения нервных клеток можно было обнаружить и в глубинных отделах мозга, особенно в полосатом теле, кровообращения, повышения проницаемости сосудов и острые дистрофические изменения, но выражены они были менее резко.

При смешанном типе утопления мы наблюдали, как при макроскопическом, так и при микроскопическом исследовании, чередование признаков истинного и асфиктического типа с менее выраженными нарушениями кровообращения.

Лёгкие в большинстве случаев в состоянии вздутия полностью выполняли плевральные полости и целиком или частично закрывали сердечную сорочку.

Можно выделить две основные формы вздутия: сухую и влажную (отёчную).

бледном шаре, зрительном бугре, а также в мозжечке.

В сердце, печени и почках постоянно наблюдались нарушения кровообращения в виде полнокровия капилляров и вен. Оно носило больше очаговый характер. Отмечалось набухание стенок сосудов.

В других внутренних органах также наблюдались признаки нарушения

При сухой форме повсеместно было выражено резкое эмфизематозное вздутие ткани; очаги отёка и кровоизлияния были редки.

При влажной форме вздутие лёгких было не очень резким, как при истинном типе утопления. Однако, здесь ткань лёгких была тестоватой консистенции и с поверхности разрезов выделялось довольно большое количество пенной жидкости.

Микроскопическая картина лёгких также чередовалась резким расширением альвеол и разрывами межальвеолярных перегородок с альвеолами, которые содержали незначительное количество бледно-розовой

массы с примесью незначительного числа эритроцитов и слущенных клеток альвеолярного эпителия.

В некоторых препаратах (36,2%), в альвеолах и мелких бронхах, нам удавалось увидеть диатомовые водоросли.

Для диагностики утопления практическое значение имеет обнаружение диатомового планктона в других органах и тканях, куда он проникает через большой круг кровообращения. Через лёгкие в большой круг кровообращения проникают диатомей разных размеров: чаще 5-50 мкм, реже до 150-200 мкм.

Поскольку нахождение планктона в гистологических препаратах органов является технически сложным и не всегда успешным, используют более простой и надёжный способ исследования диатомового планктона методом обогащения в центрифугате.

При истинном типе утопления мы находили диатомовый планктон во всех исследуемых органах: лёгкие, почки, печень, селезёнка, головной мозг и в пазухах основной кости черепа:

При этом количество планктона в зависимости от водоёма, где был обнаружен труп и времени года, варьировалось в пределах от  $35,6 \pm 0,8$  шт. до  $88,4 \pm 1,2$  шт.

Больше всего диатомового планктона мы обнаруживали в почках и печени, меньше всего планктона было в селезёнке, в головном мозге и в пазухах основной кости.

При асфиктическом типе утопления диатомовый планктон обнаруживали в очень малых количествах только в лёгких, почках и

печени. В других органах и в пазухах основной кости в наших наблюдениях планктон не был обнаружен.

При смешанном типе утопления диатомовый планктон был обнаружен почти во всех исследуемых внутренних органах, кроме селезёнки. Однако, в отличие от случаев истинного типа утопления, при этом виде утопления количество обнаруживаемых диатомей не превышало  $28,7 \pm 0,6$  шт.

### Выводы

Таким образом, в своих наблюдениях мы учитывали факторы, способствующие утоплению или являющиеся факторами риска утопления (алкоголь, наличие повреждений, пол, возраст и др.). Случаи утопления в основном отмечались у лиц работоспособного возраста, чаще у мужчин, и в менее половины случаев сопровождалось алкогольным опьянением. Полученные данные свидетельствуют о том, что все морфологические признаки, которые могут быть обнаружены при исследовании трупа, извлеченного из воды, по нашему мнению, целесообразно подразделить на три группы, ибо выявляются эти признаки или при наружном и внутреннем исследовании, или при проведении лабораторных исследований.

Обнаружение диатомей во внутренних органах позволяет считать, что они попали вместе с током крови, при наличии деятельности сердца, т.е. прижизненно и могут считаться неопровержимым признаком утопления.

### СПИСОК ЛИТЕРАТУРЫ:

1. Алтаева А.Ж., Галицкий Ф.А., Айдаркулов А.Ш. Усовершенствование методики обнаружения диатомового планктона в трупе при экспертизе утопления // Судебно-медицинская экспертиза. – М., 2013. – №1. – С. 35-38.
2. Анисимов Л.П., Девятериков А.А. Модификация метода изготовления препаратов для микробиологического исследования // Избранные вопросы судебно-медицинской экспертизы. – Хабаровск, 2017. – №16. – С. 7.
3. ВОЗ подчеркивает катастрофические последствия утопления во всем мире. // Медицинская сестра, – 2015, – №2, – С.37.
4. Горбунов Н.С. и др. Диагностика обстоятельств утопления // В мире научных

открытий. – 2014. – № 4.1 (52). – С. 458-471.

5. Жульжик Е.А. Диагностика утопления в современной судебной медицине // Концепт. – 2015. – № 04 (апрель). – ART 15127. – 0,4 п. л. – URL: <http://e-koncept.ru/2015/15127.htm>. – Гос. рег. Эл № ФС 77-49965. – ISSN 2304-120X.

6. Осьминкин В.А. К вопросу микроскопической диагностики смерти от утопления // Судебно-медицинская экспертиза. – 2013. – Т. 56. – № 1. – С. 39-41.

7. Потёмкин А.М., Солохин Е.В., Горностаев Д.В. Судебно-медицинская оценка случаев утопления в ванне // Судебно-медицинская экспертиза. – 2013. – Т. 56. – № 1. – С. 31-34.

8. Рыбалкин Р.В., Можаров П.В. Исследование диатомового планктона в случаях утопления



//Избранные вопросы судебно-медицинской экспертизы. – Хабаровск, 2007 – №81. – С. 104-106.

9. Светлаков А.В., Давыдова З.В. Термин «утопление» в судебной медицине //Проблемы экспертизы в медицине. – 2012. – Т. 12. – № 3–4 (47–48). – С. 37-38.

10. Тартаковский И.С., Карпова Т.И., Груздева О.А. и др. Влияние температуры на жизнеспособность планктонных клеток и модельных биопленок *Legionella pneumophila* в воде

//Журнал микробиологии. – 2015. – №5. – С. 7-12.

11. Хисориев Х.О. О фитогеографии пресноводных водорослей //Известия АН РТ. Отделение биол. и мед. наук. Душанбе – 2014, – №2 (186), – С. 7-14.

12. Хлуднева Н.В. и др. Патологоанатомические механизмы утопления и планктоноскопический метод диагностики типов утопления //Медицинская экспертиза и право. – 2012. – № 3. – С. 18-20.

Поступила 09.02.2020

УДК 616.441-008.61:616.12-008.313.2

## АНАЛИЗ ФАКТОРОВ РИСКА СРЕДИ ПАЦИЕНТОВ С СИНДРОМОМ ТИРЕОТОКСИКОЗА И ФИБРИЛЛЯЦИЕЙ ПРЕДСЕРДИЙ

*Ходжаева С.Х., Убайдуллаева Н.Б., Насырходжаев Я.Б.*

Республиканский Специализированный Научно-Практический Медицинский Центр  
Эндокринологии имени академика Я.Х. Туракулова, г. Ташкент, Узбекистан

### Резюме

Авторами изученно данная актуальность вопроса по тиреотоксическая кардиомиопатия которая зачастую имеет необратимый характер, снижая качество жизни и увеличивая смертность. Выявление факторов риска её развития и внедрение их оценки в клиническую практику с целью проведения радикальных методов в наиболее ранние сроки развития тиреотоксикоза улучшило бы прогноз для этих пациентов. Авторами поставлено цель: провести анализ степени проявления факторов риска в группе пациентов с синдромом тиреотоксикоза, осложнённого фибрилляцией предсердий. Исследование было проведено в группе из 38 пациентов с синдромом тиреотоксикоза и фибрилляцией предсердий. Были проведены анализ половой, возрастной структуры группы, длительности тиреотоксикоза, наличия курения, предшествующих ИБС/ГБ/аритмий, оценка уровней свТ3, свТ4, ТТГ, оценка объёма щитовидной железы по УЗИ, оценка комплаентности по опроснику и наличия эндокринной офтальмопатии. По данным авторов было выявлено, что соотношение полов составляет 1:1 ( $p < 0.01$ ); наибольшее число пациентов как у мужчин, так и у женщин было в возрастном диапазоне от 40-59 лет ( $p < 0.05$ ) (61,1% и 80%, соответственно); длительность тиреотоксикоза была сопоставимой у обеих полов и составила 9,3 и 10,6 лет ( $p < 0.05$ ); наличие родственника первой линии с синдромом тиреотоксикоза у женщин – в 16,6%; у мужчин 5% ( $p > 0.1$ ); курением злоупотребляли у женщин 0%; у мужчин 65%; 20% и 15% составили некурящие, курящие до 20 сигарет в день и более, соответственно. Наличие ГБ/ИБС/аритмий было сопоставимо в обеих группах и составило 30% и 28%; эндокринной офтальмопатии – 70% и 55,5% ( $p < 0.05$ ); средний объём щитовидной железы до лечения в обеих группах был 63,02 и 62,05 мл ( $p < 0,05$ ); уровни свТ3, свТ4 и ТТГ – 5,7нг/мл; 4,1нг/дл и 0,04мМЕ/мл и 6,2нг/мл; 4,5 нг/дл и 0,062мМЕ/мл ( $p > 0.1$ ) у мужчин и женщин, соответственно. У мужчин превалировала низкая комплаентность (60%), у женщин - средний уровень (55,5%) ( $p < 0.05$ ), у мужчин и женщин соответственно.

**Ключевые слова:** тиреотоксическая кардиомиопатия, гипертиреоз, тиреотоксикоз, фибрилляция предсердий, факторы риска.