

**Скрипкин Ю.К., Кубанова А.А., Акимов В.Г.**

# **Кожные и венерические болезни**

М. : ГЭОТАР-Медиа, 2012.

<http://www.studentlibrary.ru/book/ISBN9785970419939.html>

Авторы Скрипкин Ю.К., Кубанова А.А., Акимов В.Г.

Издательство ГЭОТАР-Медиа

Прототип Электронное издание на основе:

Кожные и венерические болезни: учебник.

Скрипкин Ю.К., Кубанова А.А., Акимов В.Г. 2012.

544 с.: ил. - ISBN 978-5-9704-1993-9.

Год издания 2012

## ОГЛАВЛЕНИЕ

<u>ПРЕДИСЛОВИЕ.....</u>	<u>6</u>
<u>ЧАСТЬ I. ОБЩАЯ ДЕРМАТОЛОГИЯ 1. СТРОЕНИЕ КОЖИ.....</u>	<u>9</u>
<u>2. ОСНОВНЫЕ ФУНКЦИИ КОЖИ.....</u>	<u>18</u>
<u>3. ОБЩИЕ СВЕДЕНИЯ ОБ ЭТИОЛОГИИ И ПАТОГЕНЕЗЕ КОЖНЫХ БОЛЕЗНЕЙ.....</u>	<u>24</u>
<u>4. ОСНОВЫ ДИАГНОСТИКИ КОЖНЫХ БОЛЕЗНЕЙ.....</u>	<u>29</u>
<u>5. ОСНОВНЫЕ ПРИНЦИПЫ ЛЕЧЕНИЯ КОЖНЫХ ЗАБОЛЕВАНИЙ.....</u>	<u>70</u>
<u>6. ПРЕФОРМИРОВАННЫ ФИЗИЧЕСКИЕ ФАКТОРЫ В ЛЕЧЕНИИ БОЛЬНЫХ ДЕРМАТОЗАМИ.....</u>	<u>82</u>
<u>7. КУРОРТНЫЕ ФАКТОРЫ В ЛЕЧЕНИИ БОЛЬНЫХ ДЕРМАТОЗАМИ.....</u>	<u>83</u>
<u>8. ПИОДЕРМИТЫ - ГНОЙНИЧКОВЫЕ ЗАБОЛЕВАНИЯ КОЖИ.....</u>	<u>86</u>
<u>9. СТРЕПТОКОККОВЫЕ ПИОДЕРМИТЫ (СТРЕПТОДЕРМИИ).....</u>	<u>96</u>
<u>10. СМЕШАННЫЕ СТРЕПТО-СТАФИЛОКОККОВЫЕ ПИОДЕРМИТЫ.....</u>	<u>99</u>
<u>11. БОЛЕЗНИ САЛЬНЫХ ЖЕЛЕЗ.....</u>	<u>109</u>
<u>12. ОБЛЫСЕНИЕ.....</u>	<u>115</u>
<u>13. МИКОЗЫ.....</u>	<u>119</u>
<u>14. ПАРАЗИТНЫЕ БОЛЕЗНИ.....</u>	<u>158</u>
<u>15. ТУБЕРКУЛЕЗ КОЖИ.....</u>	<u>170</u>
<u>16. ЛЕПРА.....</u>	<u>184</u>
<u>17. ВИРУСНЫЕ ДЕРМАТОЗЫ.....</u>	<u>193</u>
<u>18. ДЕРМАТИТЫ И АЛЛЕРГИЧЕСКИЕ ДЕРМАТОЗЫ.....</u>	<u>202</u>
<u>19. ПРОФЕССИОНАЛЬНЫЕ БОЛЕЗНИ КОЖИ.....</u>	<u>246</u>
<u>20. ХЕЙЛИТЫ (CHEILITIS).....</u>	<u>253</u>
<u>21. ЛЕЙКОПЛАКИЯ.....</u>	<u>260</u>
<u>22. ПАПУЛЕЗНО_СКВАМОЗНЫЕ_ДЕРМАТОЗЫ.....</u>	<u>261</u>
<u>23. ПОРАЖЕНИЯ КОЖИ ПРИ БОЛЕЗНЯХ СОЕДИНИТЕЛЬНОЙ ТКАНИ.....</u>	<u>279</u>

<u>24. ПУЗЫРНЫЕ ДЕРМАТОЗЫ.....</u>	<u>302</u>
<u>25. НАРУШЕНИЯ ПИГМЕНТАЦИИ КОЖИ.....</u>	<u>315</u>
<u>26. КОЖНЫЕ ПРИЗНАКИ ВИЧ-ИНФЕКЦИИ И СИНДРОМА ПРИОБРЕТЕННОГО ИММУНОДЕФИЦИТА (СПИД).....</u>	<u>318</u>
<u>27. СИФИЛИС.....</u>	<u>326</u>
<u>28. ГОНОРЕЯ.....</u>	<u>405</u>
<u>29. УРОГЕНИТАЛЬНЫЙ ХЛАМИДИОЗ.....</u>	<u>421</u>
<u>30. УРОГЕНИТАЛЬНЫЙ ТРИХОМОНИАЗ.....</u>	<u>425</u>
<u>31. УРОГЕНИТАЛЬНЫЙ КАНДИДОЗ.....</u>	<u>428</u>
<u>32. БАКТЕРИАЛЬНЫЙ ВАГИНОЗ.....</u>	<u>430</u>
<u>33. УРЕАПЛАЗМЕННАЯ ИНФЕКЦИЯ.....</u>	<u>432</u>
<u>34. ГЕНИТАЛЬНЫЙ ГЕРПЕС.....</u>	<u>433</u>
<u>35. ПАПИЛЛОМАВИРУСНАЯ ИНФЕКЦИЯ УРОГЕНИТАЛЬНОГО ТРАКТА.....</u>	<u>438</u>
<u>КОНТРОЛЬНЫЕ ВОПРОСЫ.....</u>	<u>440</u>

## Аннотация

Учебник кожных и венерических болезней состоит из трех частей. В первой части приведены современные сведения по анатомии, физиологии кожи, основам диагностики дерматозов и принципам их наружного и общего лечения, в том числе с использованием преформированных физических факторов. Вторая часть посвящена клинике, диагностике, лечению и профилактике различных кожных заболеваний. В третьей части подробно изложены данные по клинической и лабораторной диагностике и лечению сифилиса, гонореи, хламидиоза, трихомониаза и других заболеваний, передаваемых половым путем. В учебник включено 127 цветных фотографий почти всех описываемых болезней, что облегчит их запоминание и последующее распознавание. Учебник предназначен студентам медицинских вузов, интернам, ординаторам, аспирантам и врачам-дерматовенерологам.

## ПРЕДИСЛОВИЕ

Кожные и венерические болезни чрезвычайно многообразны по клиническим проявлениям. Они нередко служат отражением изменений важнейших органов и систем, патологии внутренних органов, центральной нервной, эндокринной системы, нарушений адаптационных механизмов организма. Дерматологию и венерологию давно уже не считают сугубо узкими специальностями. Напротив, знание основ этих дисциплин стало необходимым в повседневной деятельности клинициста любого профиля. Их изучение является одним из обязательных этапов подготовки врача любой специальности. В учебном пособии большое место уделено заболеваниям, передаваемым половым путем; приоритетная роль отведена методам современных молекулярно-биологических, иммунохимических, иммуноморфологических, серологических исследований, детекции геномной ДНК, новым медикаментозным средствам и терапевтическим методикам. На смену реакции Вассермана, которой в 2006 г. исполнилось 100 лет, пришли более чувствительные и специфические методы исследования на сифилис, что также нашло отражение в соответствующей главе учебника.

Это издание существенно отличается от предыдущего: в той или иной мере переделаны все разделы, написан ряд новых глав, исключены потерявшие актуальность главы об особенностях дерматозов у детей, подробно изложенные в учебнике для студентов педиатрического факультета, а также некоторые редкие дерматозы.

Дерматология как никакая другая клиническая дисциплина нуждается в иллюстративном материале. В учебник включены цветные фотографии почти всех описываемых дерматозов, что облегчит их запоминание и распознавание. Авторы надеются, что учебник станет необходимым пособием для студентов-медиков, а также для специалистов широкого медицинского профиля.

*Академик РАМН Ю.К. Скрипкин Академик РАМН А.А. Кубанова Профессор В.Г. Акимов*

Дерматология - наука о коже (по-гречески *derma* - кожа) уходит истоками в глубокую древность. Так, например, в китайских медицинских книгах, относящихся к II-III тысячелетию до нашей эры, имеются описания проказы, чесотки, фавуса, ихтиоза, витилиго, алопеции, рожи, фурункула, угрей. Подробное описание экземы, проказы, чесотки, карбункулов, мозолей имеется в египетских папирусах, относящихся к 300-1000 г.

до н.э. По учению Сушруты, произведения которого относятся к IV-VIII в. до н.э., в Индии были давно известны проказа, выпадение волос, средства лечения кожного зуда, крапивницы. Задолго до нашей эры в книгах Моисея имеется описание ряда кожных заболеваний. В Древней Греции медицина получила дальнейшее развитие, и Гиппократ (460-370 г. до н.э.) описал множество кожных болезней, разделив их на зависящие от внешних и от внутренних причин (теория порчи соков). Он пользовался терминами, многие из которых сохранились до настоящего времени: герпес, лепра, алопеция, афты, карцинома, эктима, петехии. Римлянин Цельс (25 г. до н.э.) в своем 8-томном трактате «De medicina libri octo» ряд глав посвящает описанию кожных болезней: сикозу, псориазу, глубокой трихофитии, алопеции и др. В терапии дерматозов он рекомендовал применять солнечные лучи, тепло, физические упражнения.

Выдающийся среднеазиатский ученый Абу-Али аль Хусейн ибн-Аб-даллах ибн-Сина (Авиценна) описал пузырчатку, почесуху, ришту, отделив проказу от слоновости. В своем знаменитом труде «Канон врачебной науки» он не только приводит положения китайской, индийской, греческой медицины, но и вносит много нового, оригинального. Ряд предписаний Авиценны остаются актуальными до настоящего времени.

В 1571 г. итальянец Меркуриалис выпустил первый учебник по кожным болезням «De morbus cutaneus». В этот же период стало быстро развиваться изучение анатомии и физиологии кожи. Мальпиги разделил эпидермис на роговой и слизистый (мальпигиев) слой, описал сальные и потовые железы, волосные фолликулы.

В конце XVIII в. венский профессор Пленк создал учебник по дерматологии «Doctrina de morbis cutaneus», в котором все болезни разделил на 14 классов. С этого времени начинается морфологический этап изучения дерматологии, которую выделили в самостоятельную науку.

Морфологический этап изучения дерматологии получил развитие в трудах английской дерматологической школы, наиболее видными представителями которой были R. Willan (1757-1812) и его ученик Н. Bateman (1778-1821). Первый ввел получивший широкое распространение термин «экзема», составил руководство по кожным болезням, получившее общее признание, второй выпустил первый дерматологический атлас. W. Wilson (1809-1884) описал красный плоский лишай, основал в Англии первый дерматологический журнал. Более поздний представитель английской школы J. Hatcher (1828-1913) описал триаду признаков позднего врожденного сифилиса.

В этот же период во Франции развилась своя дерматологическая школа, основателем которой был J. Alibert (1766-1837). Жан Алибер предложил классификацию кожных болезней в виде дерева с ветвями (ствол - кожа, крупные ветви - роды болезней, мелкие ветки - виды болезней). Алибер считал, что большинство болезней возникает из-за особой дискразии, конституциональной болезни, диатеза. Другому представителю французской школы, E. Bazin (1807-1878), принадлежит описание чесоточного клеща, выявление роли паразитарных грибов как возбудителей микозов. P. Cazenave (1795-1877) стал основателем первого дерматовенерологического журнала. C. Gibert (1797-1866) впервые описал розовый лишай.

Основателем немецкой школы дерматологов считают F. Hebra (1816-1880), создавшего оригинальное руководство и атлас по кожным болезням. Он также описал многоформную экссудативную эритему и др. Ф. Гебра совместно со своим талантливым учеником M. Karosi (1837-1902) разработал патологоанатомическую классификацию дерматозов, ставшую новым этапом в их изучении. Ф. Гебра и его школа придавали главное значение в

возникновении дерматозов вредному влиянию внешних химических, физических и других раздражителей.

Представитель американской школы дерматологов L.A. Duhring (1845-1913) в 1884 г. описал герпетиформный дерматит.

Успехи микробиологии способствовали развитию этиологического направления в дерматологии. Были открыты возбудители многих грибковых заболеваний (фавуса, паразитарного сикоза, антропофильной трихофитии, разноцветного лишая), лепры. Описаны стрептококки и стафилококки, туберкулезная палочка, фильтрующийся вирус, гонококк, бледная трепонема.

Отечественная дерматологическая школа формировалась в XVIII- XIX в. на основе передовых терапевтических и физиологических школ.

Первые 3 самостоятельные кафедры кожных болезней были организованы в 1869 г. в Московском университете (зав. Д.И. Найденов), медико-хирургической академии в Санкт-Петербурге (зав. Ф.П. Подкопаев) и на медицинском факультете Варшавского университета. Затем кафедры были созданы в Казанском (1872), Харьковском (1876), Киевском (1883) и других университетах.

В 1876 г. кафедру кожных болезней при Санкт-Петербургской медико-хирургической академии возглавил Алексей Герасимович Полотебнов, ставший первым русским профессором дерматологии. Одновременно самостоятельной кафедрой сифилидологии заведовал В.М. Тарновский (1869-1894).

Являясь учеником С.П. Боткина и изучив дерматологию у основателей немецкой (венской) и французской школ, А.Г. Полотебнов создал новое направление, в основе которого было представление о целостном организме и дерматозах как болезнях не только кожи, но и всего организма при регулирующей и связывающей роли нервной системы. А.Г. Полотебнов обобщил свои наблюдения в книге «Дерматологические исследования» и в серии работ совместно с сотрудниками под названием «Нервные болезни кожи». А.Г. Полотебнов и его ученики не только констатировали роль эмоций в патогенезе дерматозов, что высказывалось и ранее, но и, детально изучая организм больного человека, выявили механизм возникновения подобных дерматозов. Анализируя патогенез псориаза, красного плоского лишая и других дерматозов, А.Г. Полотебнов пришел к выводу, что эти заболевания представляют собой функциональные и вазомоторные невроты, которые могут быть унаследованы, но могут быть и приобретенными. А.Г. Полотебнов пропагандировал комплексное лечение дерматозов, включая воздействие на весь организм, что стало прототипом патогенетической терапии, он высказывался о целесообразности профилактического направления для предупреждения развития и рецидивов кожных болезней.

Дальнейшее развитие учения А.Г. Полотебнова принадлежит его ученику Т.П. Павлову, который длительное время заведовал кафедрой кожных и венерических болезней Военно-медицинской академии. Исследования Т.П. Павлова характеризуют физиологическое (функциональное) и клиническое направления, они посвящены в основном изучению экземы. Эта работа была продолжена С.Т. Павловым (1897-1971), который возглавлял кафедру кожных и венерических болезней Военно-медицинской академии с 1940 по 1968 г. С.Т. Павлов первым описал в гистологических препаратах, полученных от больных пузырчаткой, акантолитические клетки, изучал сосудистые поражения кожи. Затем в течение 20 лет кафедрой заведовал О.К. Шапошников (1920-

1990), исследования которого были сосредоточены на сосудистых заболеваниях кожи (васкулиты и др.), организации дерматовенерологической службы в вооруженных силах страны, изучении пиодермий, ожоговых поражений кожи.

Среди отечественных дерматологов необходимо отметить О.Н. Под-высоцкую (1884-1958), руководившую кафедрами кожных и венерических болезней Ленинградского института усовершенствования врачей, I Ленинградского медицинского института им. И.П. Павлова, возглавлявшую Ленинградский кожно-венерологический институт. Основные исследования О.Н. Подвысоцкой посвящены физиологии и патофизиологии кожи, связи кожи с функцией нервной системы, внутренних органов и других систем организма. Часть ее работ посвящена микозам, туберкулезу кожи, пиодермии, лепре.

Основателем московской школы дерматологов считается А.И. Поспелов (1846-1919), заведовавший клиникой кожных и венерических болезней медицинского факультета Московского университета (ныне Московская медицинская академия им. И.М. Сеченова). Являясь крупнейшим клиницистом, он создал оригинальный учебник «Руководство к изучению кожных болезней», выдержавший 7 изданий. А.И. Поспелову принадлежат работы по атрофиям кожи, туберкулезной волчанке и др. В 1917-1924 г. клиникой руководил В.В. Иванов (1873-1931), изучавший лепру, сифилис, туберкулез, он описал методику кожных проб при профессиональных дерматозах и др. Затем клинику возглавил Г.И. Мещерский (1874-1936), основные работы которого были посвящены профессиональным болезням кожи, склеродермии и др. С 1936 по 1940 г. кафедрой руководил П.С. Григорьев (1879-1940) - автор учебника по кожным и венерическим болезням, по которому студенты в основном изучали дерматовенерологию в течение десятилетий. Ему также принадлежат оригинальные работы по сифилидологии.

В течение 25 лет кафедру кожных и венерических болезней возглавлял В.А. Рахманов (1901-1969). Его исследования были посвящены профессиональным дерматозам, коллагенозам и др. Затем в 1970-1983 гг. кафедру возглавлял Р.С. Бабаянц (1927-1983), известный работами, посвященными кожным и венерическим заболеваниям в жарких странах.

Во II Московском медицинском институте им. Н.И. Пирогова (ныне Российский государственный медицинский университет) в 1933-1941 гг. кафедрой кожных болезней руководил Н.А. Черногубов (1883-1942). Он описал семейную трихофитию с поражением кожи, костей и внутренних органов, предложил классификацию дерматомикозов, не потерявшую своего значения и в настоящее время, описал хроническую язвенную пиодермию.

С 1952 г. в течение 16 лет кафедру возглавлял М.М. Желтаков (1903-1968). Его основные исследования были посвящены нейродерматозам, роли нервной системы и коры надпочечников в патогенезе дерматозов, гипнотерапии в дерматологии и др. Он автор монографии «Лекарственная аллергия» и учебника по кожным и венерическим болезням.

К московской дерматологической школе относится также Л.Н. Маш-киллейсон (1898-1964), крупнейший дерматолог, в течение многих лет он руководил научной работой Центрального кожно-венерологического института. С 1933 по 1938 г. он заведовал кафедрой кожных болезней Воронежского медицинского института. Л.Н. Машкиллейсон известен как ученый глубочайшей эрудиции и тонкий знаток патогенеза и клиники дерматозов, опубликовал более 270 научных работ, в которых впервые описан ряд клинических форм кожных заболеваний, предложена классификация эпидермофитии, трихофитии. Привив себе возбудитель хронической трихофитии взрослых, он доказал, что

причиной разнообразия клинических вариантов поверхностей трихофитии являются не особенности возбудителя, а состояние организма больного. Им разработаны вопросы, касающиеся бластомикоза и амилоидоза кожи, доказан первичный характер отложений амилоида в коже, описаны вторичные кожные реакции при эпидермофитии и пиодермии, разработана классификация паратравматических поражений кожи, трихобазалиом. Много работ Л.Н. Машкиллейсона посвящено роли витаминов в патогенезе кожных заболеваний, описанию различных клинических форм туберкулеза кожи и патогенезу аллергических дерматозов. Монографии Л.Н. Машкиллейсона «Лечение и профилактика заболеваний кожи», «Инфекционные и паразитарные болезни кожи», «Частная дерматология» пользуются широкой популярностью среди дерматологов нашей страны. Он был редактором иностранных руководств, переведенных на русский язык: «Гистопатология кожи» (У.Ф. Левер), «Синтетическая дерматология» (Л. Попов) и др.

М.П. Демьянович (1879-1957) предложил ускоренный метод лечения чесотки, он автор более 130 работ, из которых следует отметить монографии «Чесотка», «Экзема» и др.

Н.С. Смелов (1898-1975) провел ценные исследования, касающиеся лечения сифилиса, туберкулеза кожи, злокачественных лимфом кожи.

Одним из основоположников отечественной дерматологии был представитель киевской школы М.И. Стуковенков (1843-1897), который настойчиво проводил мысль о связи кожных заболеваний с функцией внутренних органов. В плеяде крупных отечественных дерматологов следует выделить П.В. Никольского (1858-1940), развившего идеи нервизма при изложении физиологии кожи и трактовке патогенеза дерматозов. Большой популярностью пользуются оригинальные руководства П.В. Никольского «Общая терапия болезней кожи» (1910) и учебник «Кожные болезни» (1927). Им был обоснован симптом легкой отслойки рогового слоя (симптом Никольского). Среди отечественных дерматологов отметим также заведующего кафедрой кожных болезней Казанского университета А.Г. Ге (1842-1907), написавшего руководство по венерическим болезням, А.А. Боголепова (1874-1941), возглавлявшего кафедру кожных и венерических болезней медицинского факультета Томского университета, а затем Новосибирского института усовершенствования врачей, проводившего исследования в области дерматомикозов и сифилиса, проф. А.М. Кричевского (1896-1956), руководившего украинскими дерматологами и известного многочисленными исследованиями по выявлению вирусной природы псориаза, пузырчатки и т.п.

М.П. Батунин (1894-1972) уделял много внимания вопросам борьбы с профессиональными заболеваниями кожи, результаты его работы обобщены в руководстве «Профессиональные болезни кожи» (1933). Он провел важные исследования по патофизиологии и биохимии кожного покрова, реактивности и аллергии кожи, витаминному балансу и т.п.

П.В. Кожевников (1898-1868) разработал проблему лейшманиоза в Туркмении, изучил клиническую картину и динамику этого заболевания, расширил показания для диспансеризации больных хроническими дерматозами.

А.Я. Прокопчук (1896-1970) впервые предложил метод лечения больных красной волчанкой акрихином (1939), радионуклиды для исследования проницаемости кожи и лечения предраковых заболеваний кожи, стал организатором дерматовенерологической службы в Белоруссии.



И.И. Потоцкий (1898-1978) известен исследованиями поражения кожи при лейкемии и ретикулоэндотелиозе, окислительно-восстановительных процессов в коже.

Н.А. Торсуев (1902-1978) основал первую отечественную научную школу лепрологов, а также экспериментальный клинический лепрозорий в Ростове-на-Дону.

Основателем дерматостоматологического направления был первый заведующий кафедрой Московского государственного медико-стоматологического университета Б.М. Пашков (1899-1973). Ему принадлежит первое описание мягкой лейкоплакии, вместе с Н.Д. Шеклаковым он изучал доброкачественную неакантолитическую пузырчатку только слизистой оболочки рта, ему принадлежит выделение двух клинических форм эксфолиативного хейлита - сухой и экссудативной и др.

А.Л. Машкиллейсон (1928-1996) углубленно изучал особенности поражения слизистых оболочек при различных дерматозах, опубликовал монографию «Предрак слизистой оболочки полости рта и красной каймы губ», руководство «Заболевания слизистой оболочки рта».

Развитие дерматовенерологии в нашей стране представляет единый процесс, обусловленный прогрессом различных областей медицинских знаний. Отечественная дерматовенерология, как и вся отечественная наука, развивалась в контакте с мировой наукой. Обобщение богатого опыта отечественной дерматовенерологии представляет огромный интерес, имеет большое научно-познавательное, теоретическое, а также социально-культурное значение.

## **ЧАСТЬ I. ОБЩАЯ ДЕРМАТОЛОГИЯ 1. СТРОЕНИЕ КОЖИ**

Кожа образует общий покров тела человека. В коже выделяют эпидермис, дерму и подкожную жировую клетчатку, которые находятся в морфофунк-циональном единстве (рис. 1).

Формирование кожи начинается в первые недели жизни плода из двух эмбриональных зачатков - эктодермы и мезодермы. Из эктодермального зародышевого листка формируется эпидермис, а из мезодермального - дерма и подкожная жировая клетчатка. Ультраструктура эпидермиса определяется в первые 3-4 нед только одним слоем цилиндрических клеток на отдельных участках кожного покрова и лишь на ладонях и подошвах выявляется в виде двух слоев. К 6-7-й неделе эмбриогенеза эпителиальная оболочка, покрывающая плод, состоит из двух слоев - зародышевого (базального) и перидермы. К 7 мес плод имеет полностью сформированные все слои эпидермиса с ороговевающими клетками на ладонях и подошвах. Одновременно в этот период образуются эластические и коллагеновые волокна, ногти, волосы, волосяные фолликулы. Базальная мембрана, имеющая первоначально ровные контуры, приобретает извилистые очертания из-за образования цитоплазматических отростков, внедряющихся в подлежащую дерму. В последующие месяцы происходит полное структурное оформление всех основных анатомических составных частей кожи, представляющих собой единый комплекс и выполняющих многообразные физиологические функции.

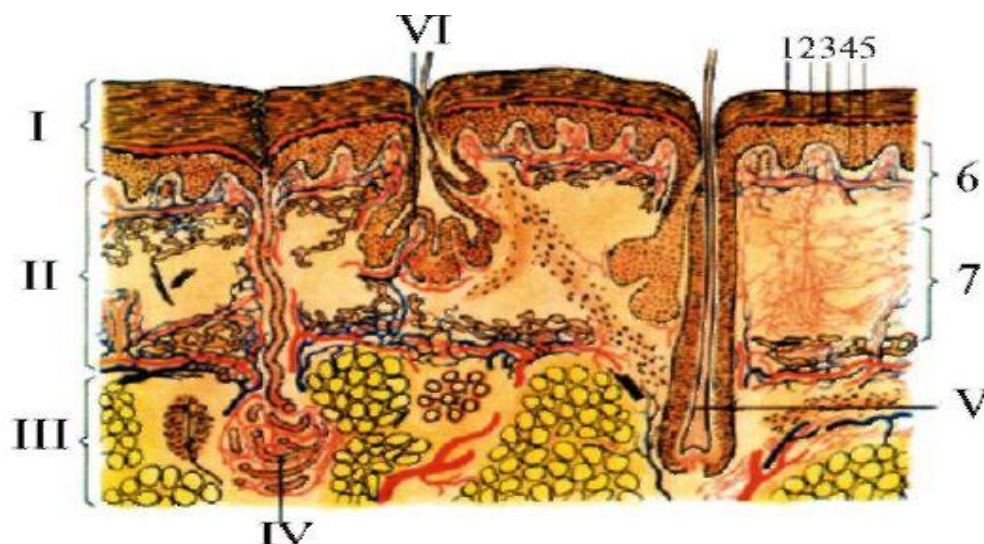


Рис. 1. Структура кожи

I - эпидермис: 1 - роговой слой;

2 - стекловидный слой; 3 - зернистый слой; 4 - шиповатый слой; 5 - базальный слой.

II - дерма: 6 - сосочковый слой;

7 - сетчатый слой. III - подкожная клетчатка: IV - потовая железа; V - волосяной фолликул; VI - сальная железа

Полость рта конструируется в течение 2-го месяца внутриутробной жизни. Эпителий, выстилающий полость рта, язык, происходит из эктодермы, а область глотки, гортани покрыта эпителием мезодермального происхождения. Слизистая оболочка полости рта продолжается до линии смыкания губ и незаметно переходит в многослойный плоский эпителий красной каймы губ.

Эпидермис (надкожица) - наружный многослойный отдел кожи, в котором в зависимости от стадии дифференцировки клеток различают 5 слоев, различающихся количеством и формой клеток, а также функциональной характеристикой. Основой эпидермиса является базальный, или зародышевый, слой (*stratum germinativum*), за ним идет слой шиповатых клеток (*stratum spinosum*), слой зернистых клеток (*stratum granulosum*), блестящий (*str. lucidum*) и роговой (*str. corneum*) слой.

Непосредственно на границе с дермой находится однорядный базальный (зародышевый) слой призматических цилиндрических клеток, который располагается на базальной мембране. Базальная мембрана образуется за счет корнеподобных отростков нижней поверхности этих клеток. Она осуществляет прочную связь эпидермиса с дермой.

Кератиноциты базального слоя функционально находятся в состоянии митотического процесса, поэтому в цитоплазме их клеток много ДНК- и РНК-содержащих структур, рибосом и митохондрий. Митотическая активность кератиноцитов базального слоя обеспечивает формирование вышележащих структур эпидермиса. Среди клеток базального слоя располагаются меланоциты, образующие пигмент меланин, белые отростчатые эпидермоциты (клетки Лангерганса) и осязательные клетки (клетки Меркеля). Клетки Лангерганса имеют на поверхности HLA-Dr-молекулы, принимающие участие в

начальных фазах иммунного ответа. В их цитоплазме выявляются ферменты аденозинтрифосфатаза, щелочная и кислая фосфатаза, холинэстераза. В цитоплазме, кроме митохондрий, есть комплекс Гольджи, рибосомы, вакуоли.

Над базальным слоем располагается слой шиповатых эпидермоцитов, состоящий из 3-8 рядов клеток с множеством цитоплазматических выростов. Наиболее плотными межклеточными контактами являются десмосомы (*desmos* - соединение, *soma* - тело), в которых две клетки соединены плотной связью и скреплены пучками поперечно идущих волокон, глубоко проникающих в их цитоплазму. Эти волокна носят название тонофиламентов (греч. *tonos* - натяжение). Тонофиламенты складываются в пучки (тонофибриллы) и заканчиваются в зоне десмосом. Цитоплазматические выросты обеспечивают соединение клеток с образованием между ними сети каналов, по которым циркулирует межклеточная жидкость.

Десмосомы и тонофибриллы образуют внутренний опорный каркас клеток, защищающий их от механических повреждений. В шиповатом слое, как и в базальном, располагаются белые отростчатые эпидермоциты, осуществляющие вместе с кератиноцитами эпидермиса защитную иммунную функцию.

Клетки шиповатого слоя содержат в цитоплазме кератиносомы или тельца Одланда, в которых выявлена активность ферментов: кислой фосфатазы, нуклеозидфосфатазы, эстеразы, что приближает их к лизосомам.

Следующий за шиповатым зернистый слой состоит из 1-3 рядов клеток, а на подошвах и ладонях этот слой представлен 3-4 рядами клеток. При этом клетки, находящиеся ближе к поверхности кожи, приобретают ромбовидную уплощенную форму, а клетки, прилегающие к шиповатому слою, имеют цилиндрическую и кубическую конфигурацию. В ядрах кератиноцитов резко уменьшается количество ДНК- и РНК-содержащих структур, а в цитоплазме образуются включения - зерна кератогиалина, представляющие собой тонофибриллярно-кератогиалиновые комплексы, формирующиеся за счет продуктов дезинтеграции ядра, митохондрий, рибосом и других органоидов клетки. Из-за присутствия в клетках зернистого слоя образований тонофибриллярно-кератогиалиновых структур этот слой часто называется кератогиалиновым.

Продукция кератогиалина в цитоплазме клеток зернистого слоя снижает секрецию эпидермального фактора роста, ведет к накоплению полипептидов, кейлонов, тормозящих митотическое деление. У детей до 5 лет клетки зернистого слоя более сочные, менее уплощенные, а их ядра не утрачивают способность к митотической активности. Митотическое деление в клетках базального, шиповатого и зернистого слоев часто позволяет их объединять в один ростковый слой эпидермиса (мальпигиев слой).

Элеидиновый блестящий слой хорошо контурируется в местах с наиболее развитым эпидермисом (ладони и подошвы). На остальных участках кожного покрова этот слой едва заметен в виде 1-2 рядов гомогенных блестящих плоских клеток с плохо различимыми границами. Образование кератина из элеидина завершается созреванием кератиноцитов и их превращением в роговой слой эпидермиса. Роговой слой наиболее мощный, он состоит из множества черепицеобразных безъядерных пластинок, плотно прилегающих друг к другу из-за взаимопроникающих выростов клеточных оболочек и ороговевших десмосом. Поверхностные клетки рогового слоя постоянно отторгаются в результате десквамации рогового покрова (физиологическое шелушение).

Толщина рогового слоя неравномерна. На ладонях и подошвах он выражен хорошо (физиологический гиперкератоз), а в области век, на коже лица, половых органов, особенно у детей, едва определяется. Поверхностный слой роговых клеток постоянно слущивается и пополняется в результате непрерывного митотического деления клеток росткового слоя эпидермиса, а также синтеза в эпидермисе кератина за счет переаминирования белковой субстанции кератиноцитов с потерей воды и замещением атомов азота атомами серы. Внешний роговой слой неоднороден вследствие постоянно отторгающихся ороговевших клеток. Переход клеток из базального до зернистого слоя в норме занимает от 26 до 42 дней, через роговой - 14 дней, а полный цикл смены всего эпидермиса составляет 59-65 дней.

Кроме синтеза белка, эпидермис выполняет пигментообразовательную, защитную и иммунологическую функции. Пигментосинтезирующая активность эпидермиса обусловлена меланоцитами, происходящими из нервного валика и залегающими среди кератиноцитов базального слоя.

Меланоциты, составляющие 10-25% всех клеток базального слоя, имеют светлую окраску и темные ядра. Они синтезируют пигмент меланин, образуют новую популяцию меланосом и по строению подразделяются на активно функционирующие и «истощенные». Меланин накапливается в базальных кератиноцитах над апикальной частью ядра и образует защитный экран от ультрафиолетовых лучей. У лиц с темной кожей меланин проникает в клетки не только базального, но и шиповатого слоя вплоть до зернистого.

Помимо меланоцитов, в эпидермисе располагаются осязательные клетки (рецепторные структуры), происхождение которых точно не установлено, белые отростчатые эпидермоциты. Клетки Лангерганса (популяция дендритных клеток в эпидермисе, проникающая из костного мозга) ответственны за развитие иммунного ответа на локально нанесенный антиген, так как они способны индуцировать антигенспецифическую активацию Т-клеток. Данные о роли эпидермиса как иммунного органа подтверждаются анатомическим, молекулярным и функциональным сходством эпителиальных клеток вилочковой железы и кератиноцитов эпидермиса. Кератиноцитам свойственна секреция медиаторов клеточного иммунитета (лимфокинов), интерлейкинов, активирующих В-лимфоциты в реакции антиген-антитело. По предложению J.B. Sterlein и соавт. (1985) все сосредоточенные в эпидермисе компоненты иммунной системы обозначаются *skin associated lymphoid tissue*. Авторы доказали, что определенные типы Т-лимфоцитов опосредуются в эпидермисе, который одновременно способен активировать гуморальные и клеточные факторы Т-системы иммунитета.

Эпидермис отграничивается от дермы базальной мембраной, имеющей сложное строение. Она включает клеточные оболочки базальных клеток, собственно базальную мембрану из филаментов и полудесмо-сом, а также субэпителиальное сплетение аргирофильных (ретикулярных) волокон, являющихся частью дермы.

Базальная мембрана имеет толщину 40-50 нм, неровные контуры, повторяющие рельеф эпидермальных тяжей, внедряющихся в дерму. Физиологическая функция базальной мембраны в основном барьерная, ограничивающая проникновение и диффузию циркулирующих иммунных комплексов, антигенов, аутоантител и других биологически активных медиаторов. Вместе с тем базальная мембрана принимает активное участие в обменных процессах между эпидермисом и дермой.

Дерма, или собственно кожа (*cutis propria*), состоит из клеточных элементов, волокнистых субстанций и межклеточного вещества. Толщина дермы варьирует от 0,49 до

4,75 мм. Соединительнотканная часть кожи (*corium*) подразделяется на два нерезко отграниченных слоя: подэпите-лиальный - сосочковый (*str. papillare*) и сетчатый (*str. reticulare*). Верхний слой дермы образует сосочки, залегающие между эпителиальными гребнями шиповатых клеток. Он состоит из аморфного, бесструктурного вещества и нежноволокнистой соединительной ткани, включающей коллагеновые и эластические волокна. Между ними расположены многочисленные клеточные элементы, сосуды, нервные окончания. Клеточные элементы дермы представлены фибробластами, фиброцитами, гистиоцитами, тучными, блуждающими клетками и особыми пигментными клетками - меланофагами. На поверхности фибробластов находятся рецепторные белки и гликолипиды, в нуклеоплазме - интерхроматино-вые гранулы, содержащие РНК. В сосочках дермы располагаются сосуды, питающие эпидермис, дерму и нервные окончания.

Сетчатый слой дермы, более компактный грубоволокнистый, составляет основную часть дермы. Строма дермы образуется пучками коллагеновых волокон, между которыми залегают такие же клеточные элементы, как и в сосочковом слое, но в меньшем количестве. Прочность кожи зависит в основном от структуры именно сетчатого слоя, различного по мощности на разных участках кожного покрова.

Гиподерма, или подкожная жировая клетчатка, состоит из переплетающихся пучков соединительной ткани, в петлях которой располагается разное количество шарообразных жировых клеток. В подкожной жировой клетчатке находятся кровеносные сосуды, нервные стволы, нервные окончания, потовые железы, волосяные фолликулы. Подкожный жировой слой заканчивается фасцией, нередко сливающейся с периостом или апоневрозом мышц.

Мышцы кожи представлены пучками гладких мышечных волокон, расположенных в виде сплетений вокруг сосудов, волосяных фолликулов и ряда клеточных элементов. Гладкомышечные скопления вокруг волосяных фолликулов обуславливают движение волоса и называются мышцами, поднимающими волосы (*mm. crrectores pilorum*). Элементы гладких мышц располагаются и автономно, особенно часто в коже волосистой части головы, щек, лба, тыльной поверхности кистей и стоп. Поперечнополосатая мускулатура располагается в коже лица (мимические мышцы).

Кровеносная и лимфатическая системы кожи. Артерии, питающие кожу, образуют под гиподермой широкопетлистую сеть, которую называют фасциальной. От этой сети отходят мелкие ветви, делящиеся и анастомозирующие между собой, образующие субдермальную артериальную сеть. Из субдермальной артериальной сети ветвящиеся и анастомозирующие сосуды идут вверх в прямом и косом направлениях, и на границе между сосочками и сетчатым слоем дермы из них образуется поверхностное сосудистое сплетение. От этого сплетения берут начало артериолы, образующие в каждом сосочке терминальные артериолар-ные аркады петлистого строения. Плотность папиллярных капилляров в коже соответствует плотности сосочков и в разных областях тела различна и составляет от 16 до 66 капилляров на 1 мм<sup>2</sup> кожи. Волосяные фолликулы, потовые и сальные железы снабжены сосудами, отходящими горизонтально от глубокого сосудистого сплетения. Венозная система начинается посткапиллярными венулами, которая образует в сосочковом слое и подкожной жировой клетчатке четыре венозных сплетения, повторяющими ход артериальных сосудов. Однотипные и разнотипные внутрикожные сосуды широко анастомозируют между собой. В коже часто встречаются гломусы, или артериовенозные клубочковые анастомозы, - короткие соединения артериол и венул без капилляров. Они участвуют в регуляции температуры тела, поддерживают интерстициальное напряжение, что необходимо для функционирования капилляров, мышц и нервных окончаний.

Лимфатические сосуды кожи представлены капиллярами, образующими две сети, расположенные над поверхностным и глубоким сосудистыми сплетениями. Лимфатические сети анастомозируют между собой, имеют клапанную систему и, пройдя через подкожную жировую клетчатку, на границе с апоневрозом и фасцией мышц образуют широкопетлистое сплетение - *plexus lymphaticus cutaneus*.

Иннервация кожи. Особое значение имеет рецепторная функция кожи. Кожа служит барьером между окружающей и внутренней средой и воспринимает все виды раздражений. Кожа иннервируется центральной и вегетативной нервной системой и представляет собой чувствительное рецепторное поле. Помимо обычных нервных окончаний в виде древовидных разветвлений, клубочков, иннервирующих сальные и потовые железы, волосяные фолликулы и сосуды, в коже имеются своеобразные нервные аппараты в форме так называемых инкапсулированных телец и нервных окончаний. Основное нервное сплетение кожи заложено в глубоких отделах подкожной жировой клетчатки. Поднимаясь от него к поверхности, нервные веточки подходят к придаткам кожи и в нижнем отделе сосочкового слоя образуют поверхностное нервное сплетение. От него отходят веточки в сосочки и эпидермис в виде осевых цилиндров. В эпидермисе они проникают до зернистого слоя, теряют ми-елиновую оболочку и заканчиваются простым заострением или утолщением.

Помимо свободных нервных окончаний, в коже расположены и особые нервные образования, воспринимающие различные раздражения. Инкапсулированные осязательные тельца (тельца Мейсснера) участвуют в осуществлении функций осязания. Чувство холода воспринимается с помощью колб Краузе, ощущение тепла - при участии телец Руффини, положение тела в пространстве, ощущение давления и вибрации воспринимают пластинчатые тельца (тельца Фатера-Пачини). Ощущения боли, зуда и жжения воспринимаются свободными нервными окончаниями (ноци-рецепторами), располагающимися в эпидермисе.

Осязательные тельца расположены в сосочках и состоят из тонкой соединительнотканной капсулы, содержащей рецепторные особые клетки. К ним подходит через нижний полюс капсулы безмякотное нервное волокно в виде безмиелинового осевого цилиндра, заканчивающегося утолщением в виде мениска и прилегающего к рецепторным клеткам. Концевые колбы Краузе находятся под сосочками. Их удлинённая овальная форма направлена верхним полюсом к сосочкам. В верхнем полюсе соединительнотканной капсулы находится безмиелиновый нервный цилиндр, заканчивающийся клубочком. Тельца Руффини располагаются в глубоких отделах дермы и верхней части подкожной жировой клетчатки. Они представляют собой соединительнотканную капсулу, в которой окончание нервного осевого цилиндра делится на многочисленные веточки. Пластинчатые тельца находятся в подкожной жировой клетчатке, имеют капсулярное строение. В коже также много вегетативных нервных волокон, расположенных по поверхности всех сосудов, включая капилляры. Они регулируют функциональную активность сосудистых сплетений и тем самым влияют на физиологические процессы в эпидермисе, дерме и подкожной жировой клетчатке.

Придатки кожи (волосы, ногти, потовые и сальные железы). Формирование волос начинается в конце 2-го - начале 3-го месяца эмбрионального развития. В области эпидермиса возникают базально-клеточные выросты, превращающиеся затем в волосяные фолликулы. На 4-м и 5-м месяце начальные зачаточные волосы в виде пушковых волос (*lanugo*) распространяются по всему кожному покрову, за исключением ладоней, подошв, красной каймы губ, сосков молочных желез, малых половых губ, головки полового

члена и внутреннего листка крайней плоти. Часть волоса, выступающая над поверхностью кожи, называется стержнем, а внутридермальный отдел - корнем. В области выхода стержня на поверхность кожи имеется углубление - воронка. Корень волоса окружен волосным фолликулом, к которому под острым углом подходит и прикрепляется мышца, поднимающая волос. Стержень и корень волоса состоят из трех слоев: центрального - мозгового, коркового и кутикулы. Мозговое вещество располагается в основном в коже и едва достигает воронки волосного фолликула. Основную массу стержня волоса составляют кератинизированные клетки, тесно прилегающие друг к другу. Дистальная часть корня волоса называется луковицей. Она обеспечивает рост волоса, так как в ее центральную часть из гиподермы внедряется волосная сосочек с кровеносными сосудами и нервами.

Имеющееся в верхней части фолликула углубление, или воронка волосного фолликула, выстлано 1-3 рядами эпидермальных клеток, которые содержат гликоген, значительное количество вакуолей, тонофиб-риллы, кератогиалин и кератиносомы. В воронку волосного фолликула открывается выводной проток сальной железы. Цвет волос обусловлен пигментом в мозговом веществе волоса в составе ДОФА-положительных меланоцитов.

*Волосы* подразделяются на пушковые, щетинистые (брови, ресницы, борода, усы и волосы в области гениталий) и длинные (волосистая часть головы). Волосы растут медленно. В течение суток длина волоса увеличивается на 0,3-0,5 мм. Весной и летом волосы растут быстрее. У детей луковица волоса и волосные сосочки расположены более поверхностно - в основном в дерме, а не в подкожной жировой клетчатке. Детские волосы более гидрофильны, эластичны и содержат значительное количество мягкого кератина. Вследствие биохимических и физиологических свойств волосы у детей чаще поражаются дерматофитами.

Зачатки *ногтей* появляются у эмбриона в начале 3-го месяца развития. Сначала закладывается ногтевое ложе, в области которого эпителий несколько утолщается и слегка погружается в соединительную ткань. Затем из эпителиальной части ногтевого ложа - матрицы - формируется плотное, компактное образование - корень ногтя. Последующее формирование ногтевой пластинки тесно связано с процессом кератинообразования, которому подвергаются как сама пластинка, так и ногтевое ложе. Ногтевая пластинка, или ноготь, построена из плотно прилегающих роговых пластинок с блестящей наружной оболочкой (*lamina externa*), расположенных на ногтевом ложе. Ногтевое ложе с боков и у основания ограничено кожными складками - ногтевыми валиками. Задний валик ногтя, дугообразно покрывая проксимальную часть тела ногтя, образует тонкую роговую пластинку эпидермиса - надногтевую кожу (*eponichium*). Небольшая часть корня ногтя, выступающая из-под заднего валика в виде беловатого участка, называется ногтевой луночкой. Рост ногтя происходит за счет клеток матрикса, имеющего строение эпидермиса без зернистого и рогового слоев.

Из эктодермального зародышевого листка, образующего эпидермис, помимо волос и ногтей, формируются сальные и потовые железы. Зачатки потовых желез определяются в коже плода на 2-м месяце внутриутробного развития. К моменту рождения ребенка потовые железы хорошо сформированы, но функционально не активны. На протяжении первых 2 лет происходит постепенное усиление потоотделительной функции. Переход от детского к взрослому типу потоотделения совершается в период полового созревания. При детском типе потоотделения преобладает незаметное потоотделение (*perspiratio insensibilis*), особенно в 1-й год жизни.

*Потовые железы* представлены двумя видами. Выделяют простые потовые железы, или мерокринные (экринные), и апокринные железы.

Простые потовые железы (*glandulae sudoripare*) имеют трубчатое строение и мерокринный (прежнее название эккринный) тип секреции. Они образуют секрет вследствие секреторной деятельности клеток и при участии процессов осмоса и диффузии. Гистохимически в потовых железах выявляются РНК, активность кислой фосфатазы, карбоксилазы, эстераз, ферментов энергетического обмена.

Дистальная часть потовой железы в виде клубочка (закрученная концевая часть) располагается обычно на границе дермы и подкожной жировой клетчатки. Длинный выводной проток направляется вертикально к поверхности кожи и заканчивается штопорообразной извитой щелью. Особенно много потовых желез на ладонях, подошвах и лице. Потовые железы отсутствуют на головке полового члена, наружной поверхности малых половых губ и внутреннем листке крайней плоти. На остальных участках кожного покрова потовые железы располагаются диссеминированно. На 1 см<sup>2</sup> поверхности кожи находится от 200 до 800 потовых желез. Деятельность потовых желез регулируется потовым центром, расположенным в клетках III желудочка промежуточного мозга, и периферическими нервными окончаниями, находящимися в капсуле специальных клубочков. По этой причине парасимпатомиметические вещества (ацетилхолин, пилокарпин и др.) усиливают выделение пота, а атропин, блокируя этот механизм, тормозит потовыделение.

Апокринные потовые железы (*glandulae apocrinicae*) в отличие от мерокринных образуют секрет с участием вещества клетки, поэтому часть клеток находится в стадии отторжения. Апокринные железы также имеют трубчатое строение, но более крупные размеры, глубокое залегание и своеобразную локализацию. Они располагаются около волосяных фолликулов в коже гениталий, ануса, у ареол грудных сосков и в подмышечных впадинах. Выводные протоки этих желез впадают в сально-волосяные фолликулы. Полное развитие апокринных желез происходит в 1-й год жизни ребенка, но функциональная активность проявляется только в период полового созревания. Деятельность апокринных желез обычно цикличная, совпадающая с фазами секреции половых желез. На этом основании апокринные железы относят к вторичным половым признакам.

*Сальные железы (glandulae sebacea)* являются сложными альвеолярными образованиями, имеющими голокриновый тип секреции с жировой метаплазией секреторных клеток. Дифференцировка клеток начинается с центра и характеризуется прогрессивным накоплением сальных везикул. Это приводит к дезинтеграции клетки, ее ядра, разрыву клеточной оболочки и выделению секрета в сальный канал. Стенка общего протока сальной железы по строению не отличается от эпидермиса, а в разветвлениях протока отсутствуют роговой и зернистый слои. Сальные железы окружают волосяные фолликулы. Как правило, вокруг каждого фолликула имеется 6-8 сальных желез, поэтому все участки волосяного покрова кожи в норме покрыты сальной смазкой. Однако некоторые сальные железы расположены изолированно и открываются на поверхность кожи самостоятельным выводным протоком. Богато снабжены сальными железами, не связанными с волосяными фолликулами, участки кожи на лице, головке полового члена, в области крайней плоти и малых половых губ. Полностью отсутствуют сальные железы на ладонях и подошвах. Зачатки сальных желез выявляются у 2-3-недельного плода, гораздо раньше, чем зачатки потовых желез. Сальные железы интенсивно функционируют еще до рождения ребенка, поэтому кожа новорожденных покрыта сыровидной смазкой (*vernix caseosa*). Сальные железы у детей имеют более крупные размеры, обильно расположены на



коже лица, спины, волосистой части головы и в аногенитальной области. Секрет потовых и сальных желез имеет существенное значение для физиологических, иммунных и биохимических функций кожи.

Строение *слизистой оболочки* рта и губ значительно отличается от строения кожи, несмотря на одинаковые структурные компоненты. Так, слизистая оболочка рта, как и кожа, состоит из трех отделов - эпителия, собственного слоя слизистой оболочки (*lamina propria mucosae*) и под-слизистой основы, соответствующих эпидермису, дерме и подкожной жировой клетчатке кожного покрова.

Слизистую оболочку полости рта покрывает многослойный эпителий, но в отличие от эпителия кожи он имеет только два слоя - базаль-ный и шиповатый. Клетки базального слоя (*str. germinativum*) имеют цилиндрическую форму, расположены на базальной мембране палисадообразно. Возникающие при митозе клетки направляются вверх, в них накапливается гликоген, который не образуется в клетках базального слоя кожи.

Митотическая активность клеток слизистой оболочки полости рта высокая, поэтому время ее обновления составляет от 6 до 7 дней, процесс обновления в коже занимает 21-22 дня.

Соединительнотканная часть слизистой оболочки рта состоит из собственного слоя и подслизистой основы (*tela submucosa*). Базальные клетки эпителия граничат с *lamina propria mucosae*, которая содержит эластические, коллагеновые, преколлагеновые волокна, составляющие основу собственного слоя слизистой оболочки и подслизистой. В соединительнотканном слое слизистой оболочки рта сосредоточены кровеносные и лимфатические сосуды, нервные окончания и многочисленные мелкие слюнные железы, секрет которых поддерживает поверхность слизистой оболочки во влажном состоянии и обеспечивает их участие в переваривании пищевого субстрата в полости рта.

Эпителиальные клетки твердого нёба, языка, частично десен подвергаются ороговению у здоровых людей, что не свойственно остальным участкам слизистой оболочки рта.

В подслизистой основе, образованной петливой сетью коллагено-вых и эластических волокон, располагаются глубокая сосудистая сеть, клеточные элементы (лимфоциты, плазматические клетки, образующие иммуноглобулины), множественные клубочки глубоко залегающих мелких слюнных желез. Подслизистый слой хорошо выражен в тех участках, где слизистая оболочка неплотно прикреплена к подлежащим тканям, например, в дне полости рта. Вместе с тем подслизистая основа полностью отсутствует на деснах и в области твердого нёба.

*Губы* состоят из мощного слоя круговых мышц, покрытых снаружи кожей, плотно соединенной с мышечным слоем. В губе различают три части: кожную, промежуточную, или красную кайму, и слизистую. Красная кайма имеет переходное строение от кожи к слизистой оболочке, сальные железы в ней сохраняются только в углах рта. На красной кайме губ не происходит полного ороговения, поверхностный слой эпителия пропитан элеидином, что придает ему прозрачность. Типичный роговой слой, а также блестящий и зернистый на красной кайме губы отсутствуют.

На красной кайме губ различают наружную и внутреннюю зоны. Эпителий наружной зоны сохраняет видоизмененный роговой слой, а внутренняя зона, переходящая в слизистую оболочку губы (зона Клейна), имеет ядра в наружном слое эпителия и очень удлиненные дермальные сосочки. Нервный рецепторный аппарат слизистой оболочки рта,

губ, десен и языка обеспечивается тройничным, лицевым, языкоглоточным и подъязычным нервами.

Кровеносная и лимфатическая системы обильно представлены капиллярами, венулами и лимфатической сетью на всем протяжении слизистых оболочек рта, языка, красной каймы губ. Лимфатическая сеть особенно густо расположена в миндалинах и корне языка, где образуются лимфоэпителиальные возвышения высотой до 5 мм, называемые криптами. Из лимфоидной ткани на поверхность слизистой оболочки могут выходить лимфоциты, входящие в состав слюны.

*Слюнные железы.* В полости рта имеется множество слюнных желез, которые подразделяют на большие и малые. К большим слюнным железам относятся околоушные, поднижнечелюстные и подъязычные, расположенные вне полости рта и имеющие длинные выводные протоки. Малые слюнные железы гетерогенные, подразделяются на губные, щечные, небные и язычные.

## 2. ОСНОВНЫЕ ФУНКЦИИ КОЖИ

Кожа является наружным покровом организма и осуществляет сложный комплекс физиологических функций. Она активно участвует в процессе обмена веществ, особенно водном, минеральном, жировом, углеводном, витаминном и энергетическом. Кожа является огромным депо углеводов, токсинов, циркулирующих иммунных комплексов, антигенов, антител и других продуктов общего и тканевого обмена. Участвуя во всех жизненных процессах организма, кожа выполняет ряд важных специальных функций: иммунную, защитную, секреторную, рецепторную и др.

Кожа - иммунный орган. Здоровая кожа и неповрежденные слизистые оболочки являются барьером для большинства микроорганизмов, за исключением обладающих специальным аппаратом пенетрации. Эта защитная функция кожи объяснялась раньше только механическими факторами - роговым слоем, водно-липидной мантией, высокой эластичностью и подкожной жировой клетчаткой. Однако в настоящее время имеются сведения об иммунной активности основных структур кожи, реализующих иммунный ответ: эпидермиса, дермы и подкожной жировой клетчатки.

В связи с тем, что Т-лимфоциты являются основным элементом иммунной системы, доказано анатомическое, молекулярное и функциональное сходство кератиноцитов эпидермиса с эпителиальными клетками вилочковой железы. К ним относятся эпидермальный тимоцитактивирующий фактор (ЭТАФ), интерлейкины-1, 2 (факторы Т-клеточного роста), интерлейкин-3 (фактор пролиферации и дегрануляции тучных клеток), активирующий натуральные киллеры (ФАНК), эпидермальный фактор активности гранулоцитов. Кроме них, кератиноциты продуцируют ряд неспецифических медиаторов, биологически активных факторов, участвующих в иммунных и воспалительных реакциях кожи. Среди них наиболее изучены метаболиты жирных кислот (простаглан-дины, лейкотриены, гидроксиды жирных кислот), активатор и ингибитор плазминогена.

Кератиноциты способствуют созреванию Т-лимфоцитов путем воздействия дезоксирибонуклеотидилтрансферазы. Эпидермальные клетки способны индуцировать экспрессию этого фермента, так же как и секрецию тимопоэтина в процессе Т-лимфоцитарной дифференциации. Важная роль эпидермальных клеток в иммунных процессах в коже подтверждается также их способностью экспрессировать на своей поверхности иммуноассоциативные антигены (HLA-DR). Некоторые исследователи полагают, что эти рецепторы облегчают миграцию белых отростчатых эпидермоцитов в

кожу, другие считают, что с их помощью кератиноциты могут представлять антиген и непосредственно взаимодействовать с лимфоцитами.

Сходство кератиноцитов с эпителиальными клетками тимуса подтверждается общими гетероантигенами, обнаруженными в базальных клетках эпидермиса и гормональном эпителии тимуса. Общие морфологические черты этих органов были установлены в процессе культивирования эпителия тимуса. Оказалось, что клетки тимуса при культивировании в среде превращаются в типичные кератиноциты эпидермиса. В дальнейшем в рецепторах телец вилочковой железы (телец Гассаля) обнаружен антиген, характерный для клеток базального слоя эпидермиса. В более глубоких структурах телец вилочковой железы выявлены антигены свойственные шиповатому, зернистому и роговому слоям эпидермиса, что позволяет рассматривать эпидермис как орган, функционально сходный с вилочковой железой.

В дерме иммунная активность обусловлена лимфоцитами вокруг посткапиллярных венул поверхностного сосудистого сплетения и придатков кожи. Иммуноморфологическими методами установлено, что Т-лимфоциты составляют 90% всех лимфоцитов кожи и располагаются преимущественно в эпидермисе и верхних слоях дермы. В-лимфоциты обнаруживаются в средних и глубоких слоях дермы. Лимфоциты периваскулярных участков состоят почти из одинакового количества хелперов и супрессоров, а хелперно-супрессорный индекс равен 0,93-0,96. Большинство этих клеток находится в активированной форме, что подтверждается обнаружением на их поверхности иммуноассоциативных антигенов (HLA-DR) и рецепторов интерлейкина-2.

В развитии и формировании иммунных реакций кожи значительную роль играют эндотелиальные клетки посткапиллярных венул верхнего сосудистого сплетения и макрофагальная система. Макрофагальная система представлена в дерме и подкожной жировой клетчатке фибро-бластами, фагоцитирующими макрофагами (гистиоцитами), дендритическими клетками. Морфологически дифференцированный тканевой гистиоцит представляет отростчатую клетку с большим количеством микроворсинок. Гистиоциты содержат в цитоплазме РНК и ферменты. На поверхности гистиоцитов, как и всех макрофагов, имеются рецепторы к С3 и Fc-фрагменту IgG. Макрофагальная система кожи включает и тучные клетки, участвующие в миграции Т-лимфоцитов, в реакциях антиген-антитело по типу гиперчувствительности немедленного типа. В реализации иммунных процессов в коже участвуют также мигрирующие в кожу клетки крови (моноциты, эозинофилы, нейтрофилы, базофилы, эритроциты), осуществляющие различные иммунные функции, основой которых является взаимодействие Т-лимфоцитов с неспецифическими факторами защиты.

Иммунную функцию выполняют и белые отростчатые эпидермоциты, представляющие собой измененную разновидность популяции тканевых макрофагов. Так же как тучные клетки, фиброциты и макрофаги, эти клетки не обладают иммунной специфичностью, но при активации антигенами или цитокинами проявляют физиологическую активность с выделением биологически активных веществ.

*Защитная функция.* Барьерные свойства кожи как органа механической защиты обеспечиваются значительным электросопротивлением, прочностью коллагеновых и эластических волокон, упругой подкожной жировой клетчаткой. От высыхания кожу предохраняют компактный роговой слой и водно-липидная мантия, находящаяся на поверхности кожного покрова. Роговой слой устойчив в отношении многих химических и физических повреждающих воздействий.

Очень важна защитная функция кожи в отношении микробной флоры. Этому способствуют отторжение ороговевшего эпителия и выделения сальных и потовых желез. Кроме того, кожа обладает стерилизующими свойствами из-за кислой реакции водно-липидной пленки, которая одновременно тормозит абсорбцию чужеродных веществ. Одновременно водно-липидная мантия кожи препятствует проникновению микроорганизмов, а содержащиеся в ней низкомолекулярные жирные кислоты угнетающе действуют на рост патогенной флоры («собственный стерилизатор»).

Хлориды присутствуют в коже в значительном количестве, более чем в 2 раза превышающем содержание этого аниона в мышечной ткани. Полагают, что это является средством защиты от патогенных микроорганизмов. В присутствии миелопероксидазы, локализованной в азурофильных гранулах нейтрофилов и моноцитов, из хлора и перекиси водорода образуется гипохлорит, разрушающий структуру микробной мембраны, что ведет к гибели организма.

Защитная функция кожи осуществляется также протеогликанами, которые состоят из полисахаридов (95%) и белковых (5%) единиц. Эти полианионы, имеющие очень большие размеры, связывают воду и катионы, образуя основное вещество соединительной ткани. Протеогликаны действуют как молекулярное сито для веществ, диффундирующих в экстрацеллюлярной матрице: малые молекулы проникают через сетку, а большие задерживаются.

Слизистая оболочка рта, строение которой сходно со строением кожи, также выполняет защитные функции, хотя и в меньшей степени. Этому способствует постоянное смачивание слизистой оболочки рта слюной, что приводит к ее перенасыщению водой, уменьшению пропотевания интерстициальной жидкости и тем самым затрудняет проникновение микробной флоры и инородных веществ. Бактерицидные свойства лизоцима, содержащегося в слюне, усиливают защитную роль слизистой оболочки полости рта.

Под влиянием высокоэнергетических ультрафиолетовых лучей солнца в коже образуются свободные радикалы. Такие молекулы легко вступают в химические реакции, в том числе цепные. Нарушение функции биологических мембран, построенных преимущественно из белков и липидов, является одним из важнейших биологических эффектов ультрафиолетовых лучей. Защита организма от повреждающего действия ультрафиолетовых лучей солнца, лежащих за пределами видимого человеческим глазом света (менее 400 нм), осуществляется при помощи нескольких механизмов. В коже утолщается роговой слой, усиливается пигментация кожи, уроганиновая кислота переходит из транс-изомера в цис-изомер, мобилизуются ферментные и неферментные системы антирадикальной защиты. Экранирующий слой пигмента либо поглощает свет всех длин волн, либо отфильтровывает особо опасные лучи. Меланин, в частности, поглощает видимый свет и ультрафиолетовые лучи во всем диапазоне.

Чем больше меланина в коже, тем полнее он осуществляет защиту от вредных для организма лучей. В коже происходит быстрое обновление меланина, который теряется при слущивании эпидермиса, а затем вновь синтезируется меланобластами. На синтез меланина влияет гормон гипозиза (меланинстимулирующий гормон), важную роль играет тирозиназа, катализирующая окисление тирозина, и доксифенилаланин (ДОФА). Биохимические механизмы антиоксидантной защиты обеспечивают ингибирование свободнорадикальных реакций на стадиях инициирования, разветвления и обрыва цепей окисления.

*Секреторная функция.* Эта функция осуществляется в результате секреторной деятельности кератиноцитов, иммунорегуляторных клеток, а также функциональной деятельности сальных и потовых желез.

Образование кератина - основного белка эпидермиса - является сложным секреторным процессом, он осуществляется кератиноцитами. Начальный этап протекает в клетках базального слоя, где фибриллы кератина появляются в виде тонофиламентов. В клетках шиповатого слоя белок тонофиламентов превращается в  $\alpha$ -кератин, подобный прекератину - актомиозину.

Более специфические структуры наблюдаются в клетках зернистого слоя. В них появляются кератогиалиновые гранулы, которые содержат фибриллы. Фибриллы превращаются в элеидин, а затем в нити кератина, составляющего основу клеток рогового слоя. По мере продвижения клеток из базального слоя в верхние слои эпидермиса ядра и другие клеточные органеллы кератинизируются в тонофиламенты, поэтапно формирующие белок протоплазмы в кератин.

Рост и размножение клеток эпидермиса в обычных физиологических условиях находятся под влиянием сложных взаимодействующих внеклеточных и внутриклеточных факторов. К внутриклеточным медиаторам, опосредующим действие гормонов и других биологически активных веществ на клеточный митоз, относятся циклические нуклеотиды, простагландины, кейлоны, лейкотриены, интерлейкины (особенно ИЛ-1 и ИЛ-2) и ионы кальция, которые влияют на активность фосфодиэстеразы и на соотношение цАМФ и цГМФ. Существенно влияет на внутриклеточное управление митозом эпидермальный фактор роста. Этот полипептид оказывает гиперпластическое действие на эпителиальные ткани. Его активность зависит от функции гипофизарно-надпочечни-ковой системы.

Таким образом, состояние сложной физиологической системы - кортикостероидные гормоны и адреналин в кооперации с внутриклеточными медиаторами, включая фосфодиэстеразу, аденилатциклазу, цАМФ и цГМФ - обуславливает активность эпидермального фактора роста и его влияние на секрецию кератина эпидермоцитами. Важную роль в осуществлении секреторной функции кожи играют сальные и потовые железы.

Сальные железы вырабатывают кожное сало, состоящее из жирных кислот, эфиров холестерина, алифатических алкоholes, небольшого количества углеводов, свободного холестерина, глицерина и небольшого количества азотистых и фосфатных соединений. В сальных железах секрет находится в жидком или полужидком состоянии. Выделяясь на поверхность кожи и смешиваясь с потом, кожное сало образует водно-липидную мантию. Она защищает кожу, обладает бактерицидной и фунгистатической активностью. Полагают, что стерилизующее действие кожного сала обусловлено содержанием в нем свободных жирных кислот. Помимо секреторной, сальные железы выполняют и экскреторную функцию. С кожным салом выделяются токсичные вещества, образующиеся в кишечнике, среднемолекулярные пептиды, а также многие лекарственные вещества - йод, бром, антипирин, салициловая кислота, эфедрин и др.

Количество образующегося кожного сала различно у каждого человека, оно неравномерно на различных участках кожного покрова. Так, наибольшее количество кожного сала выделяется на коже волосистой части головы, лба, в области щек, носа (до 1000 сальных желез на 1 см<sup>2</sup>), в центральной части груди, межлопаточной области, верхней части спины и области промежности. На функцию сальных желез оказывают регулирующее

влияние эндокринная и нервная системы. Тестостерон и родственные ему субстанции стимулируют, а эстрогены подавляют секрецию кожного сала.

Пот, секретлируемый эккринными потовыми железами, имеет слабокислую реакцию. Помимо воды, в нем содержится небольшое количество растворенных неорганических (сульфаты, фосфаты, хлорид натрия, хлорид калия) и органических (мочевина, мочевая кислота, аммиак, аминокислоты, креатинин и др.) веществ.

Химический состав пота непостоянен и может меняться в зависимости от количества выпитой жидкости, эмоциональных нагрузок, подвижности, общего состояния организма, температуры окружающей среды, а также зависит от топографии потовых желез. Пот со лба содержит в 6-7 раз больше железа, чем пот с кожи рук или ног. Содержание хлоридов в поте зависит от скорости потоотделения, интенсивности метаболизма, температуры кожи и возраста человека. С потом могут выводиться из организма и лекарственные вещества - йод, хинин, антибиотики. В среднем за сутки выделяется 750-1000 мл пота, но в условиях высоких температур может выводиться несколько литров пота. В регуляции деятельности потовых желез ведущая роль принадлежит центральной и вегетативной нервной системе. Основным стимулятором деятельности этих желез является повышение внешней температуры.

Экскреторная функция кожи сочетается с секреторной. Помимо выделения сальными и потовыми железами органических и неорганических веществ, продуктов минерального обмена, из организма удаляются углеводы, витамины, гормоны, ферменты, микроэлементы и значительное количество воды. Пот выделяется постоянно и непрерывно. Различают невидимое потоотделение в виде *perspiratio insensibilis* и профузное, наступающее при повышенной теплорегуляции.

Функция апокринных желез связана с деятельностью половых желез. Они начинают функционировать с наступлением пубертатного периода и прекращают свою функцию в климактерическом периоде. Апокрин-ные железы, так же как сальные и потовые, реагируют на эмоциональные, эндокринные дисфункции, стрессовые ситуации и изменение теплового режима.

*Дыхательная и резорбционная функции.* Резорбционные свойства кожи зависят от функциональной активности сально-волосяных фолликулов, состояния водно-жировой мантии, прочности рогового слоя. Поверхность ладоней и подошв имеет слабую резорбционную способность в результате физиологического гиперкератоза. В местах обильного расположения сальных и потовых желез, слабо выраженного рогового слоя резорбционные свойства кожи усилены: всасываются лекарственные средства, растворимые в жирах, - йод, фенол, пирогаллол, резорцин, салициловая кислота, борная кислота и др. При воспалительных изменениях в коже резорбционные процессы активизируются, поэтому лекарственные препараты для наружного применения не должны превышать терапевтических концентраций. Участие кожи в дыхании, т.е. поглощении кислорода и выделении углекислого газа, незначительно. Кожа поглощает 1/180 кислорода и выделяет 1/90 легочного обмена углекислого газа.

*Терморегуляторная функция.* Адаптационные механизмы, поддерживающие постоянство температуры тела, разнообразны. Помимо пониженной теплопроводности рогового слоя эпидермиса, существенное значение имеют волокнистые субстанции дермы и подкожная жировая клетчатка. Еще более значительное влияние на терморегуляцию оказывают состояние крово- и лимфообращения и выделительная способность сальных и потовых желез.

Потовые железы, продуцирующие пот, охлаждают кожу путем его испарения для поддержания постоянной температуры тела. Испарение пота - процесс энергоемкий: на испарение 1 л требуется 2400 кДж, что соответствует  $\frac{1}{3}$  всего тепла, вырабатываемого в условиях покоя за целый день. Активность потовых желез регулируется главным образом температурным фактором в коже туловища, тыльной поверхности кистей, разгибательной поверхности предплечий и плеч, шеи, лба, носогубных складок. Теплоотдача путем теплоизлучения и испарения повышена при вегетодистонических и дисциркуляторных нарушениях.

*Обменная функция.* Роль кожи в обмене веществ особенно значительна из-за ее депонирующей способности. Гидрофильность соединительнотканых клеток, эластических, коллагеновых и аргирофильных волокон, подкожной жировой клетчатки обуславливает задержку внутриклеточной и внеклеточной жидкости и минеральных веществ, витаминов, микроэлементов. В коже депонируются углеводы, холестерин, йод, бром, аминокислоты, желчные кислоты и шлаки, образующиеся в процессе перекисного окисления липидов. В связи с этим задолго до общих обменных нарушений в коже возникает ряд патологических процессов в виде упорного зуда при нарушении функции печени или упорных про-генных элементов при скрытом сахарном диабете.

Многие химические вещества, проникшие в роговой слой, остаются в нем надолго. Введение с помощью перкутанного ионофореза предни-золона, меченного радионуклидом, позволяло обнаруживать препарат даже через 2 нед после локального ионофореза, а при приеме внутрь он обнаруживается только в течение 24 ч.

*Витамины* оказывают большое влияние на состояние кожи. В частности, витамины группы В, поддерживающие нормальное течение окислительно-восстановительных процессов, витамин РР (никотиновая кислота), способствующий выведению метаболитов и детоксикации, витамины А, Е, D, являясь антиинфекционными факторами, активизируют белковый обмен, нормализуют процесс кератопластики в эпидермисе, способствуют регенерации эпителия при воспалительных процессах.

*Рецепторная функция.* Кожа не только защищает организм от разнообразных воздействий, но и является мультифакторным анализатором, так как представляет собой обширное рецепторное поле. Рецепторные функции кожи обеспечиваются множеством разнообразных чувствительных нервных окончаний и сенсорных телец, рассредоточенных по всему кожному покрову неравномерно. Существует тактильная (чувство осязания и давления), болевая и температурная (чувство холода и тепла) кожная чувствительность. Тактильная чувствительность наиболее свойственна коже концевых фаланг пальцев кисти, коже в крупных складках и на слизистой оболочке языка. Такая чувствительность включает ощущения плотности, мягкости и других особенностей консистенции предметов. Воспринимающие холод и тепло нервные образования (предполагают, что это тельца Руффини и колбы Краузе) расположены в коже неравномерно, поэтому восприятие тепла и холода различно на отдельных участках кожного покрова.

Слизистая оболочка рта также богата разнообразными нервными окончаниями, воспринимающими тепло, холод, боль и прикосновение. Однако в отличие от кожи более выражена чувствительность всех видов на менее интенсивные раздражители.

Рецепторное поле кожи функционально взаимодействует с центральной и вегетативной нервной системой, постоянно участвует в дер-монеуротропных, дермовисцеральных связях. Кожа непрерывно реагирует на разнообразные раздражения, поступающие из

окружающей среды, а также их ЦНС и внутренних органов. Логично представить, что кожа является как бы экраном, на котором проецируются функциональные и органические изменения деятельности внутренних органов, ЦНС, эндокринной и иммунной систем. Нередко даже при небольшом расстройстве деятельности организма и его отдельных функций и систем в коже возникают изменения, иногда позволяющие с уверенностью предположить ту или иную висцеральную или эндокринную патологию.

Периферические пути проведения боли и зуда (близость этих ощущений позволяет объединить их термином «ноцицепция») большинство авторов связывают с волокнами афферентных нервов.

### **3. ОБЩИЕ СВЕДЕНИЯ ОБ ЭТИОЛОГИИ И ПАТОГЕНЕЗЕ КОЖНЫХ БОЛЕЗНЕЙ**

Этиология - причина, которая вызвала болезнь, патогенез - механизм возникновения и развития болезни, а также пути распространения болезненного процесса, саногенез - механизмы защиты организма от болезни.

К развитию заболеваний кожи может приводить множество причин. Иногда эти причины (факторы) следует отнести к безусловным раздражителям, так как их воздействие всегда и у всех вызывает определенную реакцию кожных покровов на повреждающее действие раздражителя. Примерами таких раздражителей могут служить концентрированные растворы кислот и щелочей, приводящие к развитию химического ожога, воздействие больших доз лучистой энергии, радиации, рентгеновских лучей, вызывающих специфические поражения кожи, действие высоких (термические ожоги) или низких температур (отморожение) и т.д.

Однако в большинстве случаев для развития кожной болезни необходимо сочетание нескольких причин. Так, например, микробные ассоциации, в частности стафилококки, постоянно находятся на поверхности кожного покрова. В некоторых случаях штаммы стафилококков весьма вирулентны. Несмотря на это, для развития пиодермии необходимы дополнительные факторы, например, нарушение защитных свойств кожи (изменения в водно-липидной мантии, микротравмы), или реактивной способности организма вследствие иммунодефицита, гиповитаминоза, диабета и др.

Деление этиологических факторов кожных болезней на экзогенные и эндогенные следует признать до известной степени условным. Эндогенные факторы снижают физиологические защитные механизмы организма и этим самым создают как бы фон («предрасположение»), на котором происходит развитие болезней кожи.

Состояние организма человека во многом зависит от социально-бытовых условий жизни и труда, что позволяет говорить о болезни как о социальном явлении.

К экзогенным этиологическим факторам кожных болезней относят физические, химические, бактериальные раздражители, а также растительных и животных паразитов.

Среди физических экзогенных этиологических факторов различают механические раздражители, термические травмы, действие лучистой энергии. Длительное давление, трение, ушибы и другие механические воздействия могут вызвать воспалительный процесс различной интенсивности, кровоизлияния, способствовать образованию мозоли, омоло-



лелости. К термическим факторам относят действие на кожу низких или высоких температур, вследствие чего могут развиваться ознобления, отморожения, ожоги и т.п. Лучистая энергия (в частности, ультрафиолетовые и рентгеновские лучи, ионизирующая радиация и пр.) может при воздействии на кожу приводить не только к дерматитам, но и к тяжелым дистрофическим изменениям с омертвением участков кожи, которые очень плохо заживают.

Химические факторы, способные вызывать дерматоз, чрезвычайно разнообразны. Они могут встречаться на производствах (профессиональные химические раздражители), в быту или быть представлены в виде различных лекарственных веществ. Разнообразны также патологические изменения кожи, вызванные химическими раздражителями.

В патогенезе развития дерматозов, вызванных этими агентами, большая роль принадлежит сенсibilизации организма, его аллергическому состоянию, что порой вносит значительные трудности в трактовку патогенеза конкретного случая.

Бактериальные факторы. Патогенные микроорганизмы служат причиной гнойничковых заболеваний, туберкулеза кожи, лепры, простейшие - лейшманиоза и др.; вирусы вызывают пузырьковый и опоясывающий лишай, бородавки, остроконечные кондиломы, контагиозный моллюск.

Патогенные грибы вызывают различные кератомикозы, дерматоми-козы и глубокие микозы.

Животные паразиты (чесоточный клещ, личинки овода) могут проникнуть в кожу и развиваться в ней или укусами (блохи, вши, клопы, комары, клещи) вызывать зуд, что способствует расчесам и возникновению пиодермий.

Значительно более разнообразны эндогенные этиологические факторы. К ним относятся заболевания внутренних органов, особенно печени, желудочно-кишечного тракта, нарушения обмена веществ, эндокринной и нервной систем, гемопоэза, сосудистой системы, генетические факторы и др.

Заболевания внутренних органов могут вызвать патологические изменения кожи и слизистой оболочки рта в результате интоксикаций, нарушения обмена веществ, а также рефлекторно. Кроме того, патология внутренних органов нередко способствует формированию аллергического состояния, лежащего в основе патогенеза многих дерматозов.

Нарушения обмена, особенно углеводного, липидного, минерального и водного, приводят к соответствующим нарушениям в коже. Эти нарушения становятся причиной или одним из патогенетических механизмов ряда дерматозов. Так, например, гипергликемия может привести к фурункулезу, кожному зуду, нарушение липидного обмена лежит в основе возникновения ксантомы. Немаловажное значение в патогенезе многих кожных болезней имеют гипо- и авитаминозы, особенно связанные с витаминами А, С, РР, Р, группы В и др. Например, при недостатке витамина А возникает фринодерма, при недостатке никотиновой кислоты - пеллагра и др.

Иногда кожное заболевание становится результатом переноса патогенных элементов в кожу гематогенным или лимфогенным путем, что носит название метастазирования и может наблюдаться при злокачественных опухолях и туберкулезе. Патологический процесс может распространяться на кожу с подлежащих органов «по продолжению» (*per*

*continuitatem*), что встречается, например, при туберкулезном поражении лимфатических узлов.

В отечественной дерматологии еще со времен А.Г. Полотебнова постоянно указывалось на роль психогенных факторов в возникновении многих

заболеваний кожи. Эмоциональные воздействия приводят к высвобождению ацетилхолина - химического передатчика (медиатора) нервного возбуждения на всех уровнях и во всех отделах нервной системы.

Органические заболевания центральной и периферической нервной системы также могут приводить к различным болезням кожи. Так, перфорированные язвы могут возникать, например, при синингомиелии, спинной сухотке, алкогольных невритах и т.п., трофические язвы - при повреждении седалищного и других нервов.

Нередко удается установить связь между возникновением дерматозов и нарушениями функции желез внутренней секреции. Классическими примерами являются микседема кожи у больных с заболеваниями щитовидной железы, бронзовая окраска кожи при болезни Аддисона, вульгарные угри при нарушении функции половых желез и др.

Возникновение и течение ряда заболеваний зависят от менструального цикла, беременности (рецидивирующий герпес во время менструации, климактерический гингивит и др.).

В основе некоторых дерматозов лежат нарушения в системе кроветворения. Так, специфические и неспецифические изменения кожи и слизистой оболочки рта нередко возникают у больных лейкозами, лимфо-гранулематозом и др.

В этиологии и патогенезе ряда дерматозов определенная роль принадлежит иммунологическим изменениям. Это прежде всего касается аллергии и аутоиммунных процессов. Некоторые дерматозы неаллергического генеза сопровождаются активацией или, наоборот, угнетением клеточного и гуморального иммунитета.

Аллергия, обуславливающая возникновение ряда дерматозов или способствующая этому, развивается в результате повторного контакта с соответствующим аллергеном. Трудно перечислить все аллергены, которые могут стать причиной кожных заболеваний. Наиболее часто это пищевые аллергены и лекарственные средства, несколько реже - некоторые металлы (например, хром, никель), растения, косметика, краски, лаки и др.

Существенную роль в патогенезе кожных заболеваний играет очаговая инфекция: хронический тонзиллит, гайморит, кариозные зубы и др. Очаговая инфекция может, во-первых, вызывать сенсibilизацию организма, а во-вторых, приводить к снижению реактивности организма, включая угнетение гуморального иммунитета, путем создания иммунодефицита. Установлена роль очаговой инфекции в патогенезе крапивницы, экссудативной эритемы, псориаза, красной волчанки и др.

Определенное значение в возникновении ряда кожных заболеваний принадлежит генетическому фактору. Роль наследственности особенно четко проявляется при ихтиозе, пигментной ксеродерме, буллезном эпидермолизе, кератодермии, атопическом дерматите, псориазе и др.

От наследственных, точнее, генетически обусловленных болезней следует отличать врожденные заболевания кожи как результат внутриутробной патологии плода. Они могут также становиться следствием внутриутробного проникновения инфекции. Такие болезни по наследству не передаются.

Кожные заболевания могут возникнуть из-за метастазирования в кожу патогенного фактора, например, туберкулезной микобактерии из легких, кишечника, почек (лихеноидный туберкулез кожи, папулонекротический туберкулез кожи, уплотненная эритема Базена). Возможен переход патологического процесса на кожу с пораженных подлежащих органов или тканей, например, при скрофулодерме - одной из форм туберкулеза кожи.

Однако этиология и патогенез многих дерматозов до настоящего времени окончательно не установлены.

Таким образом, кожные болезни нередко обуславливаются рядом неблагоприятных воздействий, которые могли исподволь влиять на организм многие годы, подготавливая «почву» для развития болезни. Для ее окончательного проявления достаточно какого-нибудь незначительного случайного повода.

Этиологические факторы заболеваний кожи следует разделить на 3 группы. 1-ю группу составляют изменения внутренних органов, нервной системы, которые непосредственно ведут к возникновению дерматоза, например, нарушения обмена, обуславливающие кальциноз или ксантоматоз кожи; патология органов кроветворения, связанная с лейкомическими высыпаниями и др., генетические изменения, ведущие к врожденным заболеваниям, например, ихтиоз, изменение щитовидной железы, вызывающее мик-седему кожи, и др.

2-ю группу составляют факторы риска, т.е. факторы, вызывающие изменения внутренних органов, обмена веществ, нервной системы, а также генетические факторы, создающие предрасположение - фон для развития заболевания. Эта группа весьма обширна и разнообразна, она включает заболевания внутренних органов, нервной, эндокринной и кровеносной систем, нарушения обмена веществ, очаговую инфекцию, влияние лекарственных средств, различных химических сенсibilизаторов, наследственность, стресс и др.

3-ю группу объединяют так называемые разрешающие факторы, среди которых на первое место следует поставить стресс. Это формирует предпосылки для заболевания или реализации дерматоза. Со стрессом дерматологические больные очень часто связывают начало заболевания и/или его обострение и часто указывают на психогенные факторы как на основную причину болезни.

Наследственные или генетические предпосылки также создают возможность развития кожного заболевания.

Наследственная предрасположенность человека к тому или иному заболеванию, в частности дерматозу, подразумевает, что от родителей детям передаются особенности обмена веществ, внутриклеточных биохимических реакций и другие признаки, которые делают их похожими как внешне, так и внутренне, включая реакцию на раздражение и др. Эта схожесть предполагает и одинаковую склонность организма детей и их родителей к тем или иным заболеваниям. Однако эта склонность реализуется в болезнь далеко не всегда, что зависит от дополнительного действия факторов, усугубляющих эту

предрасположенность. Это объясняет, почему не всегда дети и родители болеют одними и теми же заболеваниями.

Патогенез заболеваний кожи сложен и разнообразен. Помимо нервных и наследственных (генетическая предрасположенность и генетическая обусловленность) механизмов, в патогенезе многих дерматозов важная роль принадлежит изменениям естественной реактивности организма и изменениям в системе иммунитета. Так, в патогенезе экземы, аллергических дерматитов, крапивницы и др. ведущая роль принадлежит аллергии, при красной волчанке, пузырчатке, склеродермии, дер-матомиозите - аутоиммунным процессам. Ряд дерматозов проявляется вторичным клеточным иммунодефицитом и др.

Сенсибилизацию обеспечивают аллергены, действующие непосредственно на кожу контактным путем или попавшие в организм с пищей, лекарственными средствами, химическими веществами. Аллергию могут вызывать инфекционные агенты (инфекционная или бактериальная аллергия) в очагах хронической инфекции, а также при общих инфекционных заболеваниях. В третьих случаях к появлению ряда дерматозов приводят аутоаллергические процессы. Все эти формы могут сочетаться.

Кожа может вовлекаться в патологический процесс при развитии системных заболеваний (коллагенозы, иммунобластозы и др.). Нарушения кровообращения и лимфообращения могут приводить к возникновению акроцианоза, слоновости, симптомов асфиксии, болезни сосудистых стенок (например, облитерирующий эндартериит) - к гангрене кожи, развитию язв нижних конечностей.

Разнообразные общие (скарлатина, корь и др.) и хронические (туберкулез, сифилис и др.) инфекционные заболевания сопровождаются различными воспалительными проявлениями на коже, часто позволяющими проводить клиническую диагностику болезни.

Наряду с дерматозами, имеющими присущую только им этиологию, известна большая группа заболеваний кожи, иногда называемых кожными реакциями, которые могут быть вызваны различными факторами, например, экзема, красный плоский лишай и др.

Таким образом, одна и та же причина, один и тот же этиологический фактор в зависимости от различного механизма воздействия на кожу может обусловить возникновение многообразных форм поражения кожи.

#### **4. ОСНОВЫ ДИАГНОСТИКИ КОЖНЫХ БОЛЕЗНЕЙ**

Дерматологический больной обращается за медицинской помощью тогда, когда обнаруживает на коже или видимых слизистых оболочках изменения, в некоторых случаях сопровождающиеся субъективными ощущениями. Однако клиническая картина кожных заболеваний предоставляет сложный симптомокомплекс. Все симптомы болезни делятся на субъективные и объективные. К субъективным симптомам относятся проявления болезни, которые ощущает больной, к объективным - изменения, которые врач находит на коже или видимых слизистых оболочках при осмотре или при пальпации. Часто высыпания сопровождаются общим симптомами: недомоганием, чувством разбитости, общей слабостью, повышением температуры тела и т.п.

Жалобы. Контакт врача с больным начинается с выяснения жалоб. Дерматологические больные чаще всего предъявляют жалобы на зуд, жжение, боли, покалывание и др. Однако

субъективные признаки зависят не только и не столько от тяжести заболевания, сколько от индивидуальных особенностей больного, реактивности его нервной системы. Одни больные весьма болезненно реагируют на незначительные проявления болезни, другие могут предъявлять незначительные жалобы при выраженности кожной патологии. Особенно это относится к зуду, выраженность которого зависит не только от дерматоза, но подчас в большей степени от его восприятия больным. Объективными признаками зуда являются множественные экскориации - следы расчесов, а также сточенность свободного края ногтей пальцев рук и отполированность ногтевых пластинок.

Наличие или отсутствие зуда имеет определенное диагностическое значение. Одни дерматозы всегда сопровождаются зудом (чесотка, крапивница, различные формы почесухи, нейродермит, красный плоский лишай, почти все формы экземы), другие протекают без зуда или он выражен незначительно (псориаз, розовый лишай, пиодермии, вульгарные и красные угри и др.). При одних дерматозах зуд, как правило, сопровождается расчесами (чесотка, вшивость, почесуха и др.), при других, несмотря на сильный зуд, расчесов не наблюдается (крапивница, красный плоский лишай и др.). Кроме того, у больных зудящими дерматозами зуд обычно усиливается или возникает в ночное время, когда кожа согревается; особенно у больных чесоткой.

Анамнез. После выяснения жалоб приступают к сбору анамнеза болезни и жизни больного. Правильно и тщательно собранный анамнез часто имеет большое значение в установлении диагноза кожного или венерического заболевания. Обстоятельства, предшествующие или сопутствующие возникновению и поддержанию болезни, важны для выявления этиологических и патогенетических факторов, без чего трудно надеяться на успешное лечение.

Хорошо собранный анамнез нередко облегчает диагностику, поэтому необходимо задать больному ряд уточняющих вопросов. С чем пациент связывает возникновение своего заболевания? Когда оно впервые возникло (врожденное - приобретенное)? С употреблением определенных продуктов (шоколад, цитрусовые, орехи - чаще аллергической природы; креветки, кальмары и многие другие разнообразные продукты - пищевая токсидермия; хлеб и все содержащее клейковину - герпетиформный дерматит Дюринга)? Есть ли связь с приемом лекарств (лекарственные токсидермии)? Высыпания локализируются только на открытых (фотодерматозы? фототоксические реакции на лекарства с фотосенсибилизирующими свойствами?) или и на закрытых участках тоже (другой дерматоз? фотоаллергия на лекарства?)? (Если высыпания на открытых участках кожного покрова возникают через несколько минут после инсоляции - солнечная крапивница; через 24-48 ч - полиморфный фотодерматоз (солнечная почесуха или солнечная экзема)). Высыпания вокруг рта (периоральный дерматит? аллергическая реакция на фтор в зубной пасте?).

При подозрении на профессиональное заболевание кожи важно выяснить особенности работы больного: эризипеллоид встречается у рабочих скотобоев, консервных заводов, обрабатывающих сырое мясо (чаще свиное), рыбу, узелки доильниц - у доярок, сибирская язва - у мясников, кожевников, сап - у ветеринарных врачей, конюхов и других лиц, обслуживающих больных сапом животных. Токсическая меланодермия наблюдается у лиц, часто контактирующих с углеводородами (продуктами перегонки нефти, газом и т.п.). При подозрении на лейшманиоз кожи, лепру, флеботодермию и ряд других дерматозов необходимо выяснить, не находился ли больной, даже кратковременно, в тех местностях, где эти заболевания встречаются, например, при подозрении на лейшманиоз - в Средней Азии или на Кавказе, при подозрении на глубокие микозы, тропические трепонематозы - в

странах жаркого климата и т.д. В случаях жалоб на выделения из уретры, появление эрозивных или язвенных элементов на половых органах для установления диагноза может иметь значение давность случайного полового контакта.

В диагностике ряда дерматозов важна сезонность заболевания. Так, осенью и весной чаще возникают многоформная экссудативная эритема, розовый лишай, узловатая эритема, опоясывающий лишай. Больные фотодерматозами, эритематозом, флеботодермией, луговым дерматитом, эпидермофитией и др. чаще впервые обращаются к врачу весной или летом; больные с озноблениями - в сырое и холодное время года.

Иногда в диагностике помогает склонность дерматоза к рецидивам (экзема, псориаз, эпидермофития стоп, экссудативная эритема, дерматит Дюринга, простой герпес и др.) или, наоборот, отсутствие склонности к повторениям (глубокая трихофития, розовый лишай, опоясывающий лишай и др.).

Большое значение приобретает анамнез при подозрении на лекарственную сыпь: больной указывает, что высыпания у него повторяются после применения того или иного медикамента, хотя отрицание больным такой связи еще не исключает медикаментозной сыпи. Некоторые больные при тщательном сборе анамнеза указывают, что рецидивы высыпаний связаны с употреблением шоколада, земляники, раков и др. В диагностике помогают также сведения о перенесенных в прошлом и имеющихся в настоящее время туберкулезе, сифилисе, болезнях печени, желудочно-кишечного тракта, крови, нарушениях функции нервной системы, эндокринных желез.

Опрос больного позволяет установить в ряде случаев семейный характер заболевания, что помогает в диагностике чесотки, дерматомикозов, наследственных и врожденных дерматозов (некоторые формы кератозов, болезнь Дарье и др.), а также выяснить наличие или отсутствие зуда, его интенсивность, локализацию, наибольшую выраженность в определенные часы суток.

Следует учитывать, что некоторые заболевания кожи встречаются преимущественно у лиц определенного пола. Так, например, узловатая почесуха, хроническая трихофития, системная склеродермия, узловатая эритема чаще бывают у женщин, ринофима, акне-келоид - у мужчин.

Анамнез позволяет уточнить, когда и на каких участках возникли первые проявления болезни, как долго эти проявления существуют, какие с ними происходили изменения, т.е. частоту и длительность рецидивов и ремиссий (если таковые имелись), связь высыпаний с питанием и примененной в прошлом терапии, эффективность лечения.

Опрос дерматологического больного по разделу истории жизни (*anamnesis vitae*), ничем не отличается от такового в клиниках терапевтического профиля.

Выясняя историю кожного заболевания, необходимо определить его длительность, а также причины, с которыми сам больной связывает его начало и обострение (стресс, охлаждение, прием лекарственных средств, определенных видов пищи, действие на кожу химических веществ, инсоляция и др.). Затем устанавливают характер течения дерматоза, склонность к рецидивам, в частности сезонность обострений и ремиссий, их длительность. Если больной уже получал лечение, то необходимо выяснить, какое, и какой была его эффективность. Следует обращать внимание на действие воды, мыла на кожу.

Собирая анамнез жизни в целях выявления роли внешних факторов в патогенезе дерматоза, следует обращать внимание на условия работы и быта больного, а также узнать о перенесенных заболеваниях, кожных заболеваниях у членов семьи больного и его кровных родственников, употреблении алкоголя и курении.

Осмотр больного является самым важным моментом в диагностике кожного заболевания.

Больного нужно попросить полностью раздеться, если даже он жалуется на единичные высыпания. Обращают внимание на распространенность морфологических элементов, так как процесс может быть универсальным, захватывать весь кожный покров (эритродермия), сыпь может быть генерализованной или локальной, располагаться симметрично или асимметрично. Следует обратить внимание, имеется ли у больного один вид первичных элементов (мономорфная сыпь) или первичные элементы разнообразны (полиморфная сыпь). Важное диагностическое значение имеет расположение элементов по отношению друг к другу. Высыпания могут располагаться изолированно или группироваться, образуя фигуры в виде колец, дуг, линий и др. При расположении высыпаний отдельными небольшими группами говорят об их герпетиформности. Сыпь может иметь склонность к слиянию. Границы поражения могут быть четкими или расплывчатыми. Нередко локализация сыпи имеет диагностическое значение.

При изучении морфологических элементов необходимо прежде всего определить их цвет, очертания и форму, с помощью пальпации выяснить, возвышаются они над уровнем кожи или слизистой оболочки или нет. Следует определить их консистенцию (твердая или мягкая), глубину залегания (поверхностные или глубокие). Важно уточнить динамику процесса: элементы существуют постоянно или периодически исчезают, какова их регрессия (рассасывание, шелушение, изъязвление, атрофия и др.), определить, оставляют ли элементы рубец и если оставляют, то какой.

Важное диагностическое значение имеет изоморфная реакция (симптом Кёбнера): возникновение свежих первичных элементов, свойственных данному заболеванию, на месте раздражения кожи или слизистой оболочки любым экзогенным фактором (царапина, трение, ожог, в том числе солнечными лучами, и др.).

В ряде случаев прибегают к специальным методам исследования: витропрессии (надавливание на пораженную поверхность часовым стеклом, стеклянным шпателем или предметным стеклом) для уточнения окраски элемента, выявления казеоза и др.; послойному поскабливанию элемента, позволяющему определить шелушение. По показаниям определяют повышенную ломкость капилляров сосочкового слоя и др.

При подозрении на инфекционную этиологию дерматоза прибегают к бактериоскопической, а в ряде случаев и к бактериологической диагностике. Материалом для исследования служат чешуйки, волосы, ногтевые пластинки, содержимое пустул и пузырных элементов, отделяемое эрозий и язв, кровь и др.

Важное диагностическое значение имеют результаты исследования клеточного состава пузырной жидкости, цитологического исследования мазков-отпечатков, взятых с поверхности эрозий, для обнаружения акантолитических клеток, данные общего клинического анализа крови и мочи.

По первичным и вторичным морфологическим элементам можно читать диагноз на коже больного. Чем грамотнее дерматовенеролог, чем богаче его клинический опыт, чем

лучше развита у него зрительная память, тем чаще по виду сыпи (характер морфологических элементов, их распространенность, локализация, форма, очертания, границы, поверхность, их взаимное соотношение, консистенция) он может диагностировать болезнь. Здесь не представляется возможным перечислить все клинические формы дерматозов, которые могут протекать типично. Укажем в качестве примеров лишь несколько кожных и венерических болезней, которые могут иметь проявления, позволяющие сравнительно легко установить клинический диагноз.

Фурункул, карбункул, гидраденит, вульгарная эктима, отрубевидный лишай, эритразма, эпидермофития стоп, руброфития, скутулярная форма фавуса, пузырьковый и опоясывающий лишай, эритематоз, склеродермия, экзема, крапивница, чешуйчатый лишай, красный плоский лишай, твердый шанкр, широкие кондиломы вторичного периода сифилиса и многие другие кожные и венерические болезни при «классическом» течении легко диагностируются при соответствующем стаже и опыте. Однако в ряде случаев визуальная диагностика затруднена из-за морфологической схожести многих дерматозов. Нередко в клинической картине и течении «классических» дерматозов отмечается та или иная атипичность. В этих случаях дерматовенеролог, осмотрев больного и не имея возможности установить диагноз по внешнему виду сыпи и даже после использования дополнительных методов обследования (пальпация, диаскопия, поскабливание высыпаний и др.), должен уточнить анамнез и жалобы больного. В необходимых случаях следует провести специальные дерматовенерологические исследования (патогистологическое исследование биопсийного материала, исследование на грибы, бледную трепонему, гонококк, микобактерию туберкулеза, палочку лепры, акан-толитические клетки, серологические реакции крови, иммуноаллерго-логическое обследование и др.) с целью установления окончательного диагноза заболевания, уточнения его этиологии и патогенеза.

Переходим к изложению схемы обследования дерматологического больного.

#### **4.1. Описание общего состояния организма**

Общее состояние здоровья оценивают по психическому и физическому статусу, соответствию внешнего вида возрасту. Обследование проводят по общим правилам, поэтому мы изложим их вкратце. Исследуют размеры, плотность, подвижность, болезненность доступных пальпации лимфатических узлов. Осматривают костно-мышечную систему и определяют тонус мышц. При осмотре носа, носоглотки, перкуторном и аускультативном исследовании определяют состояние органов дыхания.

Выявляют жалобы на нарушение функций органов кровообращения, определяют границы сердца, прослушивают его тоны, измеряют артериальное давление, определяют пульс. Затем выясняют жалобы на функции органов пищеварения, осматривают полость рта, пальпируют живот (печень, селезенку). При исследовании мочеполовой системы определяют симптом Пастернацкого, обращают внимание на частоту мочеиспускания, вид мочи, развитие половых органов, характер и периодичность менструаций. Определяют эндокринный статус и состояние нервно-психической сферы (эмоциональная подвижность, работоспособность, сон, функция черепных нервов, кожные и сухожильные рефлексy).

*Дерматологический статус.* Изучению кожного поражения помогает осмотр здоровых участков кожи, слизистых оболочек, придатков кожи. Кожу осматривают при рассеянном дневном свете или хорошем электрическом освещении, в том числе лампами дневного света. Необходимо определить цвет кожи и видимых слизистых оболочек, эластичность и растяжимость здоровой кожи, тургор мышц и подкожной жировой клетчатки, а также состояние сальных и потовых желез, ногтей и волос, пигментацию, наличие рубцов,



невоидных образований и др. Здоровая кожа имеет матовую поверхность и не лоснится. Изменение цвета кожи может быть связано с нарушениями функции органов и систем организма (например, при аддисоновой болезни, токсической меланодермии кожа темная, при болезни Боткина - желтая, при застойных явлениях - синюшная). Для определения растяжимости и эластичности кожи ее ощупывают, собирают в складку; наличие или отсутствие спаянности с нижележащими тканями определяют, сдвигая кожу.

Немаловажное значение имеет дермографизм - реакция нервно-сосудистого аппарата кожи на механическое раздражение, свидетельствующая о сосудодвигательной иннервации кожи. Появление красной полоски после проведения по коже тупым предметом (краем деревянного шпателя, рукояткой неврологического молоточка), бесследно исчезающей через 2-3 мин, считается нормальным дермографизмом. Красный разлитой дермографизм наблюдается при экземе, псориазе, белый - у больных чесоткой, эксфолиативным дерматитом, стойкий белый или смешанный, быстро переходящий в белый, - у больных атопическим дерматитом, урти-карный (широкие отечные, резко возвышающиеся полосы красного цвета после даже слабого механического раздражения кожи, иногда исчезающие через 40-60 мин) - у больных крапивницей, чесоткой.

Мышечно-волосковый рефлекс («гусиная кожа») получают при легком проведении по коже холодным предметом. В норме он держится 5-10 с и затем исчезает бесследно. Отсутствие этого рефлекса говорит о расстройстве симпатической иннервации и наблюдается у больных ихтиозом, чесоткой Гебры. Его повышение встречается у больных атопическим дерматитом с функциональными нарушениями центральной и вегетативной нервной системы.

При подозрении на лепру, сирингомиелию, патомимию часто решающее диагностическое значение имеет исследование тактильной, болевой и температурной чувствительности кожи.

Поражение кожи и слизистых оболочек (*status localis*) рекомендуется описывать последовательно, придерживаясь определенной схемы. Сначала целесообразно указать, имеют ли высыпания воспалительное или невоспалительное происхождение. Большинство проявлений кожных и венерических болезней связано с воспалением. Затем высыпания нужно отнести к островоспалительным (с преобладанием экссудативного компонента воспаления) или к не островоспалительным (с преобладанием пролиферативного компонента воспаления). Далее указывают локализацию высыпаний с описанием преимущественного расположения элементов. Многие дерматозы имеют излюбленную локализацию, но для установления диагноза это имеет вспомогательное значение. Так, например, при чешуйчатом лишае, папулонекротическом туберкулезе кожи, чесоте Гебры высыпания располагаются на разгибательных поверхностях конечностей; при туберкулезной волчанке, эритематозе, угревой сыпи и др. - на коже лица; при микробной и варикозной экземе, узловатой эритеме и уплотненной эритеме Базена, трофических и хронических пиококковых язвах и др. - на коже голеней; при пузырчатке, язвенном туберкулезе и др. - в полости рта. Далее обращают внимание на распространенность поражения, которое может быть ограниченным, диссеминированным, генерализованным, универсальным в виде эрит-родермии, а также симметричным и асимметричным.

Затем указывают первичные и вторичные морфологические элементы и описывают их особенности: цвет, границы, форму, очертания (конфигурацию), поверхность, консистенцию, взаимоотношения. Опытный дерматолог различает не только цвет элементов, но и его оттенки, что нередко имеет немаловажное диагностическое значение. Границы морфологических элементов могут быть четкими и нечеткими, резкими и

нерезкими. Давая описание формы элементов, например папул, нужно отметить, что они плоские, конусовидные или полусферовидные и т.д. Очертания элементов бывают округлыми, овальными, полигональными или полициклическими, мелкоили крупнофестончатými и т.д. По консистенции элементы могут быть деревянисто-плотными, плотно-эластическими, мягкими, тестоватыми. Поверхность элементов может быть гладкой, шероховатой, бугристой и т.п. Они бывают изолированными друг от друга или сливными; в первом случае говорят о фокусном расположении сыпи. Если сыпь напоминает круги, полукруги, овалы, дуги, то говорят о правильной группировке сыпи. Неправильно сгруппированная сыпь располагается на определенном участке, но не образует какую-либо геометрическую фигуру. Систематизированной называют сыпь, располагающуюся по ходу нервных стволов (при опоясывающем лишае), кровеносных сосудов, соответственно распределению дерматомеров и т.п. При беспорядочном расположении сыпи какая-либо закономерность в размещении морфологических элементов отсутствует.

Первичные и вторичные морфологические элементы и их клинические особенности являются основой дерматологического диагноза. Однако нередко приходится использовать специальные методы клинического и лабораторного исследования.

#### **4.2. Специальные дерматологические и лабораторные исследования**

Специальные дерматологические методы исследования бывают неинвазивными и инвазивными: поскабливание, пальпация, диаскопия, определение изоморфной реакции, дермографизма, мышечно-волоскового рефлекса, кожные пробы, дерматоскопия, дерматография, гистологическое и гистохимическое исследование биоптата кожи из очага поражения.

К лабораторным методам обследования дерматологического и венерологического больного относятся как общие (анализ крови, мочи, желудочного сока, кала на яйца глистов, рентгеноскопия органов грудной клетки и т.д.), так и специальные (серологические, микроскопическое, патоморфологическое исследование).

Поскабливание высыпаний предметным стеклом, скальпелем и др. применяют главным образом при подозрении на чешуйчатый лишай и параспориаз. При псориазе удается получить последовательно три характерных симптома: «стеаринового пятна», «пленки» и «кровавой росы», или точечного кровотечения, при каплевидном параспориазе - симптом скрытого шелушения. При эритематозе поскабливание чешуек, имеющих фолликулярные «шипики», сопровождается болезненностью (симптом Бенъе).

Консистенцию элементов определяют пальпацией; если крайние состояния консистенции оценить сравнительно несложно, то ее переходные формы требуют соответствующего навыка.

При диаскопии, иначе говоря, витропрессии, стеклянной пластинкой (предметным стеклом или часовым стеклышком) надавливают на участок кожи, обескровливая его, что помогает изучению элементов, цвет которых маскируется гиперемией от реактивного воспаления. Этот способ позволяет распознать, например, элементы туберкулезной волчанки, которые при диаскопии приобретают характерный буровато-желтый оттенок (феномен «яблочного желе»).

При некоторых дерматозах на видимо здоровой коже в ответ на ее раздражение возникают высыпания, свойственные данному заболеванию. Это явление называется изоморфной реакцией раздражения. Эта реакция может возникать спонтанно, на местах,

подвергавшихся трению, мацерации, интенсивному солнечному облучению, например у больных экземой, нейродермитом, красным плоским лишаем, или может вызываться искусственно - раздражением при псориазе (симптом Кёбнера), красном плоском лишае в прогрессирующей стадии. Уртикарный дермографизм при крапивнице также является примером изоморфной реакции. Роговой слой просветляют вазелиновым маслом иногда при красном лишае для лучшего выявления признака «сетки» Уикхема.

К неинвазивным также относятся современные методы исследования - дерматоскопия и дерматография. При дерматоскопии с помощью 20-кратного увеличения через слой жидкого масла можно хорошо рассмотреть кожные элементы, особенно при дифференциальной диагностике пигментных высыпаний. Дерматография основана на ультразвуковом (20 Mhz) исследовании слоев кожи и подкожной клетчатки. С помощью этого метода можно судить о глубине залегания первичных и вторичных элементов, эффективности проводимой терапии, содержании воды в коже и о многих других параметрах.

С целью подтверждения диагноза аллергического заболевания широко пользуются кожными пробами (тестами). Различают тесты накожные (аппликационные), скарификационные, и внутрикожные (интрадермальные). Чаще применяют аппликационную пробу с помощью компрессного (лоскутного) метода Ядассона, или капельную пробу, предложенную В.В. Ивановым и Н.С. Ведровым. В некоторых случаях сочетают скарификационный и компрессный (скарификационно-аппликационный) методы.

Кожные и внутрикожные реакции с туберкулином (Пирк, Манту, Натан-Коллоса) применяют у больных с туберкулезными поражениями кожи. Однако их отрицательный ответ не исключает специфического процесса. Результат считают положительным при возникновении реакции на большие разведения туберкулина. Внутрикожные пробы с грибковыми фильтрами и вакцинами применяют при некоторых дерматомикозах, хотя иногда наблюдаются неспецифические положительные результаты. Внутрикожные тесты со специфическими антигенами используют при лепре (с лепромином), паховом лимфогранулематозе (реакция Фрея), туляремии (с тулярином), сапе (с малеином) и др.

К накожным пробам с возможными пищевыми аллергенами (при экземе, атопическом дерматите и др.) в дерматологической практике прибегают крайне редко. Обычно проводят клиническое наблюдение за больным при исключении из пищи тех или иных продуктов, подозреваемых в качестве причинно значимых. Так же поступают и в отношении пиретрума и некоторых цветов.

У больных профессиональными дерматозами для подтверждения их связи с химическими агентами используют накожные пробы с различными химическими веществами.

При подозрении на медикаментозный дерматит после его разрешения иногда с целью профилактики прибегают (с согласия больного) к пероральной или парентеральной пробе с очень малыми дозами подозреваемого аллергена (чаще с сульфаниламидным препаратом). Накожные пробы в случаях аллергических лекарственных дерматитов далеко не всегда дают положительные результаты.

В последние годы использование кожных тестов в диагностике аллергических заболеваний подвергается критике. Эти тесты могут приводить к тяжелым осложнениям со значительными общими и очаговыми реакциями, особенно у больных с выраженным

аллергическим состоянием. Кроме того, кожные пробы могут способствовать усилению сенсibilизации и прогрессированию процесса вследствие выделения биологически активных веществ. Следует помнить, что при сенсibilизации к антибиотикам введение даже минимальных его количеств (до 10 МЕ) способно вызвать анафилактический шок с летальным исходом у пациента. Их следует заменять на непрямые методы диагностики аллергического состояния. К ним относят повышенное содержание бета- и гамма-глобулинов и др., а также серологические реакции (Кумбса, гемагглютинации, агглютинации Фельнера и Бера, преципитации, связывания комплемента, иммунного прилипания и др.) и цитологические феномены (реакция агломерации лейкоцитов Флека, тест дегрануляции базофилов Шелли, реакция лейкоцитолита, лейкопеническая проба, тромбоцито-пенический индекс).

Результаты клинического исследования крови играют решающую роль при лейкоэмических заболеваниях, сопровождающихся проявлениями на коже. При подозрении на герпетический дерматит Дюринга подтверждением диагноза служит эозинофилия в крови и в содержимом пузырей, что особенно важно при дифференциальной диагностике с пузырчаткой. В этих случаях пользуются цитологическим исследованием содержимого пузырей или препаратов-отпечатков (тест Тцанка, акантолитические клетки пузырчатки), а для диагностики системной красной волчанки - обнаружением в крови клеток красной волчанки (LE-клетки).

При подозрении на сифилис делают комплекс серологических реакций (реакция иммобилизации бледных трепонем, реакция иммунофлюоресценции, реакция пассивной гемагглютинации - РПГА и др.). Широко используют бактериоскопические (на грибы, дрожжевые клетки, бледную трепонему, гонококк и трихомонады, чесоточный клещ и др.) и бактериологические (посевы) исследования. Иногда с целью уточнения этиологии заболевания приходится заражать животных патологическим материалом, взятым от больного (например, при подозрении на туберкулез кожи патологический материал прививают морским свинкам, при подозрении на бластомикоз - крысам).

Биопсия пораженного участка кожи, слизистой оболочки или морфологического элемента с патогистологическим исследованием полученного материала при ряде дерматозов оказывает неоценимую услугу в установлении диагноза. Это особенно относится к тем заболеваниям, при которых гистологическая картина довольно характерна: красный плоский лишай, кольцевидная гранулема, лепра, пигментная крапивница, новообразования кожи и др. В некоторых случаях патологическая картина может быть схожей (туберкулез, сифилис и др.) и диагноз заболевания ставят по совокупности всех полученных при обследовании данных, включая результат биопсии.

Для диагностики дерматозов, в патогенезе которых определенная роль принадлежит аутоиммунным механизмам, используют иммунологические методы исследования, например, непрямую и прямую иммуно-флюоресценцию. Первая выявляет циркулирующие антитела классов А, М, G, вторая - фиксированные в тканях иммунные комплексы, содержащие эти же классы иммуноглобулинов, фракции комплемента, фибрин.

Для выявления повышенной чувствительности к различным аллергенам ставят кожные пробы (тесты), а также инвитровые тесты: реакции дегрануляции базофилов, бластной трансформации лимфоцитов и др.

### 4.3. Медико-правовые отношения в работе дерматовенеролога

Смена общественной формации, произошедшая в нашей стране, внесла новые аспекты в отношения между врачом и больным. Наряду с государственными медицинскими учреждениями появились частные кабинеты и клиники, возникло не существовавшее ранее понятие продажи медицинских услуг. В 1992 г. были приняты «Закон о защите прав потребителей», «Основы законодательства РФ об охране здоровья граждан», федеральные законы о здравоохранении. В Уголовный и Гражданский кодекс 1996 г. были внесены дополнения, касающиеся ответственности медицинских работников за причинение вреда здоровью при оказании медицинской помощи (услуги). Моральный вред (физические и моральные страдания), причиненный действием (бездействием), подлежит компенсации. Под это определение подпадают и те случаи, когда при оказании медицинской помощи не был причинен вред здоровью как таковой, но врач проявил неуважение или негуманное отношение к пациенту.

Однако не все врачи оценивают медико-правовые аспекты своей деятельности. Незнание правовых основ медицинской деятельности не освобождает врача от ответственности за возможный вред, который он может причинить больному. Назначая лечение, врач должен убедиться, что эти лекарственные средства не вызовут осложнений у данного пациента. Нам пришлось оказывать срочную помощь больной с аллергической реакцией на пентрексил в анамнезе, о чем она предупредила врача. Однако доктор назначил больной тот же препарат под другим коммерческим названием (ампициллин), что вызвало тяжелое осложнение в виде синдрома Стивенса-Джонсона, потребовавшее госпитализации пациентки. Действия врача были квалифицированы как ненадлежащее качество медицинской помощи.

Работа медицинских учреждений и медицинского персонала регламентирована приказами и нормативными документами вышестоящих медицинских организаций, но на практике врачи, особенно молодые, не знают содержания этих документов. Знакомство с ними до настоящего времени не предусмотрено образовательной программой в медицинских высших учебных заведениях. Вместе с тем незнание правовых вопросов не снимает с врача ответственности за ошибки.

Взаимоотношения врача и больного включают 3 основных этапа: сбор анамнеза, выслушивание жалоб больного, обследование больного и установление диагноза, лечение больного.

Умение врача внимательно выслушать больного во многом определяет установление контакта с пациентом. Даже если одного взгляда на больного достаточно для правильной диагностики заболевания, врач должен дать пациенту изложить свои жалобы. Торопливость, недостаточная внимательность врача могут вызвать у пациента реакцию отрицания, что не способствует успешному лечению. Такие пациенты ходят от одного врача к другому, культивируя в себе скептическое отношение к возможности своего выздоровления. Патологическое психосоматическое состояние больного, лежащее в основе многих дерматозов, углубляется.

Обследование больного и установление диагноза должны быть полностью отражены в истории болезни. Это важный лечебно-диагностический и юридический документ, который может использоваться в следственном и судебном разбирательстве. Небрежное оформление истории болезни свидетельствует против врача в конфликтном случае и ведет к различным санкциям, в том числе судебным. Основными причинами конфликтных ситуаций являются ненадлежащее качество медицинской помощи, диагностические

ошибки, выбор ошибочной тактики лечения, недостатки в ведении первичной медицинской документации.

Законодательные постановления направлены на защиту прав пациентов, а права врачей остаются по существу незащищенными. Большинство судебных исков к дерматовенерологам решаются в пользу пациентов. В такой ситуации врач может полагаться только на полно и правильно оформленную медицинскую документацию и на свою правовую грамотность. Исправления, наклейки, вставки в текст медицинских документов квалифицируются как сделанные задним числом.

«Основы законодательства РФ об охране здоровья граждан» определяют право граждан на информированное добровольное согласие на медицинское вмешательство (ст. 32), на отказ от медицинского вмешательства (ст. 33), на конфиденциальность (ст. 30), на информацию о состоянии своего здоровья (ст. 31). Пациент не обладает специальными медицинскими знаниями, поэтому врач обязан предоставить больному сведения о его заболевании, о рекомендуемой тактике лечения, о возможных осложнениях в доступной для пациента форме. Без согласия пациента на весь перечень услуг действия медицинского работника не являются правомерными. Пациент, таким образом, осознанно участвует в лечебном процессе. Правильное информирование позволяет установить доверительные отношения между врачом и больным. Подпись пациента подтверждает его согласие на предложенное обследование и лечение.

В настоящее время ряд медицинских учреждений ввел в практику получение информированного согласия пациента на проведение того или иного вмешательства. Такое согласие должно быть получено как на планируемое обследование, так и на предлагаемое лечение.

## ИНФОРМИРОВАННОЕ ДОБРОВОЛЬНОЕ СОГЛАСИЕ НА МЕДИЦИНСКОЕ ВМЕШАТЕЛЬСТВО

Амбулаторная карта № \_\_\_\_\_

Я, \_\_\_\_\_, в доступной мне форме получил(а) предварительную информацию о состоянии моего здоровья (*моего ребенка*). Мне даны полные разъяснения по плану предлагаемого и альтернативного методов обследования. Я предупрежден, что отказ (в том числе частичный) от предложенного плана обследования не позволяет оказать качественную медицинскую помощь в полном объеме. Мне гарантировано сохранение в тайне информации о факте моего обращения за медицинской помощью, о состоянии здоровья, диагнозе и других сведений, полученных при обследовании. Я имел(а) возможность задать любые интересующие вопросы касательно заболевания и обследования.

С предложенным планом обследования согласен  
(согласна). От предложенного плана обследования  
отказался (отказалась), (ненужное зачеркнуть)

« \_\_\_\_\_ » \_\_\_\_\_ 200 г. \_\_\_\_\_

(подпись пациента или его законного представителя)

(подпись и печать лечащего врача)

Я, \_\_\_\_\_, в доступной мне форме получил(а) информацию о состоянии моего здоровья (*моего ребенка*), включая сведения о результатах обследования, наличии заболевания, диагнозе и возможные варианты прогноза (вероятность успешного исхода и исхода при отказе от лечения). Мне даны полные разъяснения по плану предлагаемого лечения (разъяснены возможные варианты медицинского вмешательства, связанные с ним риски и их последствия); по поводу альтернативных методов лечения.

Я извещен(а) о необходимости немедленно сообщать врачу о любом ухудшении самочувствия, согласовывать с врачом прием любых не прописанных им препаратов по поводу иных заболеваний.

Я извещен(а) о том, что несоблюдение рекомендаций врачей, режима приема лекарственных препаратов, бесконтрольное самолечение могут осложнить лечение и отрицательно сказаться на состоянии здоровья.

Мне разъяснено, что в случае заражения другого лица венерической болезнью я несу ответственность в соответствии со ст. 121 Уголовного кодекса Российской Федерации.

Я имел(а) возможность задать любые интересующие вопросы касательно заболевания и лечения, получил(а) на них удовлетворительные ответы.

С предложенным планом лечения согласен  
(согласна). От предложенного плана лечения  
отказался (отказалась), (ненужное зачеркнуть)

« \_\_\_\_\_ » \_\_\_\_\_ 200 г. \_\_\_\_\_  
(подпись пациента или его законного представителя)  
(подпись и печать лечащего врача)

Результат проведенного лечения врач оценивает как «клиническое выздоровление» или «клиническое улучшение». Эти понятия субъективны и могут быть оспорены пациентом, не получившим ожидаемого эффекта. Подробные записи в истории болезни (амбулаторной карте), отражающие динамику клинической картины заболевания, служат защищенной врачебной документацией. В зарубежных дерматологических клиниках фотографируют больных до и после лечения. Доступность цифровых аппаратов, простота и быстрота получения отпечатков на обычной бумаге позволяют легко документировать объективное состояние пациента.

Одна из тенденций развития современной медицины - использование лечебно-диагностических стандартов в практической деятельности врача. Стандарты призваны обеспечить наилучшее соотношение между клинической эффективностью, безопасностью и стоимостью лечебных и диагностических вмешательств. Они гарантируют облегчение страданий больного и в то же время являются важным элементом юридической защиты врача. Описание лекарственных средств, включенных в лечебно-диагностические стандарты, базируются на доказательной медицине: показания к применению и побочные эффекты ранжированы по уровню достоверности в зависимости от количества и качества проведенных клинических исследований. Стандарты лечения включают рекомендуемые схемы, которые обеспечивают наилучшее соотношение между эффективностью лечения и доказанной безопасностью применения лекарственных средств. Альтернативные схемы обеспечивают приемлемые результаты лечения при отсутствии возможности использования рекомендуемых схем в случае возрастных ограничений, индивидуальной непереносимости, состояния беременности, лактации и др.

Соблюдение приведенных рекомендаций будет способствовать повышению качества лечебно-диагностической помощи и одновременно повысит правовую защищенность медицинских работников.

#### **4.4. Гистоморфологические изменения кожи**

Многие заболевания кожи имеют воспалительный характер. В зависимости от выраженности и длительности реакции условно различают острое, подострое и



хроническое воспаление, которое возникает под влиянием разнообразных внешних и внутренних раздражителей. Реакция организма и кожных покровов на действие раздражителя зависит от состояния рецепторного аппарата, высшей нервной деятельности у данного человека, реактивности организма и других факторов.

В микроскопической картине каждого воспаления различают разной степени выраженности альтерацию, экссудацию и пролиферацию. Под *альтерацией* понимают проявления повреждения тканей (дистрофию и некроз тканевых элементов), под *экссудацией* - выхождение из сосудов жидкости и форменных элементов вследствие повышенной проницаемости сосудистой стенки, под *пролиферацией* - размножение тканевых элементов. В случаях острого воспаления преобладают сосудисто-экссудативные явления, и воспалительный процесс более интенсивный. В случаях хронического воспаления преобладают пролиферативные явления, сосудисто-экссудативный компонент выражен намного слабее и воспалительный процесс неярко. По интенсивности воспалительных реакций подострое воспаление занимает среднее место между острым и хроническим воспалением.

Патологические процессы в эпидермисе протекают своеобразно в связи с анатомическими особенностями. Воспалительные изменения эпидермиса могут проявляться:

в виде внутриклеточного отека, или вакуольной дегенерации, при которой в протоплазме клеток мальпигиева слоя формируются вакуоли, располагающиеся около или вокруг ядра и оттесняющие ядро к периферии. Ядро при этом деформируется и зачастую имеет все признаки пикноза. Отечная жидкость постепенно растворяет клетку, приводя к ее гибели. Если вакуоли локализируются в ядре клетки, то оно разбухает и превращается в круглый пузырек, наполненный жидкостью, в котором иногда сохраняется ядрышко. Вакуольная дегенерация наблюдается при красном плоском лишае, красной волчанке, при склероатрофическом лихене, при сосудистой атрофической пойкилодермии;

в виде спонгиоза, или межклеточного отека, при котором отечная жидкость раздвигает межклеточные промежутки мальпигиева слоя, разрывает межклеточные мостики, что приводит к потере связи между клетками, отеку самих клеток и началу формирования эпителиальных пузырьков. Спонгиоз характерен для экземы и дерматита;

в виде баллотирующей дегенерации, возникающей при некробиотических, дегенеративных изменениях клеток мальпигиева слоя. Кроме глубоких изменений в эпителиальных клетках, разрушение межклеточных мостиков приводит к тому, что клетки теряют взаимную связь и свободно плавают в серозно-фибринозном содержимом пузырька, принимая шаровидную форму. Такие изменения отмечаются при вирусных заболеваниях, например, при герпесе. При кожных заболеваниях, сопровождающихся воспалением, чаще встречаются комбинации вариантов серозного отека.

При остром воспалении в инфильтрате преобладают полиморфно-ядерные лейкоциты (нейтрофилы, эозинофилы), при хроническом инфильтрате содержится преимущественно лимфоциты, располагающиеся диффузно или вокруг сосудов. В инфильтратах находится множество гистиоцитов.

У плазматических клеток хорошо развита базофильная цитоплазма, ядро расположено эксцентрично, и они имеют большие размеры, чем лимфоциты. Эпителиоидные клетки имеют удлиненную форму, крупное круглое или овальное ядро и обильную цитоплазму.

Большие многоядерные клетки округлой или овальной формы с неровными контурами носят название гигантских клеток.

Кроме явлений серозного воспаления, в эпидермисе можно отметить ряд особых патологических изменений.

*Акантоз (acanthosis)* - увеличение числа рядов клеток шиповатого слоя эпидермиса. Различают простой акантоз - равномерное и умеренное увеличение рядов клеток шиповатого слоя над и между сосочками дермы (юношеские бородавки); межсосочковый акантоз - преимущественно между сосочками дермы (псориаз); инфильтрирующий акантоз - резко выраженная пролиферация клеток шиповатого слоя, при которой отростки эпидермиса проникают в дерму на значительную глубину (бородавчатый туберкулез).

*Акантолиз (acantholysis)* - расплавление межклеточных эпителиальных мостиков, нарушение связи между клетками эпителия, вследствие чего клетки легко разъединяются и образуют более или менее значительные пласты отслаивающегося эпидермиса. Такой процесс наблюдается при пузырьчатке, болезни Дарье, при вирусных дерматозах.

*Гиперкератоз (hyperkeratosis)* - избыточное утолщение рогового слоя без структурных изменений клеток, *паракератоз* - нарушение процесса ороговения (зернистый и элеидиновый слои при этом отсутствуют) в роговом слое эпидермиса.

*Гранулез (granulosis)* - утолщение зернистого слоя эпидермиса.

Умение различать элементы, из которых складывается кожная сыпь, позволяет правильно оценить патологический процесс и подойти к диагностике дерматоза. Во многих случаях клиническая картина, «написанная на коже» высыпными элементами и их расположением, позволяет установить диагноз и приступить к терапии; в некоторых случаях диагностика требует дополнительных методов обследования (включая лабораторные). Эти данные изложены в специальном разделе учебника, посвященном отдельным нозологическим формам дерматозов.

Кожные сыпи могут быть воспалительными и невоспалительными, чаще встречаются воспалительные. К невоспалительным проявлениям относятся пигментные пятна, опухоли, атрофии, гиперкератоз и др.

Воспалительный процесс имеет 5 классических симптомов: покраснение (*ruber*), припухлость (*tumor*), болезненность (*dolor*), повышение температуры (*calor*) и расстройство функции (*functio laesa*). Однако выраженность этих симптомов бывает различной в зависимости от степени воспалительной реакции, которая может быть островоспалительной и не островоспалительной.

При островоспалительной реакции классические признаки воспаления выражены отчетливо: покраснение интенсивное, сочное, с нечеткими границами очагов поражения в результате выраженности экссудативной реакции, часто приводящей к возникновению полостных образований (серозных или гнойных). Зуд или жжение, местное повышение температуры, иногда болезненность в очаге поражения. Все это может приводить к нарушению функции.

При не островоспалительной, или хронической, реакции симптомы воспаления выражены менее ярко, преобладают застойные оттенки очагов поражения (синюшность,

ливидность, буроватость) с четкими границами, выражен инфильтративный компонент воспаления с пролиферацией клеточных элементов. У таких больных болезненность и жжение отсутствуют, а зуд иногда бывает довольно сильным.

В соответствии с гистоморфологической разницей между острым и неострым воспалением первичные элементы подразделяются на экссудативные и инфильтративные. К инфильтративным элементам относятся пятно, узелок, бугорок и узел, к экссудативным - пузырек, пузырь, гнойничок и волдырь.

Возникающие на коже, слизистых оболочках высыпания состоят из отдельных элементов, которые разделяются на первичные и вторичные. Первичные элементы - это высыпания, возникающие на неизменной коже, красной кайме губ или слизистой оболочке рта, т.е. с них начинается заболевание, они не являются трансформацией уже существующих высыпаний. Вторичными элементами являются высыпания, развившиеся в результате трансформации или повреждения существующих элементов.

Однако деление элементов на первичные и вторичные в значительной степени условно. Существуют заболевания, начинающиеся с элементов, которые принято считать вторичными. Например, сухая форма экс-фолиативного хейлита начинается с чешуек, представляющих собой вторичные элементы; эрозии при эрозивно-язвенной форме красного плоского лишая не являются следствием пузырей и др.

Знание элементов сыпи позволяет ориентироваться в обширной и вариабельной патологии кожи, слизистой оболочки рта и губ, правильно диагностировать заболевание.

#### 4.5. Первичные морфологические элементы

К первичным элементам сыпи относятся пятно, волдырь, пузырь, пузырек, гнойничок, узелок, бугорок и узел, к вторичным элементам - нарушения пигментации, чешуйка, эрозия, эксфолиация (ссадина, травматическая эрозия), язва, трещина, корка, рубец и рубцовая атрофия, вегетация, лихенизация (лихенификация).

*Пятно (macula)* представляет собой ограниченное изменение окраски кожи или слизистой оболочки. Обычно пятно располагается на одном уровне с окружающей кожей, не отличается от нее по консистенции и не ощущается при пальпации (рис. 2).

Пятна разделяют на сосудистые, в том числе геморрагические, и дисхромические (рис. 3).

Сосудистые пятна клинически проявляются ограниченным покраснением кожи в результате расширения сосудов поверхностного сосудистого

сплетения. Их подразделяют на воспалительные и невоспалительные. Воспалительными сосудистыми пятнами называют ограниченные покраснения кожи различных размеров, вызванные внешними или внутренними раздражающими факторами (рис. 4). В зависимости от степени наполнения кровеносных сосудов пятна имеют красный, розовый или фиолетовый (синюшный, застойный) цвет.

При надавливании на пятна, возникшие в результате расширения кожных сосудов, они исчезают и после прекращения давления возникают вновь в том же виде.

Мелкие воспалительные пятна розового цвета, диаметром менее 1 см, носят название *розеолы*. Розеола возникает при вторичном сифилисе, кори, скарлатине, брюшном тифе, лекарственных сыпях и др. Она бывает островоспалительной - ярко-розового цвета, с нечеткими границами, склонностью к слиянию и шелушению, часто с отечностью и зудом, и не островоспалительной - бледно-розового цвета с буроватым оттенком, не зудящей, как правило, не сливающейся. Островоспалительная розеола появляется в качестве первичного элемента у больных корью, скарлатиной, экземой, дерматитом, розовым лишаем; не островоспалительная - у больных вторичным (редко третичным) сифилисом, эритезмой, отрубевидным лишаем.

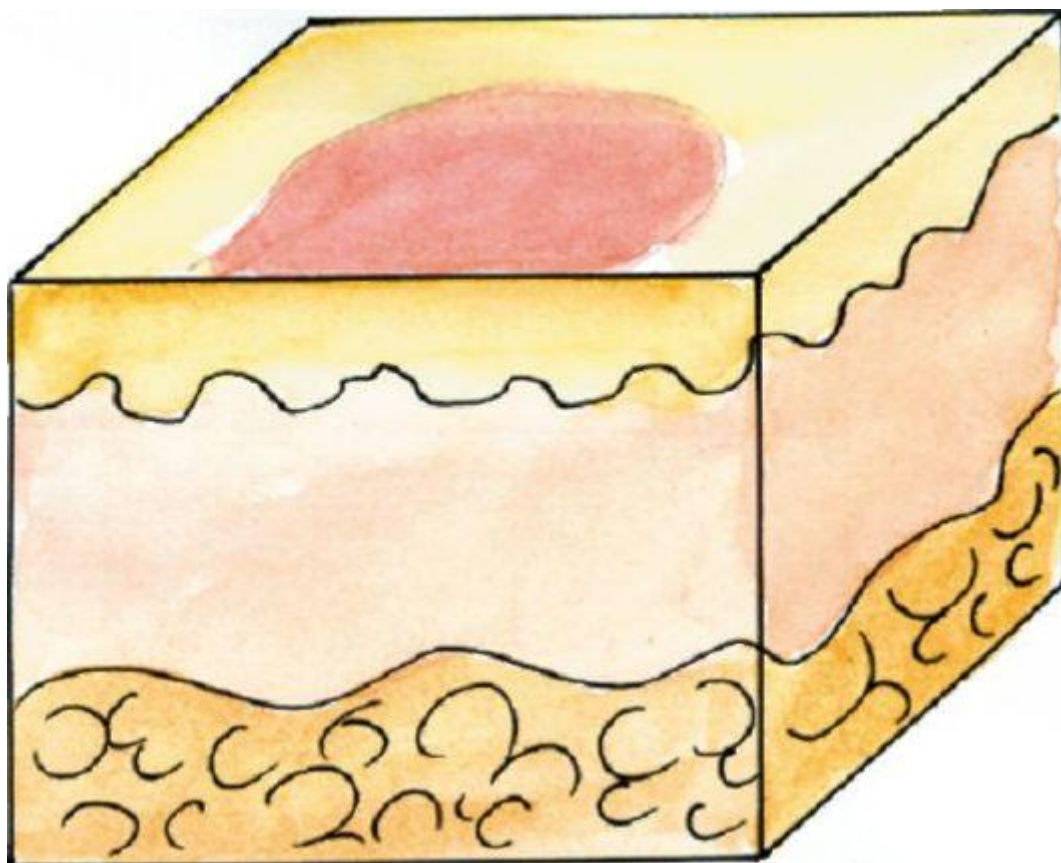


Рис. 2. Пятно (*macula*)

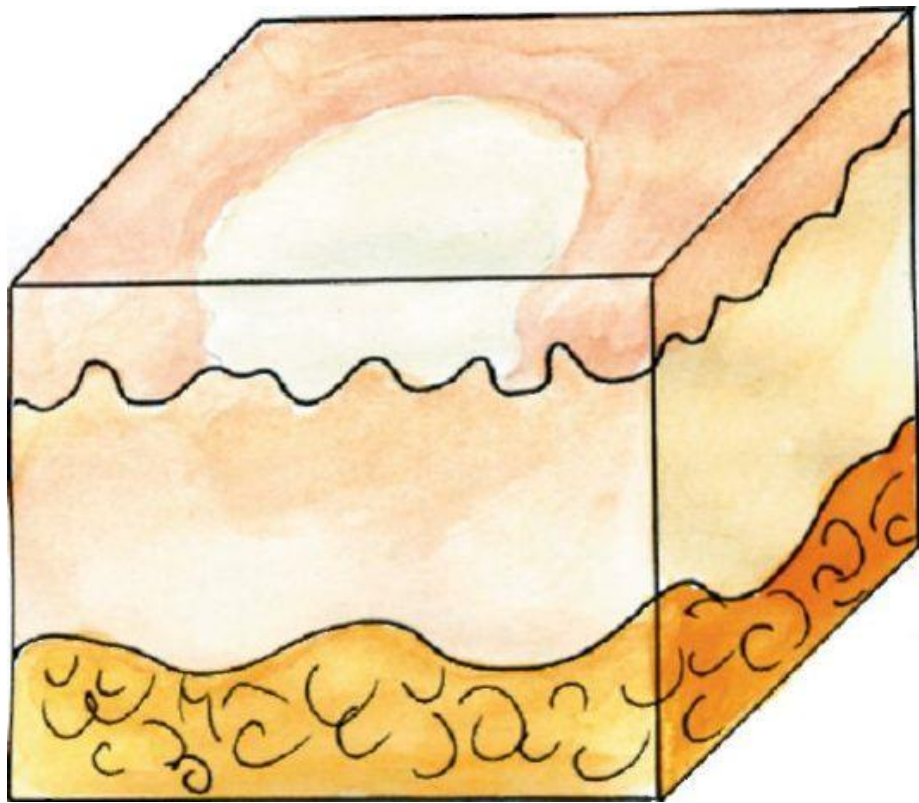


Рис. 3. Дисхромическое пятно

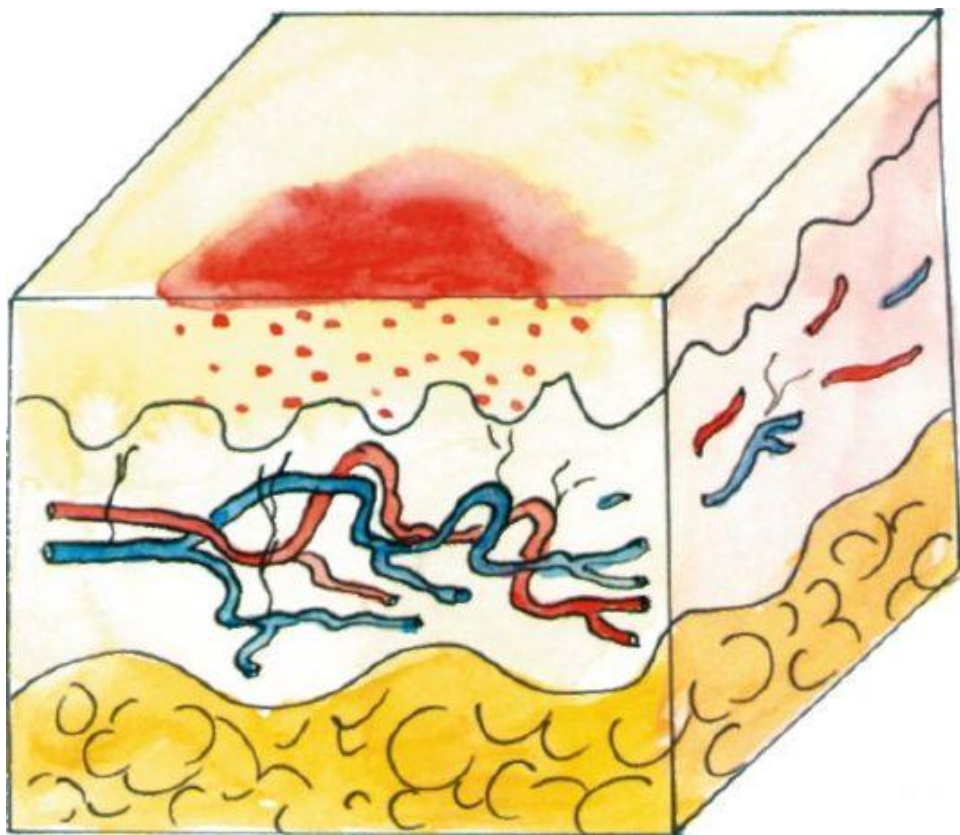


Рис. 4. Сосудистое пятно

Сосудистые пятна больших размеров (10 см и более) называют *эритемой*. Они бывают отечными, с неправильными очертаниями, ярко-красного цвета, сопровождаются зудом и возникают, как правило, вследствие островоспалительного расширения сосудов у больных экземой, дерматитами, при ожоге I степени, рожистоподобном воспалении, экс-судативной многоформной эритеме.

При эмоциональном возбуждении, невротических реакциях возникают крупные сливные невоспалительные пятна (кратковременное расширение сосудов поверхностного сосудистого сплетения) без зуда и шелушения, имеющие название «эритемы смущения» (гнева или стыдливости).

Пятна, вызванные стойким невоспалительным расширением поверхностных сосудов (капилляров) кожи, называют *телеангиэктазиями*. Они также временно исчезают при надавливании и появляются при прекращении давления. Телеангиэктазии могут существовать самостоятельно и входить в клиническую картину розовых угрей, рубцующегося эрите-матоза и некоторых других заболеваний кожи. К врожденным относятся невоспалительные сосудистые родимые пятна (невусы).

При повышении проницаемости сосудистых стенок может происходить кровоизлияние в кожу, вследствие чего образуются так называемые *геморрагические пятна*, не исчезающие при давлении. В зависимости от времени, прошедшего после кровоизлияния, цвет таких пятен может быть красным, синевато-красным, фиолетовым, зеленым, желтым (по мере превращения гемоглобина в гемосидерин и гематоидин). Эти пятна различают по размерам: точечные геморрагии называют *петехиями*, небольшие круглые и обычно множественные геморрагии размером до 1 см - *пурпурой*, крупные кровоизлияния неправильных очертаний - *эхимозами*; в случаях массивных кровоизлияний с набуханием кожи и ее возвышением над уровнем окружающих участков говорят о *гематоме*. Геморрагические пятна бывают при аллергических васкулитах кожи, скорбуте (гиповитаминоз С), некоторых инфекционных заболеваниях (тифы, краснуха, скарлатина и др.).

При увеличении или уменьшении содержания в коже пигмента меланина образуются дисхромические пятна, которые бывают гиперпигментированными (увеличение пигмента) и депигментированными (уменьшение пигмента). Пигментные пятна могут быть врожденными (родинки, лен-тиго) и приобретенными (веснушки, хлоазмы, витилиго).

К гиперпигментированным пятнам относят веснушки (мелкие участки светло-коричневого, коричневого цвета, образующиеся под влиянием ультрафиолетовых лучей), лентиго (очаги гиперпигментации с явлениями гиперкератоза), хлоазмы (крупные участки гиперпигментации, образующиеся при болезни Аддисона, гипертиреозе, беременности и др.).

Мелкие депигментированные пятна называют *лейкодермой*. Истинная лейкодерма бывает у больных вторичным рецидивным сифилисом (депигментированные пятна образуются на гиперпигментированном фоне). Ложная, или вторичная, лейкодерма (псевдолейкодерма) наблюдается на месте бывших морфологических элементов (чаще пятнисто-шелушащихся) при ряде дерматозов (отрубевидный лишай, псориаз и др.), когда окружающие участки здоровой кожи подверглись ультрафиолетовому облучению (загар). При витилиго участки различных размеров лишены пигмента, что связывают с нейроэндокринными расстройствами и ферментативной дисфункцией.

При врожденном отсутствии пигмента в коже с недостаточной окраской бровей, ресниц и волос на голове говорят об альбинизме.

*Узелок, или папула (papula)* - бесполостной, более или менее плотный элемент, возвышающийся над уровнем кожи и разрешающийся без образования рубца или рубцовой атрофии (рис. 5). Иногда папулы оставляют после себя нестойкие следы - пигментацию или депигментацию. Папулы, залегающие преимущественно в эпидермисе, называют эпидермальными (например, плоская бородавка), в дерме - дермальными (при вторичном сифилисе). Чаще всего папулы имеют эпидермодермальное расположение (например, при красном плоском лишае, чешуйчатом лишае, нейродермите).

Папулы делят на воспалительные и невоспалительные. Первые встречаются значительно чаще: при чешуйчатом лишае, экземе, вторичном сифилисе, красном плоском и остроконечном лишае, нейродермите и др. При них отмечаются образование воспалительного инфильтрата в сосочковом слое дермы, расширение сосудов и ограниченный отек. Надавливание на папулу приводит к ее побледнению, но полностью ее цвет не исчезает. При невоспалительных папулах отмечается разрастание эпидермиса (*бородавка*) или отложение в дерме патологических продуктов обмена (*ксантома*) либо разрастание ткани дермы (*папиллома*). Некоторые дерматологи выделяют островоспалительные папулы (экссудативные папулы у больных экземой, дерматитом), образующиеся в результате накопления экссудата в сосочковом слое дермы при остром расширении и повышении проницаемости сосудов поверхностной капиллярной сети.

Папулы бывают различных размеров: от 1 мм и крупнее. Папулы размером с 1 мм называют *милиарными (miliun -* просяное зерно), или лихеном (при красном плоском лишае, при лишае золотушных), размером от 0,5 до 1 см - *лентиккулярными (lenticula -* чечевица), они бывают при псориазе, вторичном сифилисе и др., размером от 1 до 2 см - *нуммулярными (nummus -* монета). Папулы большей величины (гипертрофические папулы) встречаются главным образом при вторичном рецидивном сифилисе (широкие кондиломы). Слившиеся папулы образуют бляшки до 10 см в диаметре. Папулы обычно имеют четкие границы, но разную форму (округлые, овальные, плоские, полигональные, остроконечные с пупковидным вдавлением, куполообразные) с гладкой или шероховатой поверхностью. Также разнообразны могут быть консистенция узелков (мягкие, тестоватые, плотно-эластические, плотные, твердые) и их цвет (цвет нормальной кожи, желтый, розовый, красный, фиолетовый, ли-видный, коричневый и др.).

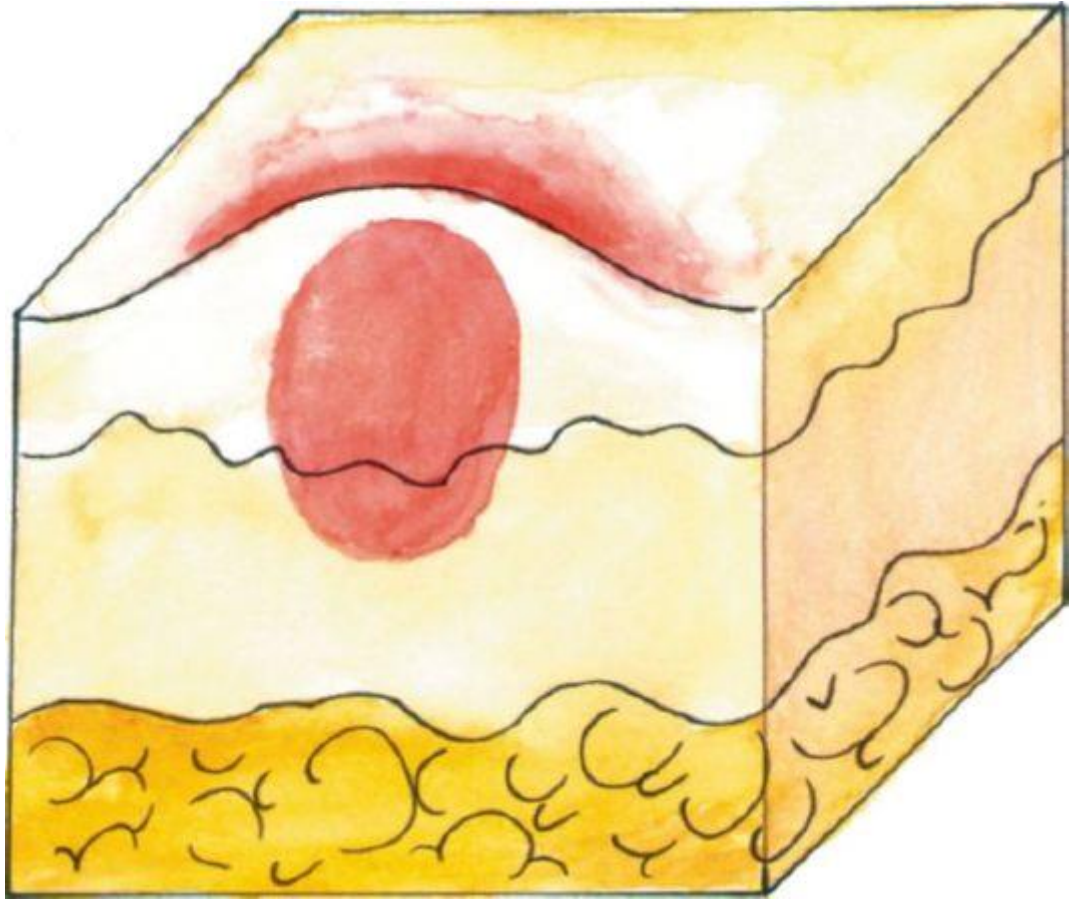


Рис. 5. Узелок (*papula*)

На соприкасающихся поверхностях кожи вследствие трения, на слизистых оболочках из-за раздражающего воздействия слюны, секретов, пищевых продуктов и др. поверхность папул может эрозироваться (эрозированные папулы), а сами папулы - увеличиваться в размерах, гипертрофироваться. Узелки с ворсинчатой поверхностью называются *папилломами*.

Гистологически при папулах в эпидермисе бывают явления гиперкератоза, гранулеза, акантоза, паракератоза, в сосочковом слое дермы - отложение различных инфильтратов.

*Бугорок (tuberculum)* - инфильтративный бесполостной неостровоспалительный элемент, возвышающийся над уровнем кожи, часто изъязвляющийся и заканчивающийся рубцеванием или рубцовой атрофией (рис. 6). По внешнему виду, особенно на начальной стадии, трудно отличим от узелка. Так, величина, форма, поверхность, цвет и консистенция бугорка и узелка могут быть сходными. Воспалительный клеточный инфильтрат бугорков залегает не только в сосочковом, но главным образом в сетчатом слое дермы и гистологически представляет собой инфекционную гранулему, которая либо изъязвляется с последующим образованием рубца, либо подвергается рассасыванию, оставляя после себя рубцовую атрофию. Это основное клиническое отличие бугорков от узелков, позволяющее через много лет после окончания процесса дифференцировать, например, бугорки при третичном сифилисе или туберкулезной волчанке (учитывают не только существование рубцов или атрофии, но и их расположение, например, мозаичность рубца при сифилисе, мостики при туберкулезной волчанке и др.).



В некоторых случаях бугорки имеют довольно характерный цвет: красно-бурый при третичном сифилисе, красно-желтый при туберкулезной волчанке, буровато-ржавый при лепре.

При различных заболеваниях бугорки имеют отличительные черты гистологического строения. Так, например, бугорок при туберкулезе кожи состоит преимущественно из эпителиоидных клеток и различного количества гигантских клеток - Лангханса (редко в центре обнаруживают микобактерии туберкулеза; по периферии обычно имеются лимфоциты); бугорок при сифилисе состоит из плазматических клеток, лимфоцитов, эпителиоидных клеток и фибробластов (трепонемы в бугорке не обнаруживают; может быть небольшое количество гигантских клеток).

Бугорки, как правило, возникают на ограниченных участках кожного покрова и либо группируются, либо сливаются, образуя сплошной инфильтрат, намного реже они располагаются рассеянно, диссеминированно.

*Узел (nodus)* - первичный морфологический бесполостной инфильтративный неостровоспалительный элемент, расположенный в подкожной жировой клетчатке, крупных размеров - до 2-3 см и более (рис. 7). Первоначально узел может не возвышаться над уровнем кожи (тогда он определяется при ощупывании), а затем по мере роста он начинает возвышаться (нередко значительно) над уровнем кожи. Узлы изъязвляются и затем рубцуются. Консистенция узлов от мягкой (при колликувативном туберкулезе) до плотно-эластической (при лепре и третичном сифилисе). Своеобразие узлов при ряде заболеваний (внешний вид, цвет, форма, поверхность, консистенция, отделяемое) дало возможность принять для них специальные наименования: *скрофулодерма* - при колликувативном туберкулезе, *гумма* - при третичном сифилисе.

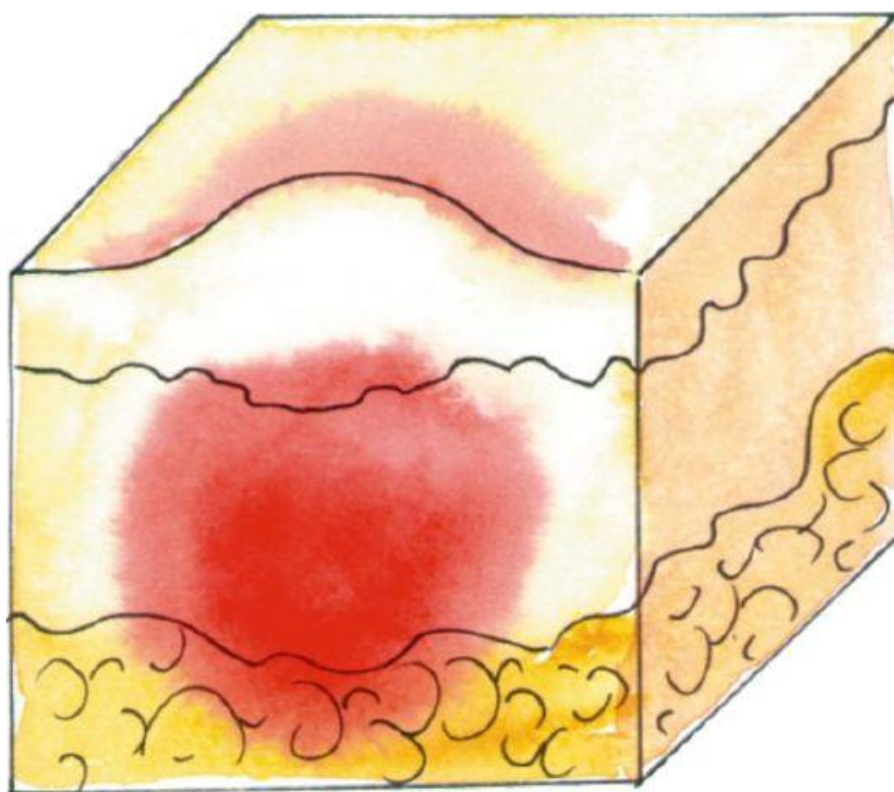


Рис. 6. Бугорок (*tuberculum*)

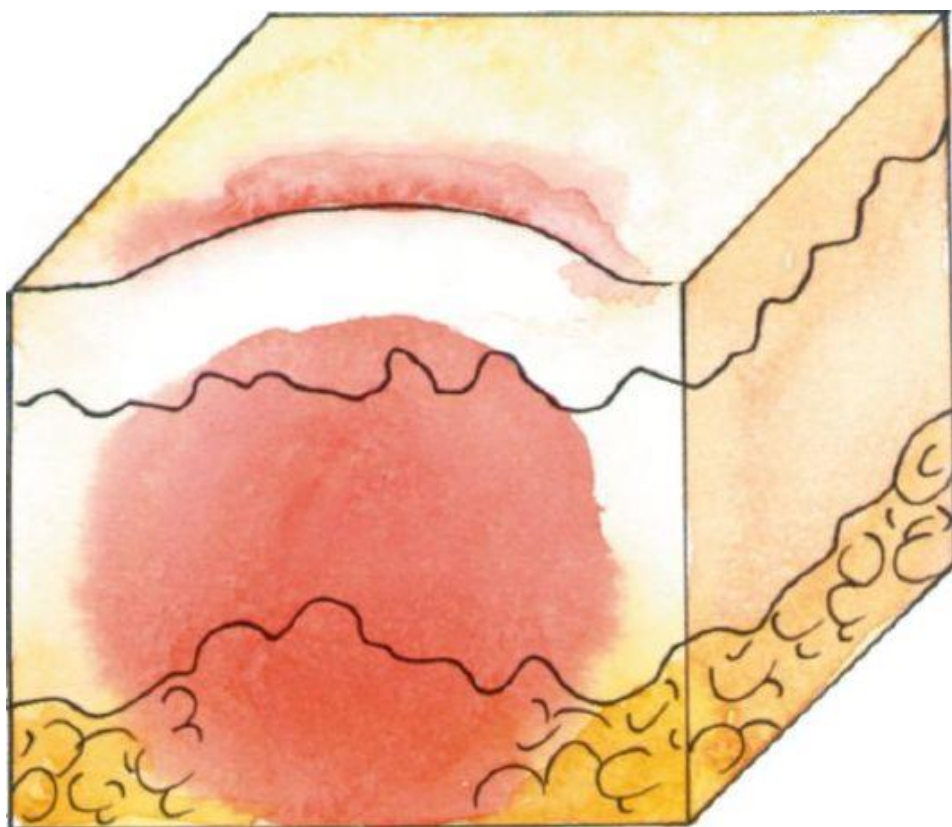


Рис. 7. Узел (*nodus*)

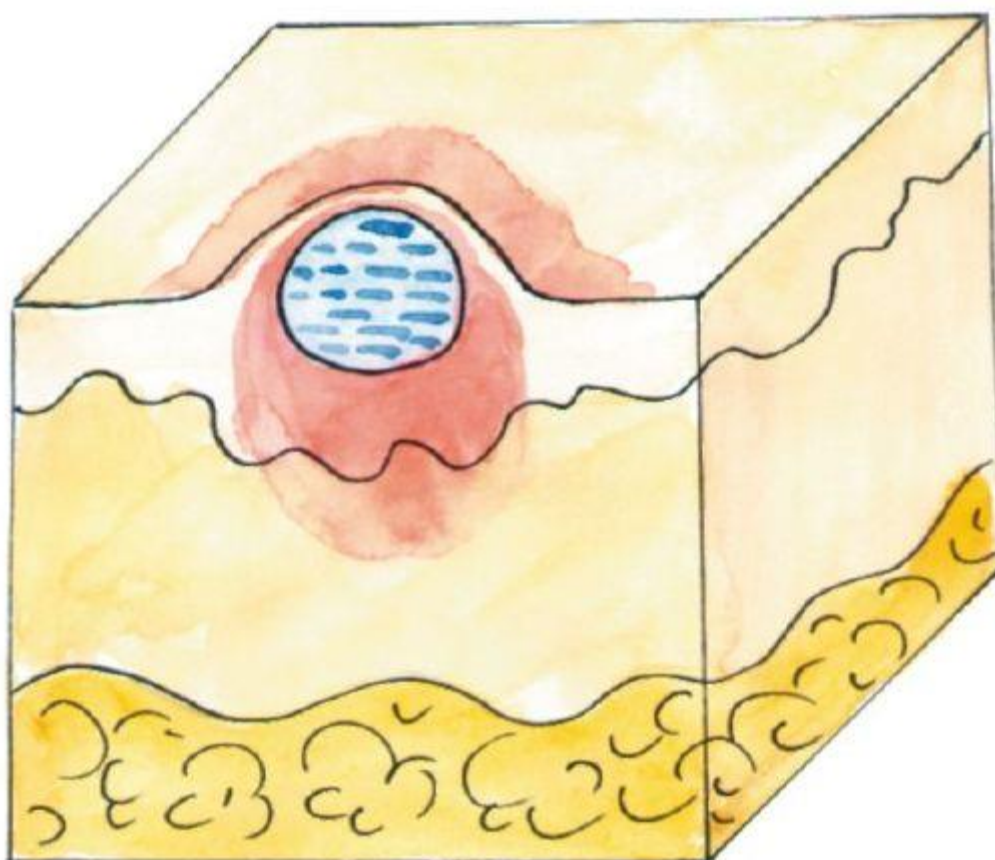


Рис. 8. Пузырек (*vesicula*)

*Пузырек (vesicula)* (рис. 8) - первичный полостной экссудативный элемент, содержит жидкость и слегка возвышается над уровнем кожи. В пузырьке различают полость, наполненную серозным, реже сероз-но-геморрагическим содержимым, покрывку и дно. Пузырьки могут располагаться под роговым слоем, в середине эпидермиса и между эпидермисом и дермой; они могут быть однокамерными и иногда многокамерными (в этом случае создается впечатление, что у большого пузырь, но он не имеет перегородок). Размер пузырька - от 1 до 3-4 мм. Содержимое пузырька может быть прозрачным, серозным, реже кровянистым; часто мутнеет, становится гнойным. Это происходит при трансформации пузырька (везикулы) в гнойничок (пустулу). Жидкость пузырька засыхает в корочку либо его покрывка лопается, образуется эрозированная поверхность и возникает мокнутие, как при экземе в стадии обострения. Пузырьки могут располагаться на неизменной коже, но чаще имеют воспалительное эритематозное основание. На слизистой полости рта, на соприкасающихся поверхностях кожи пузырьки быстро вскрываются, обнажая эрозированные поверхности; на местах с более толстой покрывкой (например, на ладонях при дисгидрозе) они сохраняются дольше. Пузырьки проходят бесследно или оставляют после себя временную пигментацию, как, например, при герпетическом дерматозе Дюринга.

При образовании пузырьков гистологически наблюдаются спонгиоз (экзема, дерматиты), баллонизирующая дегенерация (простой пузырьковый и опоясывающий лишай, ветряная оспа), внутриклеточная вакуолизация (дисгидротическая экзема, эпидермофития).

*Пузырь (bulla)* (рис. 9) - экссудативный полостной элемент размером от 1 см и больше. Как и пузырек, он состоит из покрывки, полости, наполненной серозным содержимым, и основания. При расположении полости под роговым слоем пузырь называется субкорнеальным, в толще шиповидного слоя - интраэпидермальным, между эпидермисом и дермой - субэпидермальным. Форма пузырей круглая, полушаровидная или овальная; содержимое прозрачное, желтоватое, реже мутноватое или геморрагическое. В жидкости пузырей содержатся лейкоциты, эозинофилы, эпителиальные клетки. Для диагностики некоторых дерматозов имеет значение цитологическое исследование мазков-отпечатков или соскоба со дна пузыря, так как при ряде дерматозов клеточный состав имеет особенности.

На соприкасающихся поверхностях кожи, как и на слизистых оболочках, пузыри быстро вскрываются, образуя при этом эрозивные поверхности с бортиком обрывков (бордюром) пузырных покрывок.

Пузыри возникают при вульгарной пузырчатке, врожденной пузырчатке, многоформной экссудативной эритеме, ожогах, медикаментозных токсикодермиях и некоторых других кожных заболеваниях.

Чаще пузырь появляется на фоне эритематозного пятна, но может существовать и на видимо не измененной коже (у больных вульгарной пузырчаткой).

При экзогенном проникновении в кожу микроорганизмов пузыри могут образовываться вследствие повреждения эпидермиса инфекционным агентом (например, стрептококками) или их токсинами. При ожогах серозный экссудат приподнимает некротизированный участок эпидермиса. Образованию интраэпидермальных пузырей нередко способствуют различные эндогенные факторы; при этом наблюдаются нарушение межклеточных связей (акантолиз) и дегенеративные изменения эпидермальных клеток. При нарушении структуры базальной мембраны отечная жидкость или экссудат, выступающие из сосудов, отслаивают весь эпидермис (эпидермолизис) и возникают субэпидермальные

пузыри, например, при полиморфной экссудативной эритеме. При пузырчатке расположение пузырей интраэпидермальное (в шиповидном слое), есть одиночные или расположенные скоплениями акантолитические клетки.

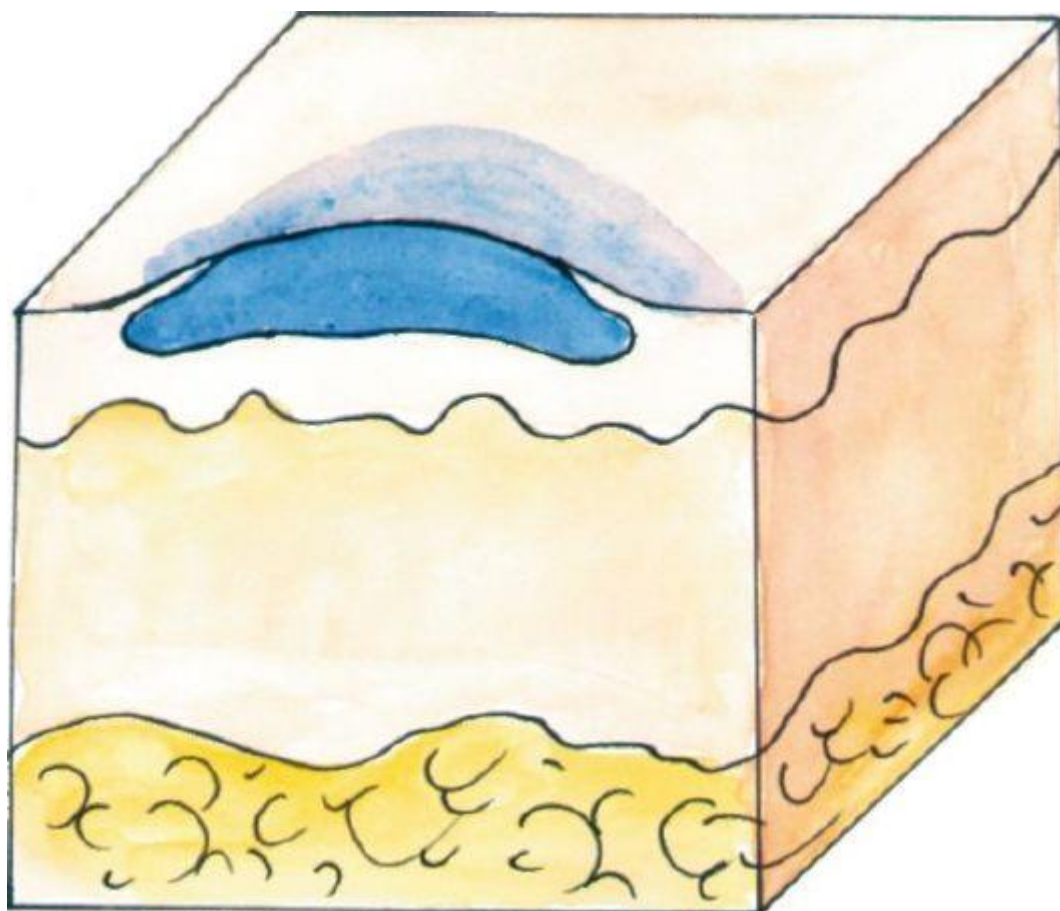


Рис. 9. Пузырь (*bulla*)

Пузыри могут возникать как на внешне не измененной коже или слизистой оболочке, так и на фоне воспаления. Механизм образования пузырей различен. Внутриэпидермальные пузыри образуются обычно в результате акантолиза.

Суть процесса заключается в расплавлении межклеточных связей (акантов), шиповатые клетки разъединяются и между ними возникают наполненные экссудатом щели, превращающиеся затем в пузыри. При этом шиповатые клетки округляются, немного уменьшаются, их ядра становятся более крупными, чем у обычных клеток. Они выстилают дно пузыря. Эти акантолитические клетки (клетки Тцанка) имеют важное диагностическое значение, они подтверждают диагноз пузырчатки. Подэпидермальные пузыри формируются между слоями базальной мембраны или непосредственно над или под ней и являются следствием нарушения прочности соединения формирующих ее волокон, что возможно и в результате иммунных изменений.

*Гнойничок, или пустула (pustula)* (рис. 10) - выступающий над уровнем окружающей кожи экссудативный полостной элемент, содержащий гной. Под влиянием продуктов жизнедеятельности микроорганизмов (в основном стафилококков) происходит некроз эпителиальных клеток, вследствие чего в эпидермисе образуется полость

гнойничка. Гнойничок, лежащий в толще эпидермиса и склонный к образованию корочки, называется *импетиго*. По отпадении корочки остается временная пигментация пораженного участка. Гнойнички, расположенные вокруг волосяных фолликулов, называются *фолликулитами*. Если гной проникает в устье волосяной воронки, центр гнойничка пронизывает волос, формируется *остео-фолликулит*.

Фолликулиты могут быть поверхностными, не оставляющими после себя никаких следов, и глубокими (процесс захватывает лежащую глубоко в дерме часть фолликула), с последующим формированием рубца. Наиболее частым возбудителем фолликулитов является стафилококк. Глубокий нефолликулярный гнойничок, захватывающий и дерму, называется *эктимой*. При ее разрешении образуется язва, заживающая рубцом. Эктиму вызывает стрептококк. Стрептококковая поверхностная пустула (вялая, плоская) называется *фликтеной*.

Гнойнички всегда окружены розовым венчиком воспаления. Иногда гнойнички возникают вторично из пузырьков и пузырей, когда происходит присоединение вторичной пиококковой инфекции.

*Волдырь (urtica)* (рис. 11) - экс-судативный бесполостный элемент, образующийся в результате ограниченного островоспалительного отека сосочкового слоя кожи. Волдырь представляет собой плотноватое подушкообразное возвышение круглой или, реже, овальной формы и сопровождается сильным зудом. Волдырь - эфемерное образование, он обычно быстро (от нескольких десятков минут до нескольких часов) и бесследно исчезает. Размеры волдырей колеблются от 1 до 10-12 см. Из-за наступающего одновременно с отеком сосочков расширения сосудов цвет волдырей бледно-розовый. При резком нарастании отека сосуды сдавливаются и тогда волдыри становятся бледнее кожи.

Волдыри могут возникнуть на местах укусов комаров, москитов и других насекомых, от действия тепла, холода, при прикосновении к жгучей крапиве (внешние факторы), при интоксикации и сенсibilизации (внутренние факторы). *Уртикария* на коже бывает при медикаментозной, пищевой и инфекционной аллергии (крапивница, ангио-невротический отек Квинке, сывороточная болезнь); ее можно вызвать механическим раздражением пораженных участков кожи, например, при пигментной крапивнице. В ряде случаев от механического раздражения кожи возникают крупные долго существующие волдыри (*urticaria factitia*, или *dermografismus urticaris*).

Несмотря на сильный зуд, сопровождающий высыпания волдырей, следов расчесов на коже у больных обычно не находят.

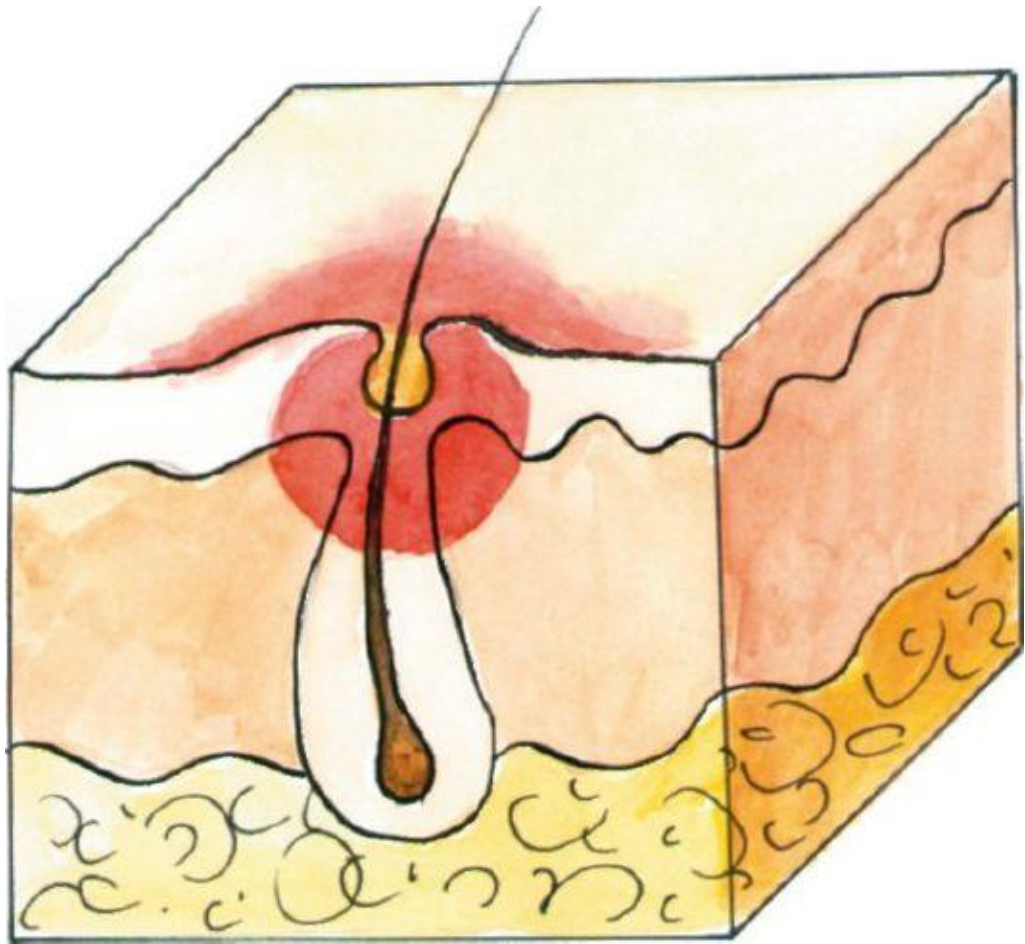


Рис. 10. Гнойничок (*pustula*)

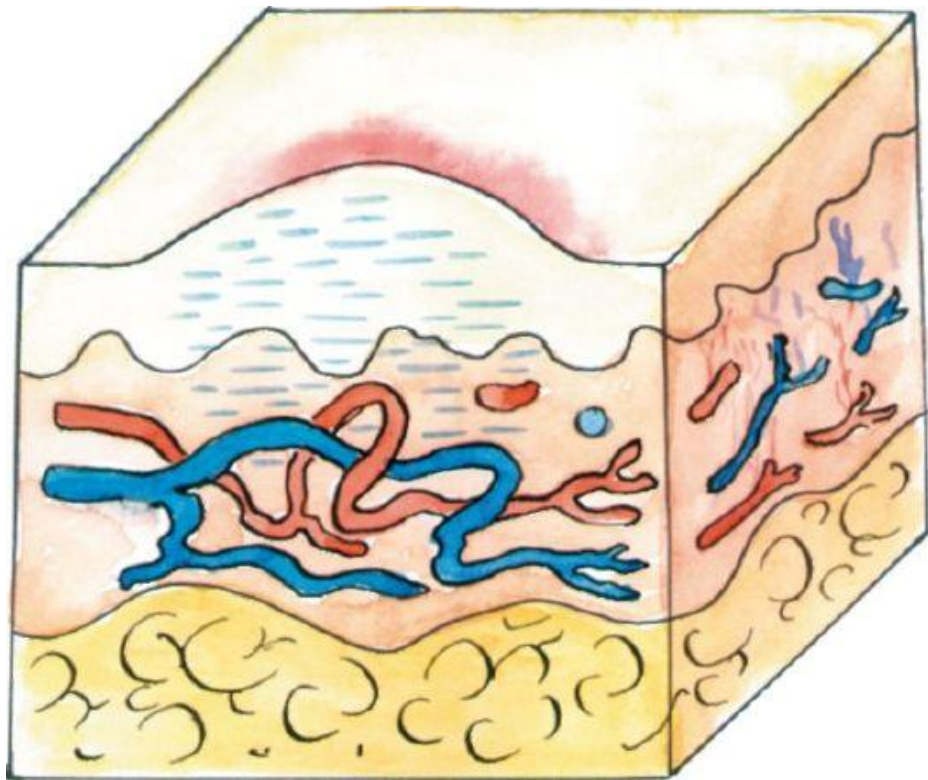


Рис. 11. Волдырь (*urtica*)

#### 4.6. Вторичные морфологические элементы

Вторичные морфологические элементы возникают в процессе эволюции первичных морфологических элементов. К ним относятся пигментные пятна, чешуйки, корки, поверхностные и глубокие трещины, ссадины, эрозии, язвы, рубцы, лихенизации и вегетации.

*Пигментация (pigmentatio)* (рис. 12). К первичным пигментациям относятся веснушки, хлоазма, пигментные родимые пятна и др., к вторичным - гиперпигментации, образующиеся вследствие усиленного отложения пигмента меланина после разрешения первичных (узелков, бугорков, пузырьков, пузырей, гнойничков) и вторичных (эрозий, язв) элементов, а также вследствие отложения кровяного пигмента - гемо-сидерина при так называемых гемосидерозах кожи. Вторичные гипо-пигментации (рис. 13) связаны с уменьшением содержания меланина на отдельных участках кожи и носят название *вторичной лейкодермы*. Вторичные пигментные пятна повторяют величину и очертания элементов, на месте которых они образовались.

*Чешуйка (squama)* (рис. 14) представляет собой отторгнувшиеся роговые пластинки. В физиологических условиях происходит постоянное незаметное отторжение пластинок рогового слоя; пластинки удаляются вследствие мытья и трения одеждой. При ряде патологических состояний кожи образуются чешуйки, видимые невооруженным глазом (патологическое шелушение). Если при шелушении возникают мелкие, нежные чешуйки, напоминающие муку или отруби, то их называют *отрубевидными*, а шелушение - *мелкопластинчатым*; такое шелушение наблюдается, например, при отрубевидном лишае. Более крупные чешуйки называют *пластинчатыми*, а шелушение - *desquamatio lamellosa*; такое шелушение встречается, например, при псориазе. При некоторых заболеваниях кожи, например, при эритродермиях, в случаях скарлатинопо-добного дерматита, роговой слой отторгается большими пластами. Для ряда дерматозов, например ихтиоза, чешуйки являются одним из постоянных объективных симптомов.

Для диагностики процессов с образованием чешуек имеют значение их толщина, цвет, размер, консистенция (сухая, жирная, ломкая, твердая), плотность прилегания. Плотно прилегающие к подлежащим тканям чешуйки образуются в результате гиперкератоза, легко отторгающиеся чешуйки - в результате паракератоза. Чешуйки могут развиваться и первично: паракератотические при перхоти, мягкой лейкоплакии, эксфо-лиативном хейлите, гиперкератотические при ихтиозе и др.

Чешуйки образуются, как правило, вследствие паракератоза (нарушенного рогообразования), когда в эпидермисе отсутствует зернистый слой, а в роговых пластинках есть остатки ядер. Реже шелушение возникает в результате гиперкератоза, т.е. чрезмерного развития обычных роговых клеток или кератоза (наслоение плотных сухих роговых масс, например, при мозолях).

Знание формы шелушения и вида чешуек помогает в диагностике ряда дерматозов. Так, серебристо-белые чешуйки встречаются при псориазе, темные - при некоторых формах ихтиоза, желтые - при жирной себорее, рыхлые, легко снимающиеся - при псориазе. Снятие чешуек иногда болезненно из-за шиповидных роговых выступов на нижней поверхности чешуек, проникающих в фолликулярные отверстия кожи (при красной волчанке). При розовом лишае отмечают так называемые *гофрированные и плиссированные чешуйки*, при сифилитических папулах они расположены воротничкообразно («воротничок» *Битта*), при парапсориазе имеют вид «облатки» (центральное шелушение), при ряде грибковых заболеваний возникает *периферическое шелушение* и т.д.

*Корка (crusta)* (рис. 15) образуется в результате высыхания на коже серозного экссудата, гноя или крови, иногда с примесью частиц применявшихся лекарственных средств. Различают корки серозные, гнойные, серозно-гнойные, гнойно-геморрагические и др. Они образуются при высыхании пузырьков, пузырей, гнойничков, при изъязвлении бугорков, узлов, при некрозе и гнойном расплавлении глубоких пустул. Слоистые массивные устрицеобразные корки называют *рупией (rupia)*; при этом верхняя часть корки является наиболее старой и в то же время самой маленькой.

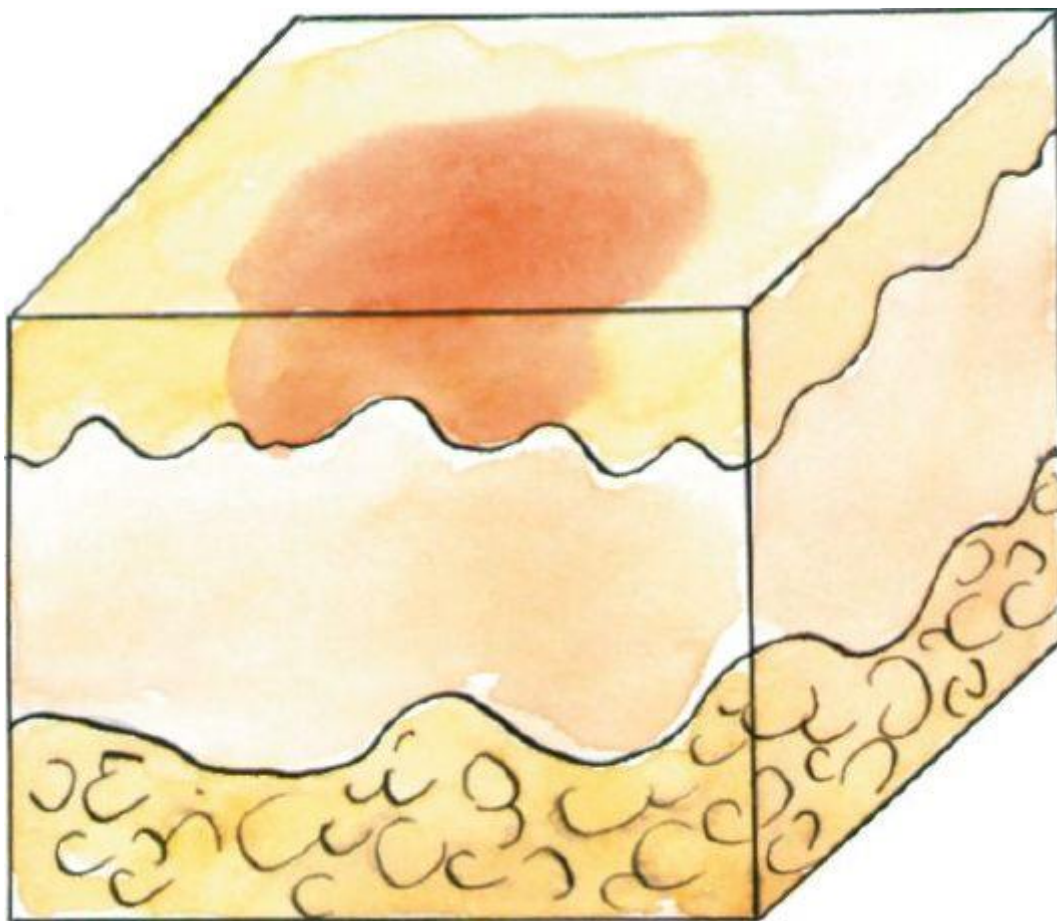


Рис. 12. Пигментация (*pigmentatio*)



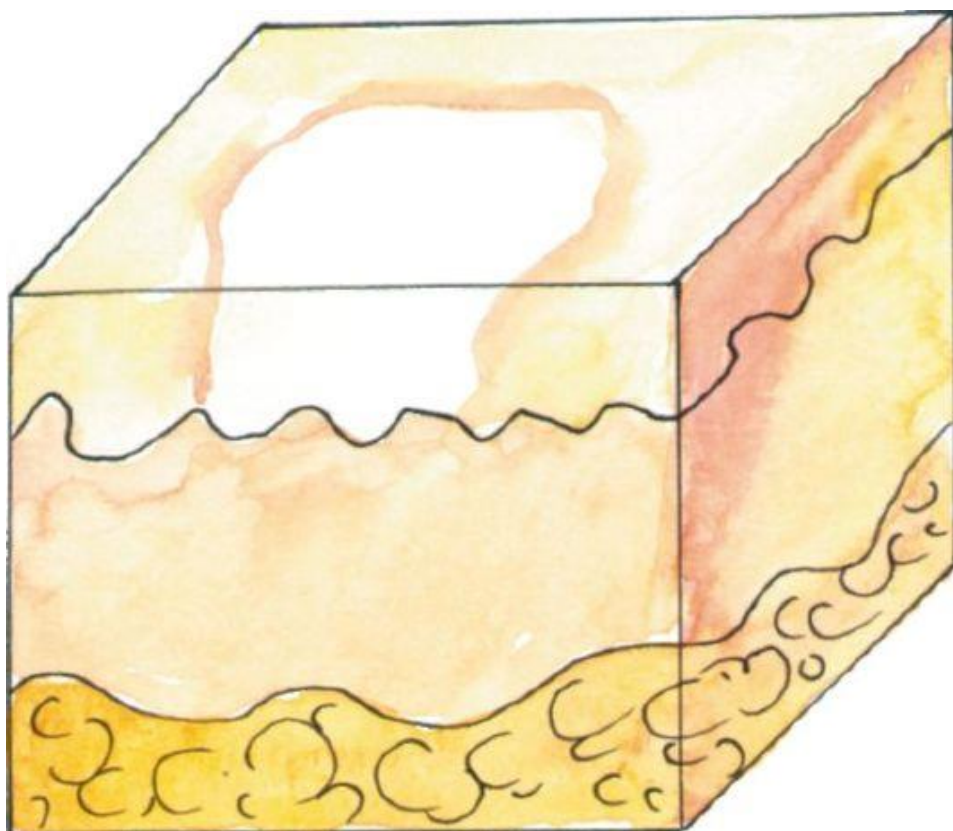


Рис. 13. Гипопигментация (*hypopigmentatio*)

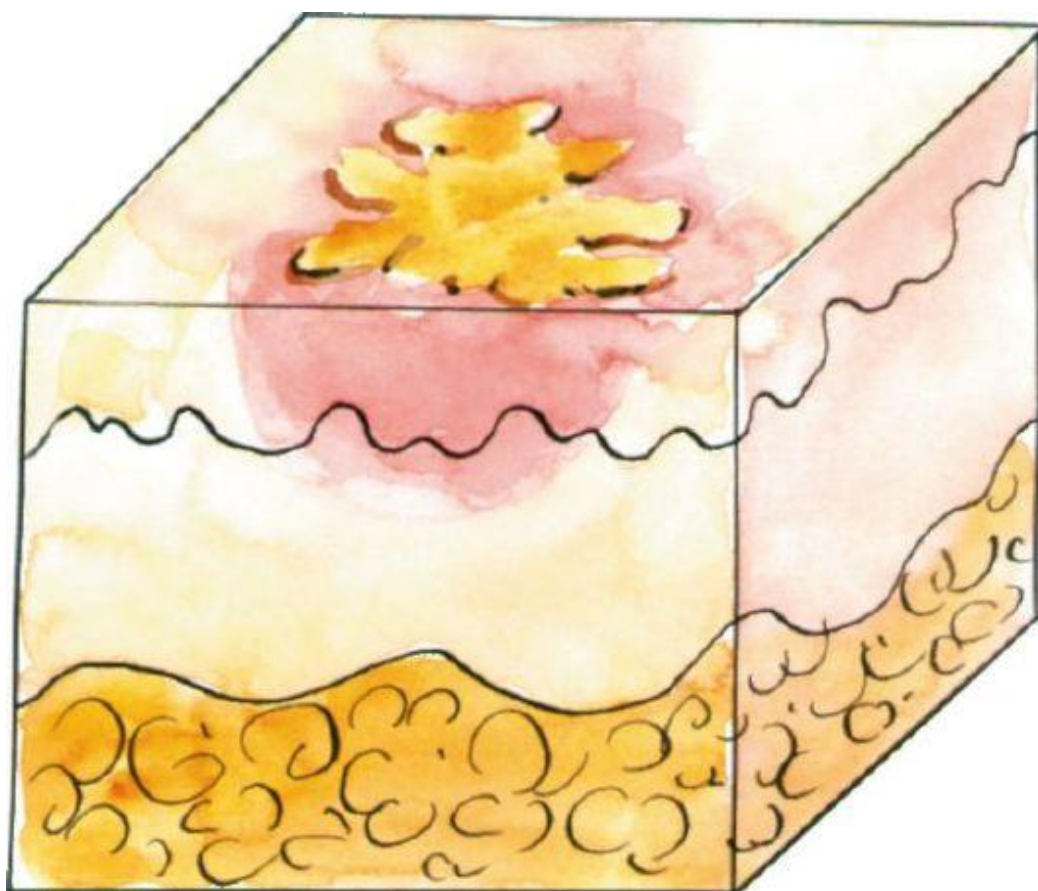


Рис. 14. Чешуйка (*squama*)

Цвет корок зависит от отделяемого, из которого они образовались: при серозном отделяемом корки прозрачные или желтоватые, при гнойном - желтые или зеленовато-желтые, при кровянистом - красные или коричневатые. При смешанном отделяемом соответственно меняется и цвет корок.

Корки часто образуются на красной кайме губ (при пузырьчатке, многоформной экссудативной эритеме, пузырьковом лишае, при различных хейлитах и др.). На коже корки бывают при чесотке, микозах, пио-дермитах, экземе, нейродермите, при различных сифилидах и др.

Смешанные наслоения на коже, состоящие из чешуек и корок, называются чешуйко-корками; они встречаются при себорее, в некоторых случаях экссудативного псориаза.

*Поверхностная трещина (fissura)* образуется только в пределах эпидермиса и заживает, не оставляя следов (рис. 16).

*Глубокая трещина (rhagas)*, кроме эпидермиса, захватывает часть дермы, а иногда и более глубоко лежащие ткани, оставляя после себя рубец.

Трещины - линейные дефекты кожи - образуются при потере кожей эластичности в результате воспалительной инфильтрации на местах, подвергающихся растяжению (например, в углах рта, в межпальцевых складках, над суставами, в области заднего прохода и др.), при хронической экземе, интертригинозной эпидермофитии стоп, пиодермических или дрожжевых поражениях углов рта (заеда), опрелости и др., а также от растяжения кожи при сухости ее рогового слоя. Глубокие трещины могут наблюдаться при раннем врожденном сифилисе. Они располагаются вокруг естественных отверстий и легко кровоточат. В зависимости от глубины залегания из трещин выделяется серозная или серозно-кровянистая жидкость, которая может засыхать в корки, соответствующие по форме трещинам.

*Ссадина, или экскориация (excoriatio)* (рис. 17) - дефект кожи, возникший вследствие расчесов или каких-либо других травматических повреждений. Расчесы могут приводить к нарушению целостности не только эпидермиса, но и сосочкового слоя дермы; в этих случаях рубца не образуется.

При более глубоком расположении ссадины после ее заживления остается рубец, пигментация или депигментация. Экскориации являются объективным признаком интенсивного зуда. Локализация и форма расчесов иногда помогают диагностике (например, при чесотке).

*Эрозия (erosio)* (рис. 18) - поверхностный дефект кожи в пределах эпидермиса. Эрозии возникают после вскрытия пузырьков, пузырей, гнойничков и по величине и форме повторяют бывшие на этих участках первичные полостные морфологические элементы. Чаще всего эрозии имеют розовый или красный цвет и влажную, мокнущую поверхность. Большие эрозированные поверхности кожи и слизистых оболочек бывают при пузырьчатке. Мелкие эрозии возникают при вскрытии пузырьков у больных экземой, пузырьковым и опоясывающим лишаем, дисгид-розом, дисгидротической эпидермофитией стоп. В полости рта, на соприкасающихся поверхностях кожи часто возникают эрозиро-ванные сифилитические папулы; твердый шанкр также может быть в виде эрозии. Эрозия заживает без образования рубца.

При длительном существовании эрозии на слизистой оболочке рта ее края могут отекать и даже инфильтрироваться. В этом случае трудно отличить эрозию от язвы. Иногда этот вопрос решается после разрешения элемента, так как на месте язвы всегда остается рубец. На слизистой оболочке рта и губах, реже на коже при некоторых патологических процессах эрозивные поверхности образуются без предшествующего пузыря, например, эрозивные папулы при сифилисе, эрозивно-язвенной форме красного плоского лишая и красной волчанки. Образование таких эрозий фактически является следствием травматизации легко ранимой воспаленной слизистой оболочки или кожи. В результате травмы нарушается целостность отечного, часто мацерированного эпителия.

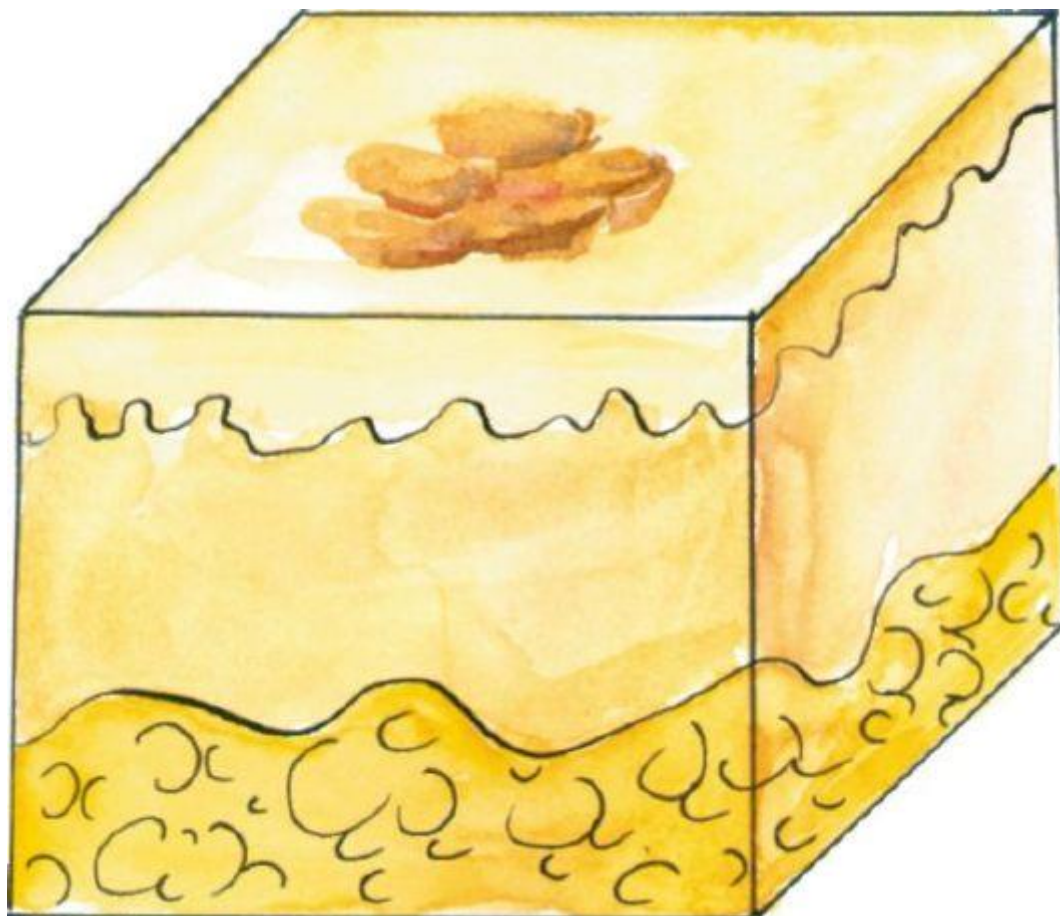


Рис. 15. Корка (*crusta*)

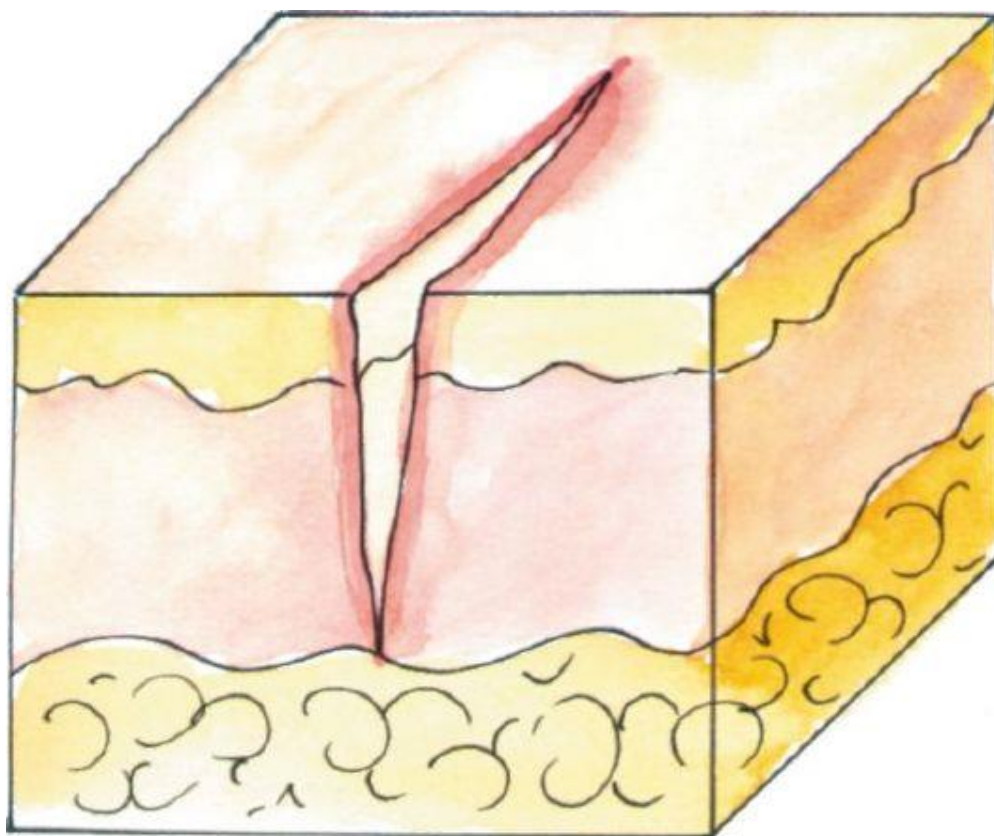


Рис. 16. Поверхностная трещина (*fissura*)

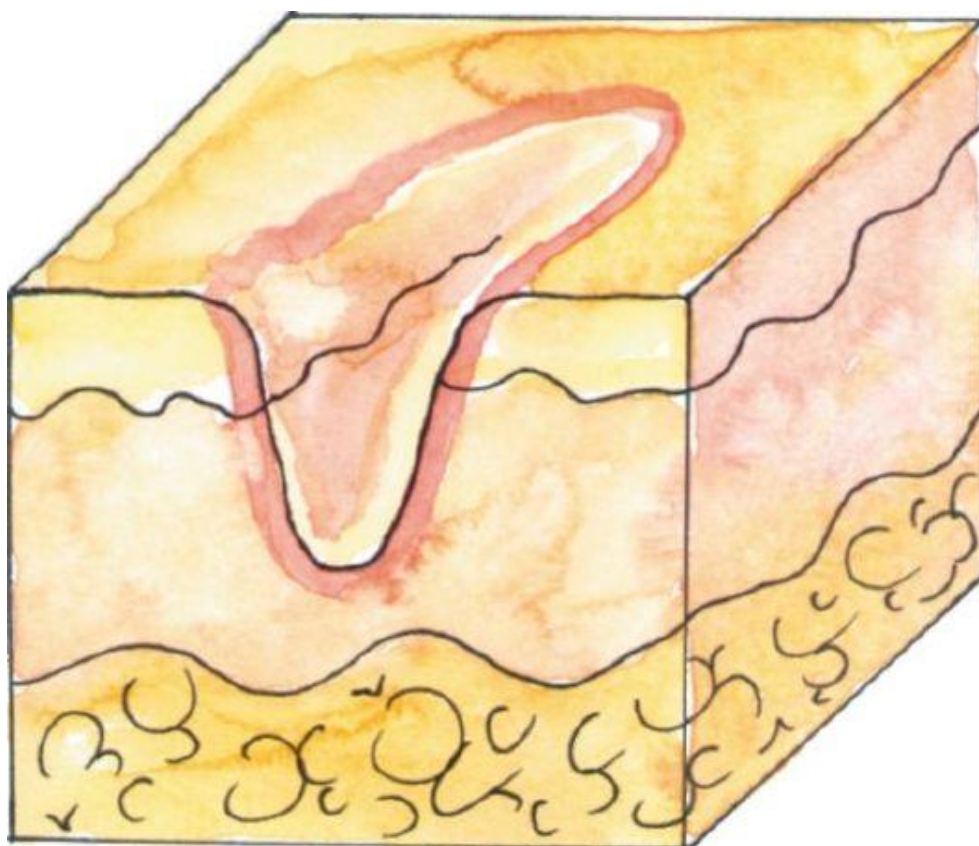


Рис. 17. Экскориация (*excoriatio*)

*Язва (ulcus)* (рис.19) - дефект кожи с поражением эпидермиса, дермы, а иногда и глубже лежащих тканей. Язвы развиваются из бугорков, узлов, при вскрытии глубоких пустул. Только так называемые трофические язвы образуются в результате первичного некроза видимо здоровых тканей вследствие нарушения их трофики. Язвы бывают округлой, овальной, неправильной формы. Цвет поверхности язвы от ярко-красного до синюшно-застойного. Дно может быть ровным и неровным, покрытым серозным, гнойным, кровянистым отделяемым, со скудными или пышными грануляциями. Края бывают ровными, подрывными и изъеденными, плоскими и возвышающимися, плотными и мягкими.

При гнойном воспалительном процессе края язвы отечные, мягкие, отмечаются обильное гнойное отделяемое и разлитая гиперемия вокруг язвы; при распаде инфекционных гранул (например, гумма при сифилисе) вокруг язвы имеются плотный ограниченный инфильтрат и застойная гиперемия по периферии. При плотном инфильтрате вокруг язвы без воспалительных явлений следует предположить новообразование.

*Рубец (cicatrix)* (рис. 20) образуется на местах глубоких дефектов кожи в результате их замещения грубой, волокнистой соединительной тканью. При этом сосочки кожи сглаживаются, а межсосочковые эпителиальные выросты исчезают; в связи с этим граница между эпидермисом и дермой представляется в виде прямой горизонтальной линии. Кожный рисунок, фолликулярные и потовые отверстия на рубце отсутствуют. В рубцовой ткани нет также волос, сальных, потовых желез, сосудов и эластических волокон. Рубец формируется либо на месте глубоких ожогов, порезов, изъязвления бугорков, узлов, глубоких пустул, либо так называемым сухим путем, без предшествующего изъязвления, например, при папулонекротическом туберкулезе кожи или в некоторых случаях третичного бугоркового сифилиса.

Свежие рубцы имеют красный или розовый цвет, более старые гиперпигментированы или депигментированы. Рубец может быть гладким или неровным. При образовании чрезмерного количества плотной фиброзной ткани возникают гипертрофические рубцы, возвышающиеся над уровнем кожи; они носят название *келоидных*.

Более нежная соединительная ткань и в меньшем количестве, чем при рубце, образуется при так называемой *рубцовой атрофии*. В этом случае кожа в области пораженного участка значительно истончена, большей частью лишена нормального рисунка, нередко западает, т.е. находится ниже уровня окружающей кожи (рис. 21). Атрофия развивается, как правило, без предшествующего изъязвления очага поражения, т.е. «сухим путем» (при красной волчанке, склеродермии). Такая кожа при сдавлении ее между пальцами собирается в тонкие складки наподобие папиросной бумаги.

В диагностике бывшего у больного ранее патологического процесса часто помогают локализация, форма, количество, величина и окраска рубцов. Так, сифилитическая гумма оставляет после себя глубокий втянутый звездчатый рубец, колликатный туберкулез кожи - втянутые неровные неправильной формы мостикообразные рубцы в области лимфатических узлов. Такие же рубцы на других участках кожного покрова могут быть обусловлены не только туберкулезом, но и хронической глубокой пиодермией. Папулонекротический туберкулез кожи оставляет четко очерченные, как бы штампованные поверхностные рубцы, бугорковый сифилид третичного периода сифилиса - пестрые мозаичные рубцы с фестончатыми очертаниями; на месте разрешившихся высыпаний при туберкулезной волчанке остается гладкая тонкая и блестящая атрофия кожи.

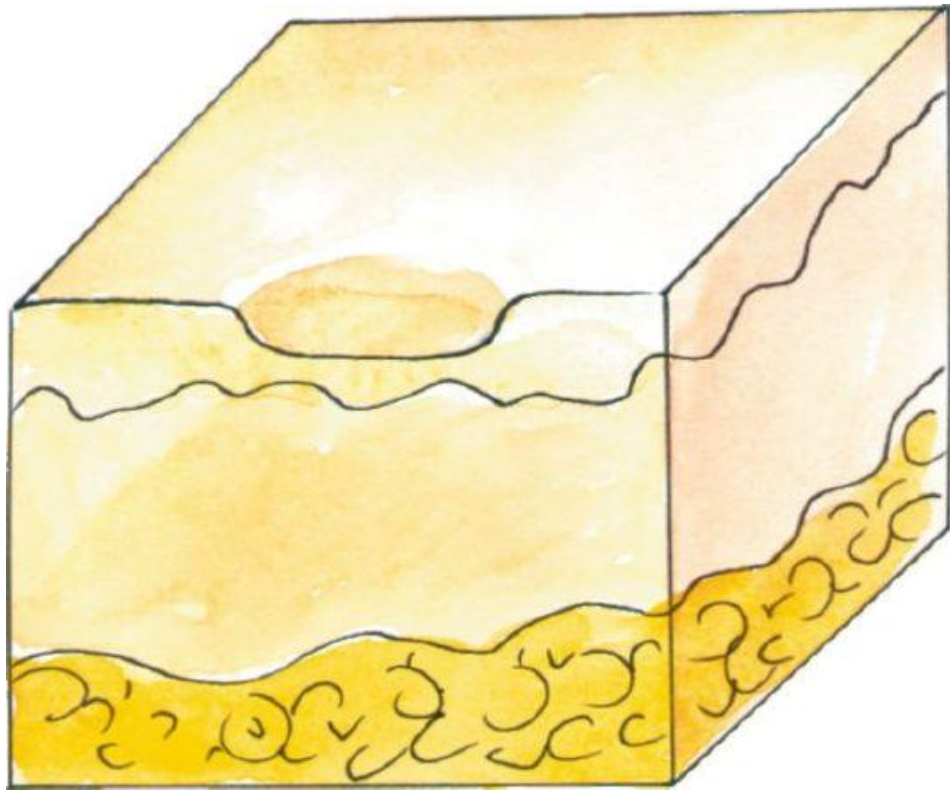


Рис. 18. Эрозия (*erosio*)

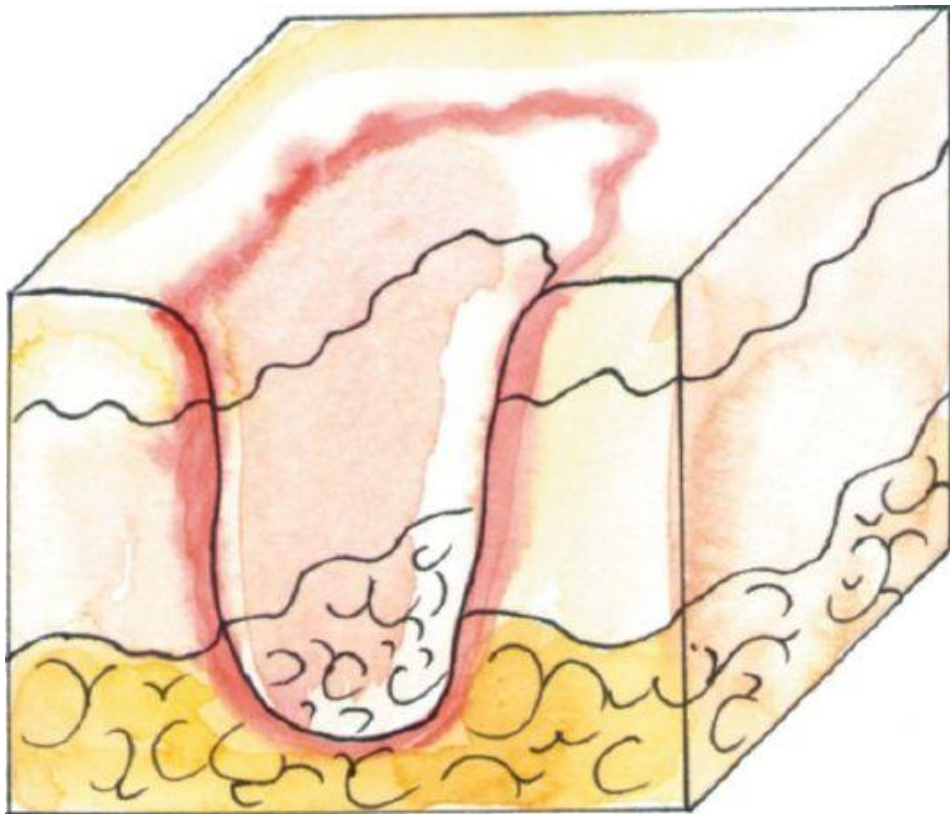


Рис. 19. Язва (*ulcus*)

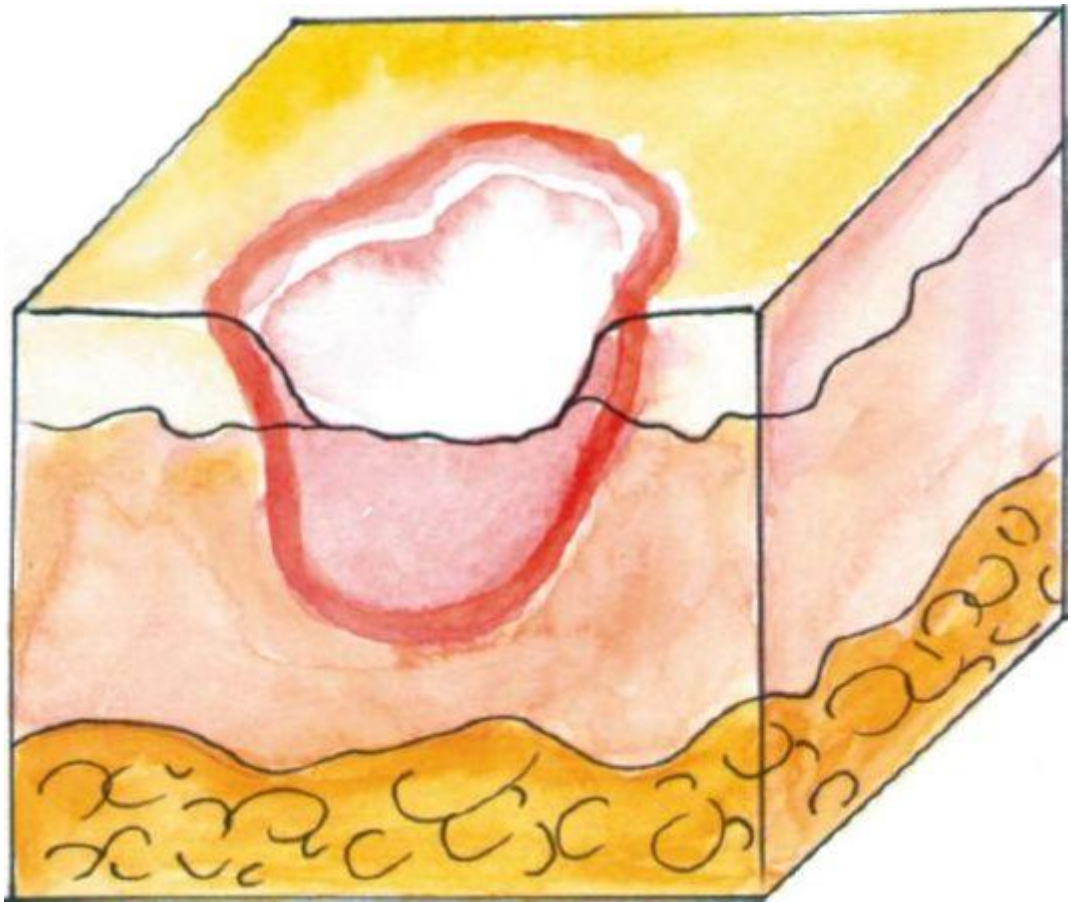


Рис. 20. Рубец (*cicatrix*)

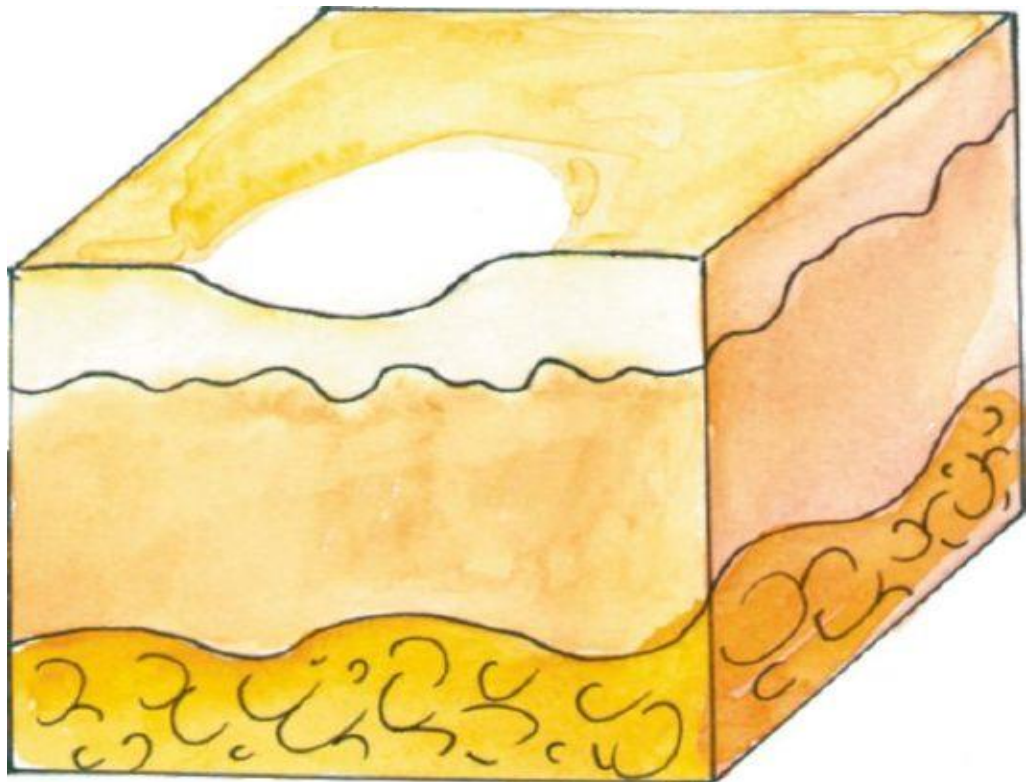


Рис. 21. Атрофия (*atrophia*)

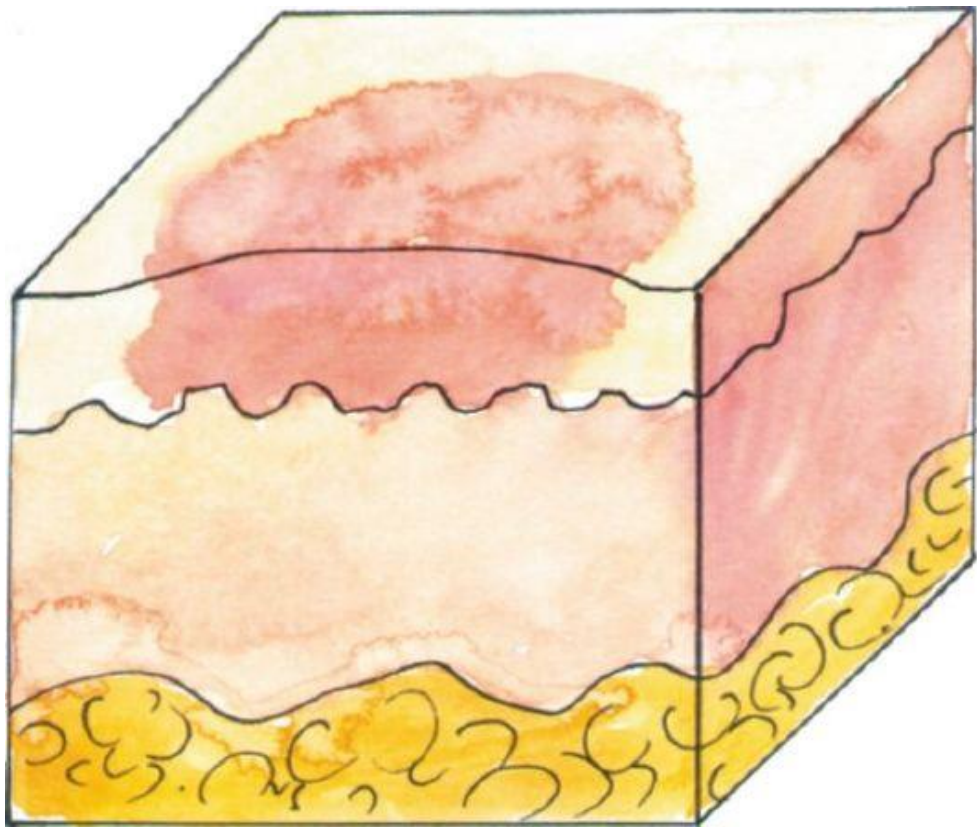


Рис. 22. Лихенизация или лихенификация (*lichenisatio, lichenificatio*)

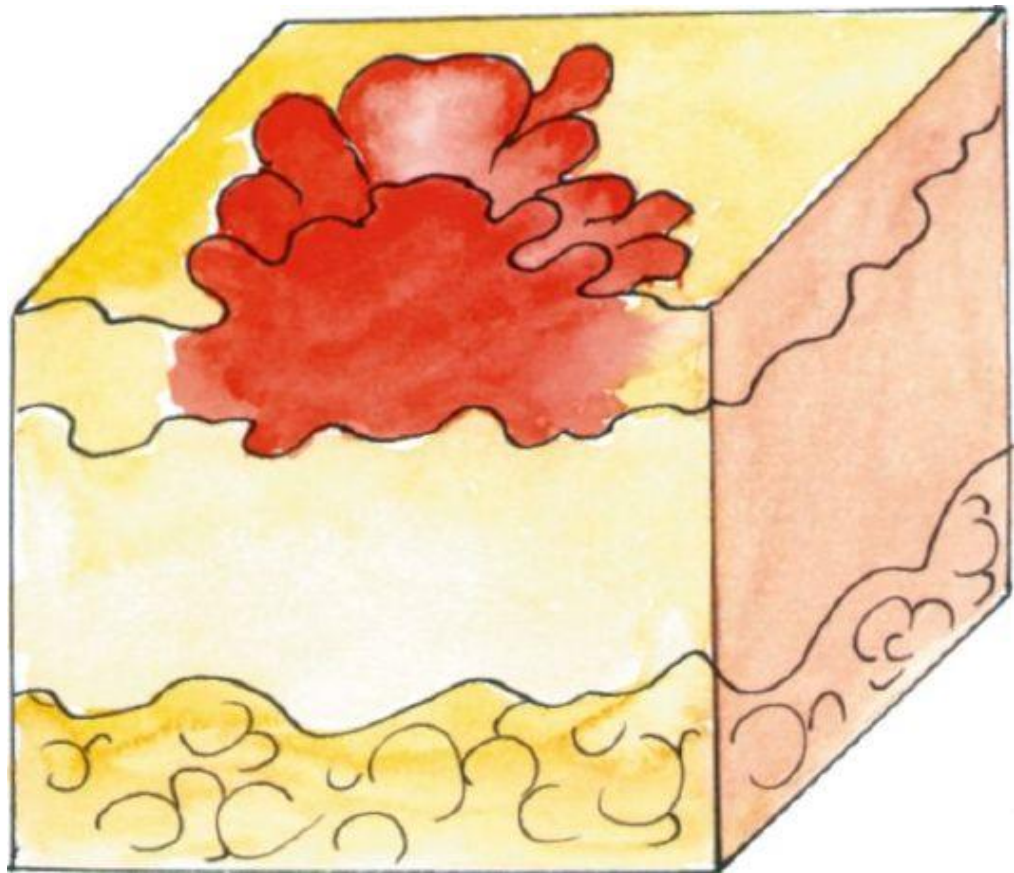


Рис. 23. Вегетации (*vegetatio*)



*Лихенизация, или лихенификация (lichenisatio, lichenificatio)* (рис. 22) представляет собой утолщение, уплотнение кожи с усилением нормального ее рисунка, гиперпигментацией, сухостью, шероховатостью, шагреновидностью. Лихенификация развивается либо первично, вследствие длительного раздражения кожи при расчесах (например, у больных нейродермитом), либо вторично, при слиянии папулезных элементов (например, папул при псориазе, красном плоском лишае, хронической экземе, нейродермите - диффузная папулезная инфильтрация). При лихенификации наблюдается гипертрофия шиповатого слоя эпидермиса со значительным увеличением межсосочковых эпителиальных отростков, которые внедряются глубоко в дерму (явление акантоза), а также хроническая воспалительная инфильтрация верхних отделов дермы в сочетании с удлинением сосочков.

*Веgetации (vegetatio)* (рис. 23) образуются в области длительно существующего воспалительного процесса в результате усиленного разрастания шиповатого слоя эпидермиса и имеют вид ворсинок, сосочков дермы. Поверхность вегетаций неровная, бугристая, напоминающая петушиные гребешки. Если поверхность вегетаций покрыта утолщенным роговым слоем, то они сухие, жесткие и имеют серый цвет. Если вегетации эрозированы, что бывает нередко при трении в очагах поражения, то они мягки, сочны, розово-красного или красного цвета, легко кровоточат, отделяют серозную или серозно-кровянистую жидкость. При присоединении вторичной инфекции появляются болезненность, ободок гиперемии по периферии, серозно-гнойное отделяемое.

## **5. ОСНОВНЫЕ ПРИНЦИПЫ ЛЕЧЕНИЯ КОЖНЫХ ЗАБОЛЕВАНИЙ**

Симптоматическое лечение в настоящее время в дерматологии занимает значительно меньшее место, чем этиотропная и патогенетическая терапия с использованием симптоматических средств как вспомогательных.

План лечения составляют и корректируют в соответствии с данными анамнеза и результатами клинического и лабораторного обследования. Немаловажное значение приобретают клиническое мышление, опыт, квалификация и интуиция, вырабатываемая в процессе работы, а также изучение специальной периодической литературы и знание достижений смежных специальностей, особенно терапии и неврологии.

Лечение следует проводить строго индивидуально, учитывая пол, возраст больного, анамнестические данные, результаты предшествующего лечения, переносимость лекарственных средств, форму, стадию и распространенность дерматоза.

В успехе лечения дерматологического больного большую роль играют взаимоотношения врача и больного. Правильный индивидуализированный психотерапевтический подход к больному в определенной степени обеспечивает положительный результат лекарственной терапии большинства дерматозов.

### **5.1. Общее лечение**

Для общего лечения заболеваний кожи в настоящее время используют большой арсенал лекарственных средств и методов. Это седативная, гипосенсибилизирующая, гормональная, иммунная терапия, химиотерапия, лечение антибиотиками, курортное лечение и др. Однако такое деление средств общей терапии до некоторой степени условно, так как одно и то же средство нередко оказывает разностороннее действие.

Психофармакотерапия. Функциональные нарушения центральной и вегетативной нервной системы играют существенную роль в патогенезе различных дерматозов, особенно сопровождающихся зудом, поэтому важное значение в лечении таких заболеваний имеют нейрофармакологические средства. Кроме лекарственных средств, при лечении заболеваний кожи широко применяют немедикаментозные методы воздействия на нервную систему, в первую очередь психотерапию и физиотерапию.

Психотерапия является одним из компонентов успешного лечения больных дерматозами. Психотерапия включает в себя прежде всего воздействие на больного словом и поведением. Психотерапия должна проводиться с учетом нервно-психологического состояния больного, устранить возможные источники ятрогении. Следует внушать больным, что их болезнь излечима, даже в случае тяжелого заболевания кожи. Врач должен терпеливо выслушивать жалобы больного. Назначение каждого лекарственного средства необходимо сопровождать разъяснением в доступной форме принципа положительного его действия, времени и доз его применения.

Для улучшения деятельности нервной системы у больных дерматозами необходимо нормализовать сон и ритм бодрствования и сна.

К немедикаментозным методам воздействия на ЦНС относятся электросон, акупунктура и чрескожная электронейростимуляция (ЧЭНС).

Электросон положительно влияет на функциональные нарушения деятельности ЦНС, ведет к улучшению общего состояния больных. Этот метод основан на воздействии на нервную систему слабого импульсного тока с определенной частотой колебаний. Под его влиянием наступает физиологический сон или состояние, близкое к нему.

Рефлексотерапия, акупунктура (иглотерапия), в основе лечебного действия которой лежат нейрорефлекторные механизмы, оказывает нормализующее влияние на ЦНС и ее вегетативное звено, а также уменьшает или даже устраняет зуд. В связи с этим различные виды иглотерапии довольно широко применяют при лечении различных дерматозов, в первую очередь зудящих.

Ведущую роль в противозудном действии ЧЭНС играют опиоидные и серотонинергические механизмы эндогенной антиноцицептивной системы.

Нейрофармакологическая терапия. Многие часто встречающиеся дерматозы сопровождаются зудом, беспокойством, чувством тревоги, страха, нарушением ритма сна и бодрствования, а иногда депрессивным состоянием, поэтому для лечения таких больных используют успокаивающие средства. Психотропные средства влияют на психические функции, эмоциональное состояние и поведение. В дерматологии применяют нейролептические средства, транквилизаторы, седативные средства, антидепрессанты, аналептики, стимулирующие средства, ганглиоблокирующие и антиадренергические препараты.

Гипосенсибилизирующая терапия. В патогенезе многих дерматозов важная роль принадлежат аллергии, поэтому их лечение направлено на устранение аллергена и гипосенсибилизацию. В каждом случае аллергического заболевания нужно попытаться обнаружить и устранить причинно значимый аллерген. Это возможно лишь при моновалентной сенсibilизации, а при поливалентной становится неосуществимым. Если аллерген выявлен, но поливалентная сенсibilизация еще не развилась, то возможно проведение специфической десенсибилизации. С этой целью в кожу больного вводят очень

малые количества аллергена по определенной схеме, постепенно повышая их концентрацию.

Чаще в дерматологии применяется неспецифическая гипосенсибилизация антигистаминными препаратами, натрия гипосульфитом, препаратами кальция, кортикостероидами и др.

Многие антигистаминные средства обладают также антисеротониновым, седативным и холинолитическим свойствами. Принцип их действия основан на блокировании гистаминных рецепторов на клетках. Наиболее употребительны в широкой дерматологической практике антигистаминные средства, относящиеся к блокаторам H<sub>1</sub>-рецепторов: димедрол, диазолин, дипразин, тавегил, фенкарол, кестин, кларитин, зиртек, тинсет.

С целью естественной выработки в организме больного противогистаминных антител и повышения способности сыворотки инактивировать свободный гистамин применяют гистаглобулин, который вводится подкожно.

Из препаратов кальция чаще применяют кальция хлорид, кальция глюконат и кальция лактат. Они оказывают десенсибилизирующее, противовоспалительное и седативное действие. Однако препараты кальция не следует назначать больным нейродермитом с белым дермографизмом. Сильным гипосенсибилизирующим и детоксицирующим свойством обладает натрия тиосульфат. Препараты кальция и тиосульфат натрия либо назначают внутрь, либо вводят внутривенно.

Витаминотерапия. Витамины группы В оказывают противовоспалительное действие, витамины А и Е регулируют процессы ороговения, обладают антиоксидантными и антиинфекционными свойствами, влияя на процессы формирования иммунитета. Синтетическими производными витамина А являются ретиноиды (тигазон, неотигазон, роаккутан); они находят широкое применение у больных тяжелым псориазом, угревой сыпью и др. Больным псориазом, липоидным некробиозом, болезнью Рейно, склеродермией, васкулитами показаны никотиновая кислота и другие препараты сосудорасширяющего действия, улучшающие микроциркуляцию (дипромоний, трентал, ксантинола никотинат и др.).

Витамин D<sub>2</sub> применяют для лечения язвенных форм туберкулеза кожи и слизистых оболочек, витамин D<sub>3</sub> - для лечения псориаза.

Гормональная терапия нашла особенно широкое применение в дерматологии. Введение глюкокортикоидов в дерматологическую практику в 50-х годах прошлого века изменило прогноз многих заболеваний, прежде всего пузырчатки и системной красной волчанки. Перманентное лечение этими препаратами не только предотвращает смерть больных, но и в большинстве случаев возвращает им трудоспособность. При ряде других дерматозов кортикостероиды быстро купируют тяжелые обострения (токсикодермии, атопический дерматит, экзема, дерматомиозит, буллезный пемфигоид и др.).

Применение кортикостероидов при лечении дерматозов основано на их противовоспалительном, гипосенсибилизирующем, антиаллергическом и антитоксическом, иммунодепрессивном действии. Из большой группы кортикостероидов при лечении кожных болезней применяют преимущественно преднизолон, триамцинолон, дексаметазон. При вульгарной пузырчатке, острой красной волчанке, дерматомиозите, узловатом пери-артериите, эритродермии назначение кортикостероидных гормонов

жизненно необходимо даже при тех или иных относительных противопоказаниях к терапии этими гормональными препаратами. Применение кортикостероидных гормонов при других дерматозах должно быть ограничено случаями, не поддающимися лечению другими средствами. Это связано с тем, что кортикостероидные гормоны оказывают морбидостатическое действие, вызывая улучшение процесса только на период их применения, а затем приходится длительное время прибегать к поддерживающим дозам.

Возможность возникновения побочных явлений и осложнений, число и тяжесть которых возрастают с увеличением дозы и удлинением срока применения, заставляет с осторожностью относиться к назначению кортикостероидов. Быстрая отмена стероидных препаратов может приводить к тяжелым осложнениям («синдром отмены»). Дозы снижают постепенно и тем длительнее, чем выше была доза и чем продолжительнее применяли кортикостероид. При лечении кортикостероидами следует ограничить прием поваренной соли и назначать диету, богатую белками и витаминами. При длительных сроках применения стероидных гормонов, которые способствуют избыточному выведению калия из организма, больным с первого дня лечения назначают препараты калия (калия ацетат, калия оротат, калия хлорид, панангин).

Длительное применение стероидных гормонов, особенно в больших суточных дозах, может приводить к развитию тяжелых осложнений и побочных явлений. Чаще всего возникает так называемый *кушингоидный синдром (кушингоид)*: вследствие неравномерного отложения жира лицо принимает лунообразный вид, наполняются жиром надключичные ямки, живот становится большим. Подкожная жировая клетчатка на конечностях истончается, усиливается рост волос, появляется угревая сыпь, образуются кожные *атрофические полосы (стрии)*. Кроме того, может повыситься артериальное давление (*стероидная гипертония*), появиться *стероидный диабет*, обостриться язвенная болезнь, иногда с кровотечением в результате перфорации пептической язвы (*кортизоновая перфорация*), обостриться туберкулезный процесс в легких. Могут активизироваться другие очаги фокальной и общей острой и хронической инфекции вследствие подавления иммунобиологических защитных сил макроорганизма. Может развиваться тромбоз сосудов вследствие увеличения протромбина крови, возникнуть аменорея, не исключены психические расстройства (сначала эйфория, затем депрессия), остеопороз (чаще позвоночника) и др. В связи с возможностью указанных осложнений при терапии кортикостероидами необходимо следить за аппетитом, артериальным давлением, массой тела больных, диурезом, исследовать мочу и кровь на сахар, определять в моче хлориды и мочевины, исследовать калий, кальций и натрий, в крови свертываемость, количество тромбоцитов, протромбиновый индекс и т.д.

Анаболические гормоны положительно влияют на азотистый обмен, задерживают выделение необходимых для синтеза белков калия, серы и фосфора, способствуют фиксации кальция в костях. При назначении анаболических гормонов отмечают повышение аппетита, улучшение общего состояния больных, ускорение отложения кальция в костях (при остеопорозе), поэтому они показаны при длительном применении стероидных гормонов. Нероболлил, ретаболлил, метандростенолон и другие анаболические стероиды оказывают слабое андрогенное действие и поэтому не показаны мужчинам с аденомой предстательной железы, а женщинам - в фолликулярной (эстрогенной) стадии менструального цикла.

Из других гормональных препаратов по показаниям применяют тире-один, гормоны половых желез и др.

Адреноблокирующие препараты. У больных хроническими рецидивирующими дерматозами в результате патологического состояния нейроэндокринной системы, висцеральных нарушений необходимо кратковременно прервать поток висцеродермальных и нейродермальных импульсов в кожу, способствуя регрессу воспалительного процесса. Ганглиоблокаторы применяют для лечения заболеваний, связанных с нарушением периферического кровообращения (склеродермия, эндар-териит, акроцианоз, атрофодермии).

Антибиотикотерапия. Для лечения больных инфекционными дерматозами применяют многие антибиотики. Антибиотики назначают при сифилисе и других заболеваниях, передаваемых половым путем, при туберкулезных заболеваниях кожи, рожистом воспалении, эризипелоиде, сибирской язве, а также при склеродермии. Особенно широко назначают биосинтетические пенициллины (бензилпенициллин, бензатин-бензилпенициллин, пенициллин), полусинтетические пенициллины (ампициллин, амоксициллин, аугментин). Из группы цефалоспоринов в дерматовенерологической практике применяют кефзол, зиннат, роцефин и др. Из группы тетрациклинов чаще назначают доксициклин, оксикиклин, метациклин, тетрациклин; макролиды (эритромицин, су-мамед, ровамицин, рулид). Для наружного применения используют линимент синтомицина, линкомицин, гелиомицин, тетрациклин.

При дерматомикозах широко применяются противогрибковые средства - ламизил, орунгал, амфоглюкамин, гризеофульвин, нистатин. При пиодермитах и микоплазмозах целесообразно использовать антибиотики группы линкозамидов (линкомицин, клиндамицин и т.п.).

Недостатком всех антибиотиков являются токсикоаллергические осложнения и побочные явления - дерматиты, токсикодермии вплоть до токсического эпидермального некролиза (синдром Лайелла), крапивница, зуд, анафилактические реакции. В этих случаях антибиотики отменяют или сочетают с антигистаминными препаратами и витаминами (аскорбиновая кислота, кальция пантотенат или кальция пангамат).

Синтетические противомаларийные препараты, т.е. препараты хинолинового ряда, а именно хингамин (делагил, резохин, хлорохин) и гидроксихлорохин (плаквенил), довольно широко применяют при различных заболеваниях кожи.

Их терапевтическое действие основано на способности уменьшать чувствительность кожи к солнечному свету, а также несколько стимулировать выработку кортикостероидов корой надпочечников. По-видимому, с этим связано их противовоспалительное и гипосенсибилизирующее действие. Эти препараты назначают больным красной волчанкой, фотодерматозами, артропатическим псориазом, красным плоским лишаем и др.

Антимикотические средства действуют преимущественно на грибы рода *Candida* (миконазол, кетоконазол, флуконазол, нистатин, лево-рин), на дерматофиты (гризеофульвин, толнафтат, толциклат, оксико-назол), на структуру и функции клеточной стенки грибов и синтез нуклеиновых кислот (амфотерицин В, натамицин, тербинафин, нафтифин, аморолфин), на процессы трансмембранного обмена в клетках грибов (батрафен) и др.

Из биологически активных препаратов при лечении ряда дерматозов (псориаз, пемфигус, васкулиты) находят применение гепарин; при дерматозах, сопровождающихся увеличением гиалуроновой кислоты в соединительной ткани (склеродермия), - лидаза.

При дерматозах, сопровождающихся поражением суставов, например при артропатическом псориазе, находят успешное применение нестероидные противовоспалительные средства (индометацин, ортофен, напросин, мефенамовая кислота, ренгазил, сургам и др.). В целях активизации фагоцитоза, ускорения регенеративных процессов, мобилизации защитных сил организма при лечении ряда дерматозов показано применение метилурацила и пентоксила. По показаниям для лечения различных кожных заболеваний можно назначать общеукрепляющие средства (препараты железа, глицерофосфат кальция, препараты цинка, рыбий жир и др.).

Иммунная терапия. Важную роль при лечении дерматозов, в патогенезе которых участвуют нарушения иммунной системы, играет иммуно-корректирующая терапия, включающая средства, как стимулирующие, так и угнетающие иммунные процессы. Наряду с тимусспецифическими препаратами (тималин, тимозин, тактивин и др.) широкое распространение получили химические иммуномодуляторы (левамизол, изопринозин), липид (структурный компонент клеточных стенок бактерий).

При тяжелых бактериальных и вирусных инфекциях с признаками гуморальной иммунной недостаточности назначают препараты гамма-глобулинов (нативная плазма, гамма-глобулин человеческий, антистафилококковый гамма-глобулин и др.).

Лимфокины и другие цитокины используются в качестве иммуномодуляторов, что стало возможным при совершенствовании гибридной техники, генной инженерии и возможности получения рекомбинантных препаратов. Интерфероны ( $\alpha$ ,  $\beta$ ,  $\gamma$ ) являются цитокинами, регулирующими рост и размножение клеток. Они защищают организм от инфицирования вирусами, тормозят рост злокачественных клеток. Их противовирусное действие осуществляется через нарушение синтеза вирусной РНК и белков вируса в клетке. Изменение свойств клеточной мембраны ведет к деградации чужеродной генетической информации, что используется для подавления роста бактерий и грибов. Показаниями к применению рекомбинантных интерферонов являются СПИД, хламидиоз и другие заболевания, передаваемые половым путем, вирусные заболевания, саркома Капоши, микозы.

В последнее время развивается перспективное терапевтическое направление, заключающееся в получении рекомбинантных моноклональных антител, воздействующих на молекулы клеточной адгезии и провоспалительные цитокины (антицитокиновая терапия). В результате подавляются активация Т-лимфоцитов в лимфатических узлах, цитотоксическая активность лимфоцитов CD8, миграция Т-лимфоцитов в очаги воспаления (в частности, в псориазные).

Иммуносупрессивная терапия применяется при лечении аутоиммунных дерматозов (красная волчанка, пузырчатка), а также псориаза и ряда других дерматозов. Рациональна комбинация цитостатиков (метотрексат, азатиоприн, меркаптопурин, циклофосфан) с глюкокортикостероидами.

Эффективным иммуносупрессивным препаратом, подавляющим секрецию лимфокинов (включая интерлейкин-2), является сандимун (циклоспорин, неорал), назначаемый по 1,25-2,5 мг/кг. Его применяют при лечении пузырчатки, псориаза, atopического дерматита и др.

Лечебное питание - важный фактор воздействия на самые различные дерматозы. Особенно это касается больных алергодерматозами, при которых этиологическим фактором может быть тот или иной пищевой продукт. В этом случае его исключение из

пищевого рациона ведет к выздоровлению или хотя бы к ослаблению симптомов заболевания. Кроме того, в рационе больных аллергодерматозами следует ограничивать количество углеводов, цитрусовых, орехов, меда, концентратов, кофе, поваренной соли. Запрещаются острые блюда, спиртные напитки. Больным герпетиформным дерматитом Дюринга нельзя употреблять продукты, содержащие глютен, больным псориазом - животные жиры при ограничении потребления углеводов, больным ксантомами - животные жиры, в том числе сливочное масло, сметану, молоко.

## 5.2. Наружная терапия

Местное лечение, как и общая терапия, всегда требует индивидуального подхода. Успех наружной терапии зависит от правильного учета характера дерматоза (острый, подострый, хронический), стадии процесса (прогрессирующая, стационарная, регрессирующая), глубины и локализации поражений, фармакологических свойств назначаемого медикамента, показаний и противопоказаний к его применению, концентрации и лекарственной формы наружного средства. Наиболее демонстративным примером является экзема, при которой наружная терапия зависит от формы экземы, ее стадии, локализации и других факторов. Необходимы строгая индивидуализация наружного лечения и постоянное наблюдение за больным, так как часто приходится заменять препараты (при их непереносимости или привыкании к ним) или изменять дозу. Одним из основных правил местного лечения при ряде заболеваний кожи является применение сначала слабой концентрации лекарственных средств с постепенным ее повышением и переходом к более активно действующим препаратам. В то же время имеются формы и стадии заболеваний кожи, при которых показано применение сильнодействующих местных лекарственных средств, например, это некоторые инфекционные дерматозы (трихомикозы, чесотка и др.).

При острой и подострой формах воспалительного процесса следует пользоваться главным образом лекарственными формами с поверхностным действием содержащихся в них средств (примочки, взбалтываемые взвеси, присыпки и пасты). В случае хронических и глубоких процессов следует предпочесть лекарственные формы, позволяющие веществам действовать более глубоко (мази, компрессы и др.). Однако из этого правила имеются исключения. Например, глюкокортикоидные мази можно применять в острой стадии воспалительного процесса, так как действие стероида перекрывает «неблагоприятное» влияние мазевой основы.

Общее правило: чем острее воспалительный процесс, тем поверхностнее должны действовать лекарственная форма и противовоспалительные вещества, в нее входящие. Так, примочки, присыпки, взбалтываемые смеси действуют поверхностнее, чем пасты, а пасты - более поверхностно, чем мази, компрессы и др. Имеет значение и концентрация медикамента, включенного в лекарственную форму. Наружные средства по степени их действия в глубину можно расположить в возрастающем порядке: присыпки, примочки, взбалтываемые смеси, пасты, мази, компрессы, клеи, пластыри, лаки.

В ряде случаев наружная терапия преследует более узкую цель, например, назначение дезинфицирующих средств при поверхностных грибковых и паразитарных поражениях кожи.

Перед тем как применить то или иное наружное лекарственное средство, следует очистить очаг поражения от гноя, корок, чешуек, обрывков покрышек пузырьков и пузырей. Однако насильственно удалять чешуйки, корки, остатки мазей нельзя. Такие участки обильно смазывают подсолнечным, льняным или другим растительным маслом,

через 15-20 мин повторно обрабатывают очаг или оставляют масляную повязку на более длительное время. Загрязненные эрозии и язвы обрабатывают 3% раствором перекиси водорода. Кожу вокруг очагов поражения при пиодермиях и других инфекционных дерматозах протирают камфорным, 2% салициловым или 2% борным спиртом.

Некоторые лекарственные вещества могут явиться причиной аллергического контактного дерматита, например антибиотики, йодная настойка, деготь и др. В очень редких случаях на месте годами применяемых дегтярных препаратов развивается рак кожи.

### 5.2.1. Основные способы наружного применения лекарственных средств в дерматологии

*Присыпки* состоят из порошкообразных веществ, которые наносят на участок поражения ровным тонким слоем. Присыпка высушивает и обезжиривает (вследствие гигроскопичности) кожу, охлаждает ее (в результате усиления теплоотдачи) и способствует сужению поверхностных сосудов кожи. Это позволяет уменьшить гиперемия, отек (особенно в складках кожи), ощущение жара и зуда. Однако при мокнутии в очагах поражения присыпки не применяют, так как вместе с экссудатом они образуют корки, усиливающие воспалительный процесс, и раздражают кожу. Присыпки используют против повышенной потливости и при усиленном салоотделении.

Присыпки состоят из минеральных или растительных порошкообразных веществ. Из минеральных веществ наиболее часто в состав присыпок входят силикат магния - тальк (*Talcum*), окись цинка (*Zincum oxydatum*), из растительных - пшеничный крахмал (*Amylum tritici*). Крахмал может подвергаться брожению, поэтому его не следует употреблять при повышенной потливости, особенно в кожных складках. Некоторые лекарственные средства в виде порошка вводят в состав присыпок для лечения эрозий и язв.

Rp: Zinci oxydati Talci veneti 10,0 M.D.S. Присыпка

Rp: Zinci oxydati Talci veneti a-a 15,0 Dermatoli Bolus albae 10,0 M.D.S. Наружное

Rp: Zinci oxydati Talci veneti Amyli aa 10,0 M.D.S. Присыпка

*Примочки* в форме водных и спиртовых растворов в дерматологии применяют часто как противовоспалительное, вяжущее или дезинфицирующее средство. Охлажденными лекарственными растворами смачивают 4-6 марлевых салфеток или мягкую ткань, отжимают их и накладывают на пораженный мокнувший участок. Примочки меняют через 5-15 мин (по мере высыхания и согревания) в течение 1-1,5 ч; всю процедуру повторяют несколько раз в сутки. Чаще всего для примочек используют 1-2% раствор танина, 0,25-0,5%, раствор нитрата серебра (ляпис), 2-3% раствор борной кислоты, 0,25-0,3% свинцовую воду (*Aqua plumbi*). Примочки с раствором борной кислоты назначают с осторожностью из-за возможного токсического действия.

Если в очагах островоспалительного поражения имеется гнойная инфекция, то применяют дезинфицирующие примочки: 0,1% раствор этакридина лактата (риванол), растворы фурацилина (1:5000), перманганата калия (0,05%), резорцина (1-2%).

*Влажно-высыхающая повязка.* Такую повязку готовят по тому же принципу, что и примочку, но слоев марли больше (8-12) и меняют повязку значительно реже (через 1/2-1 ч и более) по мере высыхания. Сверху влажно-высыхающую повязку покрывают тонким



слоем гигроскопической ваты и прибинтовывают. Эти повязки способствуют стиханию симптомов острого воспаления, так как медленно испаряющаяся жидкость вызывает охлаждение кожи (однако менее активно, чем примочка).

*Смазывания* производят водными или спиртовыми растворами анилиновых красителей (например, бриллиантового зеленого), водноспиртовыми растворами ментола (1-2%), нитрата серебра (2-10%), фукокорцином.

*Взбалтываемые взвеси (болтушки)* бывают водными и масляными. Это те же порошки, но взвешенные в воде и глицерине и поэтому не осыпающиеся быстро с поверхности кожи. После испарения воды порошки (они составляют 30-45% массы болтушки) отлагаются на коже тонким равномерным слоем и долго удерживаются на ней благодаря глицерину. Таким образом, болтушки, как и примочки, оказывают противовоспалительное и подсушивающее действие.

В качестве порошкообразных веществ чаще всего берут окись цинка, тальк, белую глину, крахмал. Водные взбалтываемые смеси действуют так же, как присыпки: противовоспалительно, успокаивая зуд и жжение.

Rp: Zinci oxydati Talci veneti Glycerini

Aq. destillatae a`a 25,0

M.D.S. Перед употреблением взбалтывать

Водно-спиртовые взбалтываемые смеси содержат 96% этиловый спирт.

Rp: Zinci oxydati Talci veneti Amyli tritici a`a 30,0 Glycerini

Sp. Vini rectific. 96% aa 25,0

Aq. destill. ad 220,0

M.D.S. Наружное (водная болтушка)

Масляные болтушки состоят из порошкообразных веществ и жидкой жировой основы (подсолнечное, персиковое или вазелиновое масло). Очень часто пользуются масляной взбалтываемой смесью, называемой «цинковое масло», которая содержит 30% окиси цинка и 70% растительного масла. Масляные смеси смягчают кожу, уменьшают чувство напряжения, стягивания и помогают снять чешуйки и корки.

Rp: Zinci oxydati 30,0 Ol. Helyanthi 70,0

M.D.S. Наружное (масляная болтушка)

К болтушкам можно добавлять препараты серы, ихтиол, деготь, ментол и др.

Водные и масляные взвеси взбалтывают и куском ваты наносят на пораженный участок (с отеком и островоспалительной эритемой), где они быстро высыхают. Их не наносят на волосистую часть головы.

Взбалтываемыми взвесями пользуются при острых, подострых и обостренных воспалениях кожи (дерматитах, экземе и др.), отсутствии мок-нущия и излишней сухости

пораженных участков кожи. Достоинствами взбалтываемых взвесей является возможность их применения без наложения повязок.

*Пасты* представляют собой смесь равных массовых частей индифферентных порошков (окись цинка, тальк, крахмал и др.) и жировой основы (ланолин, вазелин и др.). Официальная цинковая паста имеет следующую пропись:

Rp: Zinci oxydati Amyli tritici āa 10,0

Vaselini 20,0

M.D.S. Наружное

Rp: Zinci oxydati Talci pulverati Lanolini Vaselini āa 10,0 M.D.S. Наружное

Пасты действуют глубже, чем взбалтываемые смеси, но менее активно, чем мази, оказывают противовоспалительное и подсушивающее действие. Вязкая консистенция паст позволяет накладывать их без повязки. На волосистую часть головы при мокнутии их не применяют. Пасту наносят на кожу 1-2 раза в день; 1 раз в 3 дня ее снимают тампоном, смоченным растительным маслом.

Уменьшая количество порошкообразных веществ, можно готовить мягкие пасты. По показаниям в пасту добавляют нафталан, ихтиол, препараты серы, дегтя и др.

*Компрессы* оказывают согревающее действие и предназначены для рассасывания кожных инфильтратов, уменьшая воспаления, защиты пораженных участков от внешних влияний. Для компрессов применяют главным образом спирт, боровскую жидкость, свинцовую воду.

*Масла* в чистом виде (персиковое, льняное, подсолнечное, оливковое и др.) употребляют для очистки пораженных участков кожи от вторичных патологических наслоений, удаления остатков применявшихся лекарственных веществ.

*Мазь* содержит одно или несколько лекарственных веществ, равномерно смешанных с жировой мазевой основой (вазелин, ланолин, свиное сало, нафталан и др.), которая должна быть химически нейтральной (чтобы не вызывать раздражения кожи) и обладать мягкой, эластичной консистенцией, не изменяющейся под влиянием температуры тела.

Все большее применение находят мазевые основы из синтетических веществ: полимеры этиленоксидов, производные целлюлозы, эстеры сорбитана и высших жирных кислот и др. Мази на такой основе лучше проникают в кожу и легче освобождаются от включенных в них лекарственных средств, не окисляются и не разлагаются, хорошо переносятся кожей.

Мази оказывают глубокое действие, поэтому их назначают при хронических и подострых заболеваниях, при воспалительном инфильтрате в коже (рассасывающие или кератопластические мази). К кератопластическим веществам относят нафталан, деготь, ихтиол. Отслолку рогового слоя (кератолитическое действие) вызывают салициловая (в мази в концентрации 5%) и молочная кислоты. Подробнее о кератолитических мазях см. в разделе «Лечение дерматомикозов».

Употребляют 2-10% серную мазь, 2-3% дегтярную, 1-3% белую ртутную, 2% салициловую, 2-5% ихтиоловую, 2-3% нафталановую мазь и пр. Пользуются мазями с

антибиотиками (2,5-5% эритромициновая, тетрациклиновая, линкомициновая и др.). При лечении пузырькового лишая, опоясывающего лишая применяют интерфероновую, оксолино-вую мазь, ацикловир и др.

*Крем* применяют при сухой коже, уменьшении ее эластичности и незначительных воспалительных явлениях. Входящий в крем ланолин (животный жир) делает кожу более мягкой, эластичной. Вода, находящаяся в креме, охлаждает кожу и оказывает противовоспалительное действие. Крем хорошо переносится кожей, но для детей вазелин, раздражающий кожу, заменяют касторовым или подсолнечным маслом. Широкое применение нашел крем Унны, а также «Детский», «Спермацетовый», «Восторг» и другие, выпускаемые парфюмерной промышленностью. В креме Унны вместо вазелина целесообразнее использовать растительное масло (оливковое, персиковое, подсолнечное, касторовое): Lanolini, Ol. Helyanthi, Aq. destill. a'a.

Широко используются в лечебной практике мази, кремы и аэрозоли, содержащие кортикостероиды и оказывающие противовоспалительное и гипосенсибилизирующее действие. При резком воспалении, мокну-тии целесообразнее применять аэрозоли.

Выпускаются многочисленные стероидные мази и кремы: бетноейт, дермовеит, фторокорт, элоком, кутивейт, латикорт, триакорт, локакорт-тен, целестодерм, синафлан. Созданы новые синтетические негалогени-зированные кортикостероиды - адвантан, апулеин, локоид, дерматоп, элоком. Для лечения дерматозов, осложненных бактериальной инфекцией, применяются тридерм, белогент, дипрогент, целестодерм В, сина-лар Н, флуцинар Н, полькортолон ТС, кортимидетин; препаратами противовоспалительного, противомикробного и противогрибкового действия являются тридерм, синалар К, сикортен плюс, лотридерм, тра-вокорт, сангвиритрин.

В последние годы применяются мази и гели, приготовленные на основе липосомальных эмульсий, в состав которых включены биологически активные вещества из экстрактов лекарственных растений и цитокины. В качестве загустителей использовались глицирризин и кератин. Липосо-мы являются моделью живой мембраны и состоят из природного лецитина, который входит в состав биологических мембран. Эти искусственные мембраны более эффективно взаимодействуют с мембранами клеток (слияние, прохождение через липидный слой и т.д.). Они могут включать в себя гидрофильные, гидрофобные и амфифильные вещества и переносить очень широкий спектр лекарств.

*Лак* - жидкость, быстро высыхающая на поверхности кожи с образованием тонкой пленки. Чаще всего лак состоит из коллодия, в который вводят различные лекарственные вещества (Ac. salicylicum, resorcinum, gryseofulvinum и др.). Обычно лак применяют при желании оказать глубокое воздействие на ткань (например, на ногтевую пластинку) и на ограниченном участке.

Rp: Ac. lactici

Ac. Salicylici

Resorcini a'a 10,0

Ol. Ricini 3,0

Collodii ad 100,0

M.D.S. Лак для смазывания вульгарных подошвенных бородавок, мозолей, а также ногтевых пластинок, пораженных грибом.

Широко используются для лечения онихомикозов лаки лоцерил, батрафен.

По характеру действия все наружные средства делят на несколько групп. Так, различают противовоспалительные, противозудные, дезинфицирующие, кератолические и кератопластические, прижигающие, фунгицидные и другие средства. Такое деление наружных средств удобно, хотя и условно, так как одно и то же вещество в зависимости от формы его применения и концентрации может оказывать различное действие. Наиболее показателен в этом отношении резорцин, который действует кератопластически (в небольших концентрациях), кератоли-тически (в несколько больших концентрациях) и прижигающе (в еще больших концентрациях). Деготь - типичное кератопластическое средство - используют также с противопаразитарной и противозуд-ной целью. Салициловая кислота в концентрации до 3% действует как слабое кератопластическое средство, а свыше 3% - как кератоли-тическое.

Противовоспалительные средства используют для примочек, присыпок, взбалтываемых смесей, паст, а также кортикостероидные мази и кремы.

Кератопластические, или редуцирующие, средства в малых концентрациях действуют и противовоспалительно. Это ихтиол, препараты серы, дегтя, нафталанская нефть и нафталан, препарат АСД (3-я фракция) и др., применяемые главным образом в форме мазей и паст при хронических не островоспалительных поражениях кожи.

К кератоли-тическим средствам относят преимущественно различные кислоты (особенно широко используют салициловую кислоту, а также молочную, бензойную) и щелочи 3-15% концентрации, применяемые для отшелушивания поверхностных частей рогового слоя.

Противозудные вещества можно разделить на две группы. Первую составляют средства (в растворе, мази, креме) только противозудного действия: ментол, анестезин, растворы укуса, тимол, хлоралгидрат и др. Во вторую группу входят средства, действующие противовоспалительно или кератопластически и одновременно уменьшающие зуд: препараты дегтя и серы, салициловая кислота, кортикостероиды в мазях и кремах.

К дезинфицирующим (антисептическим) и антипаразитарным относится большая группа средств, оказывающих только дезинфицирующее или еще и антипаразитарное либо только антипаразитарное действие. К этим медикаментам относят йод, спирт, борную кислоту, салициловую кислоту, резорцин, тимол, бензойную кислоту, мыло К, препараты серы, дегтя, антибиотики, сульфаниламиды, дерматол, ксероформ, бензил-бензоат (бензиловый эфир бензойной кислоты), спрегаль и др.

К прижигающим и разрушающим средствам относятся салициловая кислота и резорцин (в больших концентрациях), нитрат серебра, молочная кислота, раствор подофиллина, пирогаллол, уксусная и трихлорук-сусная кислоты, едкие щелочи и др.

Больным грибковыми заболеваниями назначают фунгицидные средства, к которым относятся йод (2-5% спиртовые растворы), анилиновые красители, препараты ундециленовой кислоты, а также сера и деготь в форме мазей.

Фотозащитными свойствами обладают хинин, салол, танин, пара-аминобензойная кислота.

## 6. ПРЕФОРМИРОВАННЫЕ ФИЗИЧЕСКИЕ ФАКТОРЫ В ЛЕЧЕНИИ БОЛЬНЫХ ДЕРМАТОЗАМИ

### 6.1. Электролечение

В практике дерматолога используют как постоянный, так и переменный ток. К постоянному току относятся гальванический и диадинамический ток, к переменному - диатермический и УВЧ.

*Гальванический ток (гальванизация)* используется в дерматологии для введения через кожу лекарственных веществ (электрофорез, ионогаль-ванизация) либо для прижигания тканей раскаленной постоянным током платиновой петлей (электролиз).

*Электрофорез* позволяет вводить в организм различные ионы: металлы, алкалоиды, органические катионы и анионы, металлоиды, кислотные радикалы и др.

В дерматологической практике для электрофореза чаще всего используют 0,5-2% раствор кальция хлорида (при аллергических дерматозах, сопровождающихся выраженной воспалительной реакцией и зудом), 2-3% раствор магния сульфата (сернокислая магнезия), применяемый при лечении бородавок, 1-3% водный раствор ихтиола (для более быстрого рассасывания хронических инфильтратов), 1% раствор меди сульфата (сернокислая медь), применяемый при лечении фурункулеза, 1-2% раствор цинка сульфата (при вульгарных угрях, фурункулезе, стафилококковом сикозе, незаживающих язвенных поверхностях).

*Диадинамический ток (ток Бернара)* также относят к постоянному току - это выпрямленные синусоидальные токи низкой частоты. Аппарат, генерирующий этот ток, называется «диадинамик». В дерматологии ток Бернара применяют в основном с целью рефлекторного воздействия для достижения болеутоляющего и противозудного эффекта. Кроме того, в дерматологии диатермический ток широко используют для диатермокоагуляции, при которой в результате свертывания белка происходит разрушение тканей. Для этого активный электрод имеет маленькую действующую поверхность в виде иглы, шарика, петли и т.д. Диатермокоагуляцией пользуются для разрушения бородавок, папиллом, дерматофибром, сосудистых невусов, родинок, телеангиэктазий, лечения угревой сыпи, удаления татуировок и др. Используют диатермокоагуляцию также при гипертрихозе для эпиляции волос.

*Ультравысокочастотные токи (УВЧ)* - переменный ток частотой от 10 000 до 300 000 000 и больше герц, создающий электромагнитное поле. Генератором ультракоротких волн (УКВ) является аппаратура, в принципе сходная с диатермической. В качестве электродов применяют металлические пластинки различной величины и формы. Чем дальше от поверхности кожи располагаются электроды, тем глубже действие УВЧ. Однако в дерматологической практике при необходимости воздействия на кожу (фолликулиты, фурункулы, карбункулы, небольшие абсцессы и т.д.) электродную пластинку устанавливают близко к пораженному участку кожи. Продолжительность сеансов 5-10 мин.

*КВЧ* - воздействие электромагнитными волнами крайне высокого диапазона. Основной механизм лечебного действия миллиметровых волн состоит в повышении неспецифической резистентности организма. Положительный лечебный эффект получен

при лечении атопического дерматита, дискоидной красной волчанки, угревой сыпи и др. КВЧ-терапия нормализует иммунный статус.

*Лечение лучами Рентгена и лучами Букки* в настоящее время используется редко. Опыт показал, что рентгеновские лучи нередко вызывали различные осложнения (рентгеновский дерматит, атрофию кожи, изъязвления, иногда малигнизацию). Все это ограничило применение лучей Рентгена в дерматологии случаями новообразований кожи.

Чаще применяют пограничные лучи (лучи Букки), при которых повреждающее воздействие на кожу значительно меньше. Лучи Букки назначают при лечении возвышающихся угрей, ограниченных форм нейродермитов (хронический лишай Видаля), хронической экземы, ке-лоидных рубцов и др. Для лечения хронических трофических язв голени, васкулитов применяют лазер.

*Ультразвуковая терапия.* Ультразвук оказывает механическое, термическое и физико-химическое действие. Применяют прямое (на кожу, мышцы, суставы) и косвенное (на спинномозговые корешки, симпатический ствол, отдельные нервы и др.) озвучивание. Прямое локальное озвучивание в дерматологии может применяться при гидрадените, локализованном кожном зуде, ограниченном нейродермите, ограниченной склеродермии, псориатической артропатии, трофических язвах. Сегментарное косвенное озвучивание показано при лечении хронической рецидивирующей крапивницы, универсального кожного зуда, диффузном нейродермите, распространенной склеродермии. Введение лекарственных препаратов (витамин А, гидрокортизоновая эмульсия и др.) с помощью ультразвука получило название фонофореза, который с успехом применяют в случаях ладонно-подошвенного псориаза, ограниченных форм нейродермита и локализованной экземы в неострой стадии.

*Фотохимиотерапия (ПУВА-терапия).* Название происходит от начальной буквы слова «псорален», УВА означает длинноволновое ультрафиолетовое излучение. При лечении применяют фотосенсибилизаторы: пувален, метоксален, ламадин и др. за 2 ч до облучения больного длинноволновыми ультрафиолетовыми А-лучами (длина волны от 315 до 400 нм). Облучение проводят 4 раза в неделю, постепенно увеличивая дозу. Используют также селективную фототерапию (СФТ) (В-лучи с длиной волны до 280-315 нм), не требующую приема фотосенсибилизаторов.

Из других физиотерапевтических методов применяют электро- и диа-термокоагуляцию бородавок, опухолей кожи, электрофорез, фонофорез, магнитное поле, криотерапию и криодеструкцию. Криотерапия в виде массажа оказывает противовоспалительное действие.

## **7. КУРОРТНЫЕ ФАКТОРЫ В ЛЕЧЕНИИ БОЛЬНЫХ ДЕРМАТОЗАМИ**

При курортотерапии на организм больного комбинированно действуют климатические условия определенной местности, минеральные воды, грязи, воды морей и лиманов. В санаториях, домах отдыха, бальнеофизиотерапевтических институтах, расположенных на курортах, применяют комплексную терапию дерматозов. Наряду с курортными факторами назначают общее и наружное лечение, что позволяет эффективнее и быстрее добиваться положительного терапевтического результата. Курортотерапия способствует удлинению ремиссии и уменьшению числа рецидивов. Лечение на курорте не показано в остром периоде дерматоза.

Успешному лечению поддаются (в стационарной, регрессирующей стадиях и в периоде ремиссии) экзема, нейродермит, красный плоский лишай, кожный зуд, детская почесуха и почесуха взрослых, склеро-

дермия, крапивница, ихтиоз, врожденный буллезный эпидермолиз, некоторые формы туберкулеза кожи (туберкулезная волчанка, папу-лoneкротический туберкулез, индуративная эритема), язвы нижних конечностей и др.

Воздушные ванны и гелиотерапия различной длительности в зависимости от возраста и общего состояния пациента способствуют закаливанию организма, повышают его иммунобиологические свойства. Воздушные ванны сначала принимают в течение 5-15 мин и постепенно увеличивают их продолжительность до 1-2 ч. Воздушные ванны принимают в разное время дня, но не сразу после завтрака и обеда.

Детям первые воздушные ванны начинают в возрасте 2-3 мес: ребенка оставляют обнаженным на несколько минут 1-2 раза в день. В грудном возрасте воздушную ванну можно сочетать с гимнастикой. В зависимости от погоды и реакции ребенка длительность воздушной ванны постепенно увеличивают до 20-60 мин.

При морских купаниях на организм человека оказывают комплексное влияние растворенные в воде соли и газы, температура воды, механические раздражения (плотность воды, естественный вибромассаж), солнечная радиация и морской воздух. Морская вода содержит 1-5% различных солей (ионы натрия, кальция, хлора, магния, брома, йода и др.). С лечебной целью купания проводят обычно при температуре воды не ниже 18 °С (детям на 2-3 °С выше). Сначала в воде остаются не более 1-2 мин, постепенно доводя время купания до 10-20 мин.

Противопоказания: туберкулез в активной фазе, ревматизм, резко выраженный атеросклероз, заболевания почек, желудочно-кишечного тракта, крови, выраженные проявления сердечно-сосудистой и легоч-но-сердечной недостаточности.

На бальнеологических курортах основным лечебным фактором является минеральная вода. Разновидности подземных вод, которые благодаря содержанию растворенных газов, определенных терапевтически активных ионов, общей минерализации пригодны для использования в лечебных целях, называют лечебными минеральными водами.

По современной классификации минеральные воды делят на 7 основных бальнеологических групп: 1) воды без специфических компонентов и свойств; 2) углекислые; 3) сульфатные; 4) железистые, мышьяковистые и др.; 5) бромные, йодные и с высоким содержанием органических веществ; 6) радоновые (радиоактивные); 7) кремнистые термы. В этой классификации сделана попытка связать химический состав, физические свойства и действие минеральной воды на организм.

По температуре минеральные воды разделяют на холодные, теплые и горячие.

В дерматологической практике чаще всего применяют сульфидные (сероводородные), радоновые, углекислые минеральные воды и кремнистые термы.

*Углекислые ванны* в дерматологии используют при лечении больных не островоспалительными дерматозами (торпидно протекающие псориаз, нейродермит, хроническая экзема, почесуха и др.) со стойким белым или слабым красным дермографизмом. Углекислые воды имеются на курортах Кисловодск, Нальчик, Шмаковка

(Приморский край). Углекислота входит в состав минеральных вод на некоторых других курортах Кавказских Минеральных Вод (Пятигорск, Ессентуки, Железноводск). Противопоказания: инфаркт миокарда в анамнезе, нефриты и нефрозы.

*Сероводородные ванны* назначают продолжительностью 5-10 мин через 1-2 дня; на курс 10-15 ванн. Концентрация свободного сероводорода от 30 до 150 мг/л. Показания: хронические дерматозы в стационарной или регрессирующей стадии - экзема, псориаз, нейродерматозы, склеродермия, красный плоский лишай, крапивница, ихтиозы и др. Противопоказания те же, что и для лечения на всех курортах, а также туберкулез легких и других органов, болезни печени и почек, тиреотоксикоз.

*Горячие сероводородные ванны* в виде местных бальнеопроцедур применяют для лечения верхних и нижних конечностей; сидячие ванны, а также восходящий душ назначают при лечении нейродермита, хронической экземы в области промежности, заднего прохода, серный душ и душ-массаж - при стационарных формах псориаза, склеродермии, серные орошения головы и лица - при себорее.

*Сульфидные воды* имеются на курортах Сочи - Мацеста, Сергиевские минеральные воды (Куйбышевская область), Пятигорск, Талги и Кая-кент (Республика Дагестан), Горячий Ключ (Краснодарский край), Усть-Качка (Пермская область), Серноводск и др.

*Радоновые ванны* действуют мягче, чем сероводородные. В очагах воспаления кожи они снижают образование биологически активных раздражающих веществ типа гистамина, серотонина, брадикинина. При экземе, крапивнице, сопровождающихся разлитым стойким красным дермографизмом, радоновые ванны уменьшают островоспалительные явления вследствие снижения проницаемости сосудов кожи и одновременного сосудосуживающего эффекта. Они также эффективны при

прогрессирующем течении псориаза, атопического дерматита, чесотки. Продолжительность ванны колеблется от 5 до 15 мин.

Радоновые воды имеются на курортах Цхалтубо, Белокуриха (Алтайский край), Пятигорск и др.

В Пятигорске и Белокурихе имеются специальные санатории для детей, страдающих нейродермитом, экземой, чесоткой, склеродермией. Противопоказаниями к лечению на этих курортах являются заболевания сердечно-сосудистой системы и внутренних органов, новообразования кожи, эритродермия.

*Кремнеземные ванны* аналогичны радоновым, так как они слабоминерализованные, нераздражающие. В связи с этим их можно применять при многих дерматозах в период обострения и прогрессирования процесса.

При грязелечении используют иловые и торфяные (щелочные и кислые торфы) грязи с различным содержанием активных элементов (сероводород, железо и др.).

Лечебные грязи температурой 40-44 °С оказывают выраженное рассасывающее действие. При температуре 35-37 °С проявляются их ней-ровегетативно-регулирующие и стимулирующие свойства. От минеральных вод лечебные грязи отличаются большей теплопроводностью и более низкой теплоемкостью. В дерматологической практике грязелечение назначают при псориазе с инфильтративными ограниченными очагами, артропатическом псориазе, очаговым и диффузным нейродермите, хронической каллезной



и роговой экземе, ограниченных очагах склеродермии и гипертрофических формах красного плоского лишая. Противопоказаниями к грязевым аппликациям являются новообразования кожи, болезни крови, сердечно-сосудистая недостаточность. Лечебные грязи есть на курортах Саки, Евпатория, Куяльник (около Одессы), Пятигорск, Железноводск, Славянск, Сергиевские минеральные воды, Липецк, Ейск, Серноводск.

Озонотерапия находит применение при различных дерматозах. Ее патогенетический эффект определяется высоким окислительно-восстановительным потенциалом озона. В организме происходят улучшение периферического кровоснабжения и восстановление микроциркуляции, усиление механизмов антиоксидантной защиты клеток. Озон оказывает противовоспалительное, бактерицидное, фунгицидное, антивирусное, иммуномодулирующее и десенсибилизирующее действие. В качестве озонатора используют активатор АК-1 и др. Озонотерапия назначается для лечения больных экземой, пиодермией, трофическими язвами, они-хомикозами.

Лазер успешно применяют в дерматологии. В зависимости от мощности лазерные излучения разделяют на низкоинтенсивное (не более 100 мВт/см<sup>2</sup>) и высокоинтенсивное, или высокоэнергетическое.

Низкоинтенсивное лазерное излучение оказывает противовоспалительное, противоотечное, регенераторное, иммунокорректирующее, анти-гипоксическое, болеутоляющее действие, улучшает микроциркуляцию крови. Основными показаниями к его применению являются трофические язвенные поражения кожи, васкулиты кожи, герпес, склеродермия, экзема, атопический дерматит, псориаз, артрит.

Высокоэнергетическое лазерное излучение вызывает повреждение тканей (некроз, коагуляцию, испарение, полное удаление, разрыв), в связи с чем оно нашло широкое применение в хирургии и косметологии. В дерматологической практике хирургические лазеры хорошо зарекомендовали себя при лечении различных доброкачественных новообразований кожи и косметических дефектов, сосудистых и пигментных поражений кожи, при удалении татуировок, остроконечных кондилом, бородавок, ограниченных гиперкератозов, утолщенных ногтевых пластинок.

## **ЧАСТЬ II. ЧАСТНАЯ ДЕРМАТОЛОГИЯ.**

### **8. ПИОДЕРМИТЫ - ГНОЙНИЧКОВЫЕ ЗАБОЛЕВАНИЯ КОЖИ**

Гнойничковые заболевания кожи, или пиодермиты (от греч. руоп - гной), занимают первое место среди всех дерматозов. На долю пиодермитов приходится около половины всех случаев нетрудоспособности, обусловленной заболеваниями кожи. Встречаясь довольно часто у всех людей, гнойничковые заболевания кожи относительно чаще регистрируются у работающих в строительной, металлургической, горной промышленности, на транспорте и др., где они являются уже профессиональными заболеваниями. В этом плане борьба с гнойничковыми заболеваниями кожи имеет государственное значение и представляет социальную проблему.

Этиология. Возбудителями пиодермитов чаще всего являются различные виды стафилококков и стрептококков. Гнойное воспаление кожи могут вызвать также синегнойная палочка, вульгарный протей, кишечная палочка, грибы, пневмококки, гонококки и многие другие микроорганизмы. Значительная распространенность стафилококков и стрептококков в природе (в одежде, жилье, помещениях предприятий и учреждений, в уличной пыли и т.д.), а также на коже больных, на слизистых оболочках и

коже у здоровых людей (бациллоносители составляют от 20 до 75% обследованных), возможность при известных условиях перехода непатогенных форм в патогенные на поверхности кожи объясняют широкое распространение пиодермитов.

Стафилококки почти всегда находятся на коже здоровых людей (чаще всего в устьях волосяных мешочков и в протоках сальных желез), но лишь у 10% обнаруженные штаммы являются патогенными. У болеющих или переболевших стафилодермией этот процент возрастает до 90. Частота нахождения стрептококков на коже здоровых людей значительно ниже (до 6-10%). Они локализуются преимущественно в области кожных складок.

Патогенез. Для возникновения пиодермита имеют значение не только патогенность и вирулентность штамма кокков, но и разнообразные экзогенные и эндогенные предрасполагающие причины, изменяющие защитные функции кожи, снижающие, в частности, ее способность сопротивляться развитию пиодермита.

Развитию пиодермитов наиболее часто способствуют поверхностные травмы кожи (микротравматизм) - порезы, ссадины, расчесы, ожоги и т.п.; у детей они могут возникнуть вследствие мацерации; загрязнение кожи (следует особо выделить профессиональное загрязнение углем, известью, цементом, смазочными маслами и др., а также загрязнение кожи при плохом уходе за детьми, особенно грудными); переохлаждение и перегревание в быту и на производстве; у детей из-за несовершенства терморегуляции.

Так же многообразны эндогенные факторы, из которых необходимо отметить нарушение углеводного обмена (гипергликемия), эндокринные расстройства (гиперандрогения и диабет), щитовидной железы, функциональные нарушения деятельности нервной системы (вегетативные неврозы), нарушения питания (дефицит полноценных белков - гипопропротеинемия, особенно низкое содержание гамма-глобулинов), гиповитаминозы (особенно А и С), острые и хронические истощающие заболевания, болезни желудочно-кишечного тракта (кишечные интоксикации), наследственные факторы. Большая роль принадлежит ослаблению иммунных механизмов защиты, особенно снижению содержания CD4.

У детей развитию пиодермитов способствуют несовершенство физиологических барьеров, в частности повышенная влажность, рыхлость и нежность рогового слоя эпидермиса.

Классификация. В зависимости от этиологического фактора все гнойничковые заболевания подразделяют на стафилококковые, стрептококковые и смешанные. По глубине расположения процесса различают поверхностные и глубокие пиодермиты, по течению - острые и хронические.

Стафилодермии поверхностные:

- остиофолликулит;
- фолликулит;
- вульгарный сикоз.

Стафилодермии глубокие:

- глубокий фолликулит;

- декарбирующий фолликулит;
- фолликулит и перифолликулит абсцедирующий и подрывающий Гофмана;
- фурункул;
- карбункул;
- гидраденит.

Стрептодермии поверхностные:

- импетиго стрептококковое;
- сухая стрептодермия (простой лишай лица).

Стрептодермии глубокие:

- рожа;
- эктима.

Стрептостафилодермии поверхностные:

- импетиго вульгарное и смешанное.

Стрептостафилодермии глубокие:

- хроническая язвенно-вегетирующая пиодермия;
- шанкриформная пиодермия.

При стафилококковых пиодермитах процесс развивается преимущественно в устьях волосяных фолликулов, в сальных и потовых железах. Гнойнички имеют коническую или полусферическую форму, их стенки толстые, напряженные, гной густой, желто-зеленый; в центре гнойничка часто имеется пушковый волос. У детей стафилококки вызывают образование поверхностных пузырей, не связанных с сально-волосяными фолликулами и потовыми железами.

При стрептококковых пиодермитах сально-волосяные фолликулы и потовые железы в процесс не вовлекаются. Поражение преимущественно поверхностное, гнойнички плоской формы, их стенки тонкие, дряблые (фликтены), экссудат серозно-гнойный. Эти гнойнички имеют склонность к периферическому росту.

Поверхностные пиодермиты (фликтены) находятся в пределах эпидермиса и оставляют после себя временную пигментацию. Глубокие пиодермиты захватывают дерму и нередко подкожную клетчатку, оставляя рубцы или рубцовую атрофию.

Вторичная пиодермия развивается тогда, когда различные кожные заболевания осложняются кокковой инфекцией.

### **8.1. Стафилококковые пиодермиты (стафилодермии)**

Среди стафилококковых пиодермитов различают остиофолликулит, сикоз, глубокий фолликулит, фурункул, карбункул, гидраденит. Патогенные стафилококки располагаются преимущественно в устьях волосяных фолликулов, потовых и сальных желез, что определяет клинические особенности стафилококковых пустул.

#### 8.1.1. Остиофолликулит или стафилококковое импетиго

Остиофолликулит - гнойное воспаление волосяного фолликула, вызываемое чаще золотистым стафилококком, реже псевдомонозной инфекцией. Остиофолликулит представляет собой фолликулярную пустулу величиной 1-2 мм, расположенную в центре волосяного фолликула и окруженную узким островоспалительным гиперемизированным венчиком. Остиофолликулиты располагаются то ограниченно, занимая небольшой участок кожного покрова, то рассеянно; в последнем случае их много. Остиофолликулит начинается с покраснения и некоторой болезненности вокруг устья фолликула или сальной железы. Затем быстро образуется полушаровидное или конусообразное припухание с гнойничком в центре, крышечка которого имеет желтоватый цвет из-за гноя, скопившегося под ней. Через несколько дней содержимое пустулы подсыхает, образуется корочка, воспаление вокруг пустулы стихает и процесс заканчивается, не оставляя никаких следов или оставляя легкую пигментацию. Тенденции к распространению по периферии остиофолликулиты не имеют, если их много, то они располагаются группами, вблизи друг от друга, никогда не сливаясь.

Иногда отдельные остиофолликулиты разрастаются до 1 см, обычно они пронизаны в центре пушковым волосом. В этом случае говорят о так называемом стафилококковом импетиго Бокхарта, часто наблюдаемом на тыльной поверхности кистей как осложнение чесотки.

Наиболее частая локализация остиофолликулитов - кожа лица, шеи, предплечий, голеней, бедер. Возникновению остиофолликулитов способствуют механическое раздражение кожи (бритье, трение, мацерация кожи под компрессами), постоянное воздействие на кожу вредных агентов (керосин, бензин, смазочные масла, деготь и др.). В последнем случае фолликулиты считают профессиональным заболеванием, они возникают в значительном количестве и часто бывают глубокими.

#### 8.1.2. Глубокий фолликулит

При глубоком фолликулите патогенные стафилококки проникают в фолликул глубже, чем при остиофолликулите, вызывая воспаление всего фолликула или его большей части. В начале процесса появляются болезненные узелки красного цвета, в дальнейшем превращающиеся в пустулы, пронизанные волосом. Через несколько дней секрет пустулы высыхает в корочку или происходит дальнейшее нагноение и вызывает некроз соединительной ткани. При обычном течении через 5-6 дней на месте глубокого фолликулита на коже остаются маленькие точечные рубчики. Изолированные глубокие фолликулиты чаще встречаются на волосистой части головы и задней поверхности шеи, хотя возможна различная локализация.

#### 8.1.3. Сикоз

Сикоз стафилококковый (вульгарный) является хроническим рецидивирующим пиодермитом и наблюдается преимущественно у мужчин. Начавшись как остиофолликулиты и фолликулиты в области усов и бороды, реже на внутренней поверхности крыльев носа, в области бровей, подмышечных впадин, по краю век, на лобке, процесс распространяется. Единичные остиофолликулиты имеют склонность захватывать

все большие участки кожи. Вокруг остиофолликулитов развивается воспалительный инфильтрат, вследствие чего пораженный участок уплотняется, становится синюшно-красным, иногда болезненным. Вовлечение в процесс новых фолликулов приводит к медленному расширению очага поражения, в котором может располагаться множество остиофолликулитов, образующих целый конгломерат пустул (рис. 24). После того как крышка пустул вскрывается, гной высыхает в грязно-желтые корочки, которые склеиваются с волосами. Если удалить (эпилировать) волос в очаге поражения, то в его корневой части можно обнаружить желатиноподобную муфту; это эпителиальное влагалище волоса, пропитанное гноем.

Сикоз обычно существует долго (годы), периодически обостряется, что угнетает психику больного, особенно при локализации на лице. В одних случаях заболевание протекает без субъективных расстройств, в других сопровождается чувством жжения, легкого зуда или покалывания. Дифференциальную диагностику проводят с инфильтративно-нагноительной трихофитией («паразитарный сикоз») с более острым течением, образованием плотных и более глубоких узлов, склонностью к самоизлечению и элементами гриба (из группы эктотрикса) в волосах по периферии очагов (при лабораторном исследовании). Если происходит экзематизация сикоза (распространение гиперемии за пределы основного очага, появление экссу-датовных папул), то клиническая картина может напоминать экзему, осложненную пиодермией. Диагностику подобных случаев помогают отсутствие истинного полиморфизма, который свойствен экземе, и остиофолликулиты.

Патогенез. Несмотря на то, что этиология непаразитарного сикоза давно известна (стафилококковая флора), патогенез, а особенно механизмы длительного, часто рецидивирующего течения до конца не выяснены. В настоящее время ведущими факторами считают снижение иммунитета и нейроэндокринные расстройства.

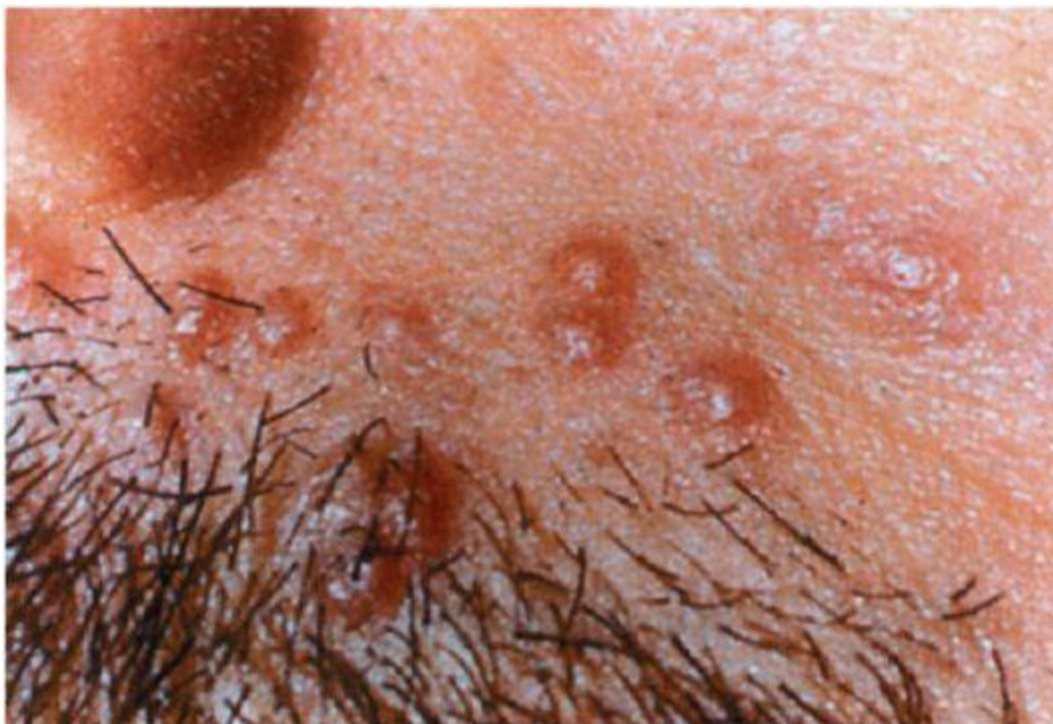

Рис. 24. Остиофолликулиты

Из экзогенных факторов, способствующих развитию сикоза, имеют значение травматизация кожи во время бритья, мацерация кожи верхней губы при длительном насморке. Эти и некоторые другие экзогенные факторы в сочетании с патогенными стафилококками, проникшими в фолликулы, приводят к развитию упорного сикоза.

#### 8.1.4. Фурункул, фурункулез

Фурункул - одно из частых гнойничковых заболеваний кожи. Это стафилококковое острое гнойно-некротическое воспаление волосяного фолликула и окружающей его соединительной ткани.

Этиология. Возбудитель фурункула - золотистый, реже белый стафилококк.

Патогенез. Фурункул может образоваться на неизменной до заболевания коже и может быть осложнением уже имеющейся поверхностной или глубокой стафилодермии. Помимо вирулентности и патогенности штамма возбудителя, в возникновении фурункула и фурункулеза большую роль играют экзогенные и эндогенные предрасполагающие факторы. К *экзогенным* факторам относят мелкие механические травмы частицами пыли, угля, металла, создающие входные ворота для инфекции, трение одеждой (на шее, пояснице, ягодицах), что способствует повторному внедрению (пассированию) стафилококков и тем самым переходу сапрофитов в патогенные формы; расчесы ногтями (при экземе, ней-родерматозах, чесотке). Среди *эндогенных* факторов имеют значение истощение организма, болезни обмена (диабет, ожирение), желудочно-кишечного тракта, малокровие, гиповитаминозы, заболевания нервной и эндокринной систем, алкоголизм, постоянные переохлаждения или перегревания и др., приводящие к снижению общей иммунологической реактивности организма. Весной и осенью фурункулы возникают чаще. Дети болеют реже, чем взрослые, мужчины - чаще, чем женщины.

Различают одиночный фурункул, рецидивирующие одиночные фурункулы (рецидивы возникают через короткие промежутки времени - дни, недели) и фурункулез (одни фурункулы появляются за другими).

Клиника и течение. В развитии фурункула различают стадию развития инфильтрата; стадию нагноения и некроза; стадию заживления.

Сначала вокруг волосяного фолликула появляется возвышающийся твердый инфильтрат ярко-красного цвета с нерезкими границами, он сопровождается ощущением покалывания или незначительной болезненностью. Постепенно инфильтрат приобретает форму плотной опухоли, которая расширяется, становится более болезненной; окружающие ткани отекают (в области век, щек, губ отечность может быть резко выраженной). На 3-4-е сутки наступает вторая стадия: диаметр фурункула достигает 1-3 см, в его центре формируется гнойно-некротический стержень с пустулой на поверхности. Фурункул приобретает форму конусообразной опухоли с гладкой, лоснящейся кожей (рис. 25). В этот период боли становятся резкими, температура может повыситься до 37-38 °С, могут появиться симптомы интоксикации (общее недомогание, разбитость, головные боли и др.). Далее покрывка пустулы вскрывается и из фурункула выделяется гнойное содержимое, иногда с примесью крови, а затем желто-зеленая некротическая «пробка» (некротический стержень). После удаления или отторжения стержня отечность, инфильтрация и боли исчезают, остающийся кратер фурункула выполняется грануляциями и в течение 2-3 дней рубцуется. Рубец сначала синевато-красный, постепенно становится белым, иногда едва заметным. При обычном течении процесса развитие фурункула занимает 8-10 дней.

При стертом течении образуется болезненный инфильтрат без нагноения и некроза. При небольших размерах фурункула отличает от фолликулита образование небольшого центрального некротического стержня. У ослабленных больных, истощенных другими заболеваниями, или при нерациональном лечении фурункула может трансформироваться в абсцесс (абсцедирующий или флег-монозный фурункула).

Фурункулы могут локализоваться на любом участке кожного покрова, кроме кожи ладоней и подошв, где нет волосяных фолликулов. Одиночные фурункулы особенно часто возникают на затылке, коже предплечий, поясницы, живота, ягодиц, нижних конечностей. Фурункулы наружного слухового прохода весьма болезненны, а фурункула верхней губы очень опасен из-за возможности тромбоза лимфатических и венозных путей с образованием септических флебитов мозговых сосудов и общим сепсисом. При локализации фурункула на шее, груди, бедре, вблизи лимфатических узлов могут развиваться острый стволый лимфангит и лимфаденит. При фурункулах могут наблюдаться метастазы в печень, почки и другие внутренние органы. Все эти осложнения делают фурункулы в некоторых случаях весьма серьезным заболеванием. Осложнениям фурункула могут способствовать попытка его выдавливания, травмирование при бритье, нерациональное местное лечение и локализация на коже лица, в носогубном треугольнике, на коже и слизистых оболочках носа.

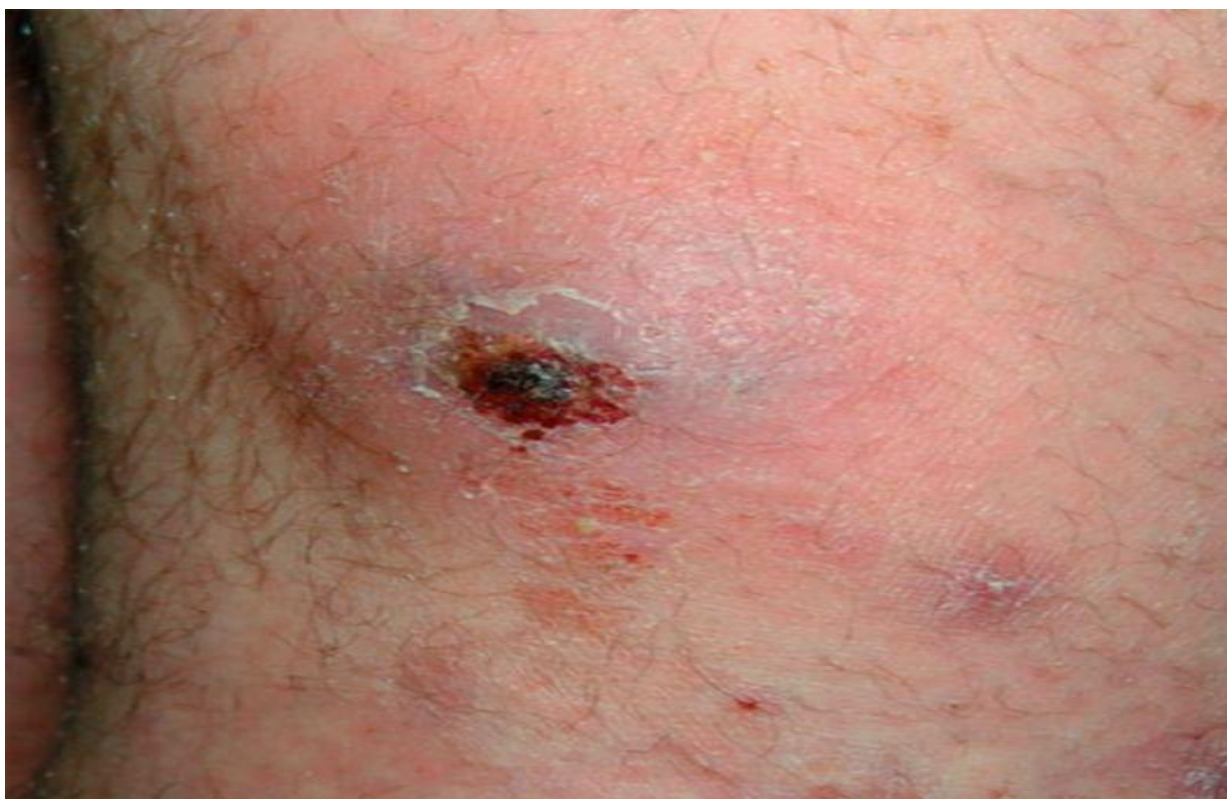

Рис. 25. Фурункула

О фурункулезе говорят при множественном (хотя это бывает не всегда) и рецидивирующем высыпании фурункулов. По течению фурункулез бывает острым (продолжается от нескольких недель до 1-2 мес с появлением большого количества фурункулов) и хроническим (небольшое количество фурункулов появляется с короткими интервалами или непрерывно на протяжении ряда месяцев).

Диагностика в типичных случаях затруднений не представляет. Следует дифференцировать с сибирской язвой, гидраденитом, глубокой трихофитией. Сибирская язва сначала проявляется папуло-везикулой, которая покрывается буровато-черным струпом, с выраженным инфильтратом дермы и гиподермы, сопровождается резкими болями и значительным нарушением общего состояния. Гидраденит - гнойное воспаление апокринных желез (подмышечные впадины, паховые складки, область грудных сосков, анального отверстия), не имеет центрального некротического стержня. Трихофитийная гранулема чаще локализуется на волосистой части головы и бороды. Для диагностики имеют значение анамнез (контакт с животными), отсутствие выраженных болевых ощущений и гнойно-некротического стержня, грибы в патологическом материале при его микроскопировании. Иногда приходится проводить дифференциальную диагностику с узловатой эритемой и скрофулодермой (см. соответствующие разделы).

Гистопатология. Гнойное воспаление захватывает весь волосяной фолликул, потовую железу и окружающую соединительную ткань (глубокий фолликулит с перифолликулярным инфильтратом). Гистопатологическая картина сначала аналогична картине при остеофолликулите, затем отмечается некроз всего сально-волосяного аппарата и близлежащих тканей с обильным лейкоцитарным инфильтратом по периферии. В окружающей соединительной ткани множество расширенных кровеносных сосудов, значительный отек коллагена. В очаге поражения эластические и коллагеновые волокна полностью разрушены. Коллагенизированные пучки волокон толстым кольцом окружают очаг поражения, затрудняя проникновение инфекции из очага поражения в организм, поэтому выдавливание фурункула может привести к прорыву инфекции через защитное «кольцо».

Прогноз при одиночных фурункулах (кроме фурункулов лица) всегда хороший. При хроническом фурункулезе, особенно у пожилых людей, у истощенных и больных диабетом, осложненных фурункулах и сепсисе прогноз серьезный.

#### 8.1.5. Карбункул

Карбункул представляет собой разлитое гнойно-некротическое воспаление глубоких слоев дермы и гиподермы с вовлечением в процесс нескольких соседних волосяных фолликулов. При карбункуле гнойно-некротический инфильтрат занимает большую площадь и распространяется в более глубоких слоях дермы и гиподермы, чем при фурункуле.

Слово «карбункул» происходит от латинского слова *carbo* - уголь, так как образующиеся в процессе гнойно-некротического воспаления крупные участки некроза имеют темный цвет.

Излюбленная локализация - задняя поверхность шеи, спина, поясница.

Возбудитель - золотистый стафилококк, реже - другие виды стафилококка.

В патогенезе играют роль истощение (вследствие хронического недоедания или тяжелого общего заболевания), нарушение иммунитета и обмена веществ, особенно углеводного (сахарный диабет).

Клиника и течение. В начале развития карбункула в коже обнаруживается несколько отдельных плотных узелков, которые сливаются в один инфильтрат. Инфильтрат увеличивается, иногда достигая 10 см в диаметре. Его поверхность приобретает



полушаровидную форму, кожа становится напряженной, в центре инфильтрата синюшной, выражена местная болезненность. Это первая стадия развития инфильтрата, которая длится 8-12 дней. Затем в области инфильтрата формируются пустулы, крышки которых вскрываются. Образуется несколько отверстий, придающих карбункулу вид, напоминающий решето (рис. 26). Через эти отверстия выделяются гной и некротические массы зеленого цвета с примесью крови. Постепенно все большие участки центра карбункула подвергаются некрозу. Отторгшиеся массы образуют обширный дефект ткани - формируется глубокая язва, иногда доходящая до мышц. Вторая стадия - стадия нагноения и некроза - длится от 14 до 20 дней. Далее язва заполняется грануляционной тканью и образуется, как правило, грубый глубокий рубец, спаянный с подлежащими тканями. Крупные рубцы остаются и после оперативного вмешательства по поводу карбункула.

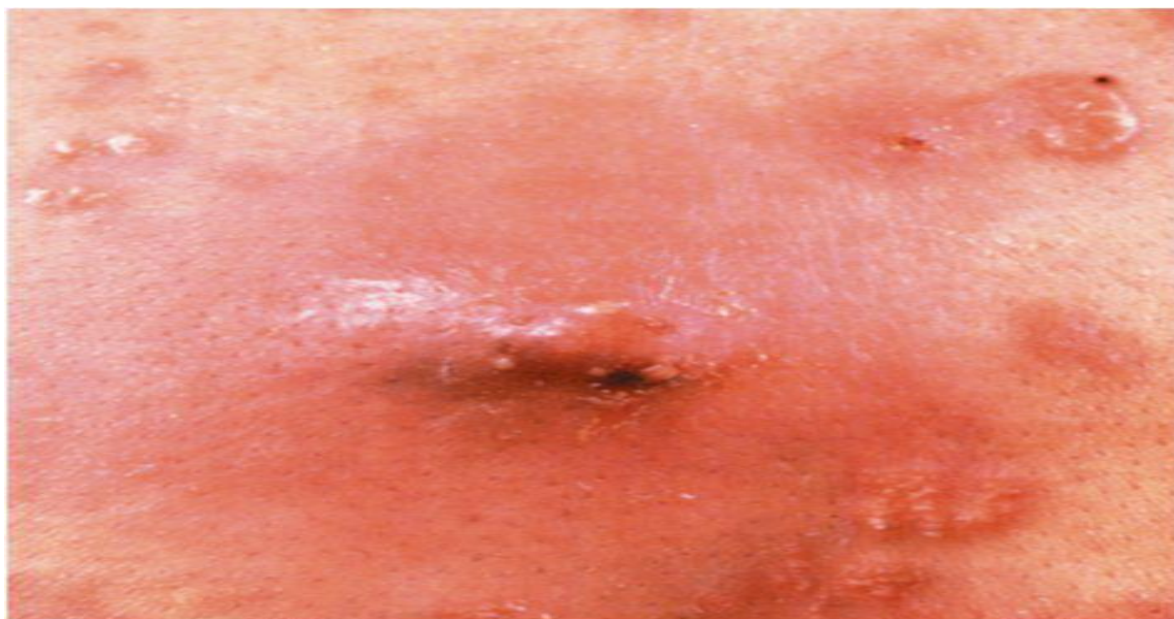

Рис. 26. Карбункул

Карбункулы обычно бывают одиночными. Их развитие сопровождается высокой температурой, мучительными рвущими, дергающими болями, ознобом, недомоганием. Злокачественное течение карбункула возможно в старческом возрасте, у истощенных больных тяжелым диабетом. В этих случаях появляются невралгические боли, бред или глубокая протрация, септическая лихорадка. Смерть может наступить от профузного кровотечения из крупного сосуда и от сепсиса. При локализации карбункула в области носа, верхней губы возможны тяжелые менингеальные осложнения.

Диагностика не представляет затруднений. Следует помнить о сибирязвенном карбункуле, при котором более резко выражен отек тканей; в области пустулы образуется черный струп, напоминающий уголь (anthrax), и обнаруживается специфический возбудитель - аэробная грамположительная сибирязвенная палочка. От фурункула карбункул легко отличить на основании описанной выше клинической картины.

#### 8.1.6. Гидраденит

Гидраденит - гнойное воспаление апокринных потовых желез в подмышечных впадинах (обычно одностороннее), паховых складках, реже - вокруг сосков, в области больших половых губ, мошонки и ануса.

Этиология. Возбудитель - преимущественно золотистый стафилококк, который через устье волосяного фолликула внедряется в выводной проток апокринных желез.

Патогенез. К заболеванию предрасполагают общее ослабление организма, повышенная потливость, щелочная реакция пота в области подмышек, паховых складок, ануса, особенно при несоблюдении правил гигиены, мацерации, микротравмы, порезы при бритье, расчески вследствие зудящих дерматозов (диабет, дисфункция половых желез). Апокринные потовые железы развиваются лишь в период полового созревания (у девочек раньше, чем у мальчиков). У женщин их больше, чем у мужчин. К старости функция этих желез угасает, поэтому у стариков гидраденит не встречается; у женщин он бывает чаще, чем у мужчин.

Одним из провоцирующих факторов является систематическое употребление перспирантов, закрывающих протоки потовых желез и тем самым создающих благоприятные условия для размножения оставшихся там анаэробов.

Клиника и течение. В начале заболевания при пальпации определяют одиночные небольшие плотные холмообразные узлы, располагающиеся в толще дермы или гиподерме. В этом периоде больные ощущают легкий зуд или небольшую болезненность. Узлы быстро увеличиваются, спаиваются с кожей, приобретают грушевидную форму и выбухают в виде сосков, напоминая «сучье вымя»; кожа становится сине-красной, появляется отек тканей, болезненность значительно усиливается. Нередко изолированные узлы сливаются, размягчаются, появляется флюктуация, после чего наступает их самопроизвольное вскрытие с выделением сметанообразного гноя с примесью крови. Некротический стержень не образуется. Иногда возникает разлитой плотный, доскообразный инфильтрат, напоминающий флегмону. В этом случае болезненность возникает не только при движении, но и в покое, делая больного нетрудоспособным. «Созревание» гидраденита сопровождается, как правило, общим недомоганием, умеренным повышением температуры, выраженной болезненностью. После вскрытия узлов уменьшаются чувство напряжения и боль, через несколько дней происходит рубцевание язв (процесс рассасывания инфильтрата более длительный). Однако рецидивы болезни нередки и придают процессу затяжное течение. Гидраденит подмышечных впадин чаще всего односторонний, но может быть и двусторонним. Гидраденит продолжается в среднем 10-15 дней, но чаще отмечается длительное рецидивирующее течение (особенно у тучных, страдающих гипергидрозом, диабетом и уделяющих недостаточное внимание гигиене кожи).

Диагностика не представляет затруднений из-за своеобразной локализации процесса и клинической картины. Отсутствие некротического стержня отличает гидраденит от фурункулов. Колликативный туберкулез имеет более длительное течение, начинается с поражения лимфатических узлов. При туберкулезе поражения безболезненны, возникают обширные язвенные поверхности, множество свищей, заживающих с образованием мостовидных рубцов.

## 9. СТРЕПТОКОККОВЫЕ ПИОДЕРМИТЫ (СТРЕПТОДЕРМИИ)

Стрептококки поражают преимущественно гладкую кожу, а не сально-волосяной аппарат и потовые железы, как стафилококки. Стрептодермии, как правило, бывают поверхностными. Первичный элемент - вялый пузырь (фликтена), имеющий прозрачный секрет и склонность к периферическому росту. Чаще болеют дети и женщины, имеющие более нежную кожу.

### 9.1.1. Стрептококковое импетиго

Это поверхностный нефолликулярный полостной элемент с вялой покрывкой и серозным содержимым (фликтена), расположенный на гиперемии-ванном отечном основании.

Этиология и патогенез. Возбудителем являются стрептококки, хотя в содержимом пузырьков обнаруживают стафилококки, но непостоянно и в меньшем количестве. Заразительность стрептококкового или обычного импетиго доказана многочисленными исследованиями.

Развитию заболевания способствуют нарушение целостности кожного покрова и слизистых оболочек вследствие расчесов при зудящих дерматозах (например, при чесотке, почесухе), а также мацерация эпидермиса, вызываемая выделениями, например, из носа при рините, из уха при отите и т.д. Имеют значение сопротивляемость организма и ее снижение при общем истощении, иммунодефиците, расстройствах желудочно-кишечного тракта, злоупотреблении алкоголем. К заболеванию предрасполагают себорейные явления, изменения рН кожи, водно-липидной мантии. Особенно часто импетиго бывает у детей при плохом уходе.

Клиника и течение. Заболевание начинается с маленького красного пятна, на поверхности которого через несколько часов образуется пузырек (фликтена) величиной от 1 до 2-3 мм. Иногда фликтена может образовываться на внешне не измененной коже. Очень быстро из напряженных пузырьки делаются дряблыми, их светлый секрет становится гнойным (мутнеет), иногда геморрагическим и засыхает в тонкую корку серого цвета, которая постепенно отпадает. Фликтены обычно изолированы друг от друга здоровой кожей, но могут увеличиваться путем периферического роста и сливаться, образуя кольцевидное (цирцинарное) импетиго. Средняя продолжительность заболевания 3-4 нед. После отделения корочки остается маленькое синевато-розовое пятно. Рубцы и атрофия кожи не возникают. Наиболее частая локализация процесса лицо, боковые поверхности туловища и конечностей. Заболевание может быстро распространиться среди детей (отсюда название «контагиозное импетиго»).

Клиническими разновидностями стрептококкового импетиго являются буллезное и щелевидное импетиго, стрептококковый хейлит, простой лишай, поверхностный панариций, интертригинозная стрептодермия, или стрептококковая опрелость, и послеэрозивный сифилоид, или сифилопо-добное папулезное импетиго.

### 9.1.2. Буллезное импетиго

Буллезное импетиго характеризуется высыпанием фликтен, размер которых может достигать 2-3 см и более в диаметре. Образовавшаяся после вскрытия пузыря эрозия постепенно увеличивается; вокруг сохраняются остатки покрывки пузыря. Наиболее частая локализация этой формы - тыл кистей, реже - стопы и голени.

### 9.1.3. Щелевидное импетиго

Щелевидное импетиго, или ангулярный стоматит (заеда), представляет собой быстро вскрывающуюся фликтену, расположенную в одном или обоих углах рта. Кроме того, могут быть поражены участки у крыльев носа и наружного края глазной щели. Сначала в углах рта возникают вялые пузырьки, которые, вскрываясь, обнажают неглубокие линейные трещины. Образующиеся медово-желтые корочки вследствие мацерации

отпадают. Заболевание сопровождается зудом, слюнотечением, болезненностью при приеме пищи. Длительное течение наблюдается при кариозных зубах, рините, конъюнктивите, при привычке облизывать углы рта (поэтому болезнь чаще наблюдается у детей), у пожилых людей, носящих зубные протезы, при недостатке в пище витаминов комплекса В.

Известна большая заразительность щелевидного импетиго, которое передается при поцелуях, через полотенца, посуду. Описаны групповые заболевания в семьях. Без лечения болезнь продолжается долго, так как больные все время поддерживают мацерацию, облизывая языком углы рта.

Дифференцировать заеду следует с поверхностным кандидозом углов рта, при котором мацерация выражена вплоть до отслоения рогового слоя (трещины). Во вторичном периоде сифилиса эрозивные папулы в углах рта имеют инфильтрированное основание и выявляются другие симптомы этого заболевания.

#### 9.1.4. Простой лишай

Простой лишай считают сухой разновидностью стрептококкового импетиго. Он возникает особенно часто у детей. Образуются круглые, овальные, четко отграниченные очаги беловатого или розового цвета, обильно покрытые мелкими чешуйками. Очаги особенно резко выделяются у лиц с пигментированной кожей. Под влиянием солнечных лучей заболевание может проходить, но пораженные места загорают слабее, что обуславливает пестроту кожного покрова. Локализация - кожа вокруг рта, щеки, область нижней челюсти, иногда кожа туловища и конечностей.

Обычно болезнь появляется весной или осенью. В детских коллективах возможна эпидемическая вспышка простого лишая. Субъективно иногда отмечают легкий зуд.

#### 9.1.5. Импетиго ногтевых валиков, или турниоль

Турниоль (*tourne* - округность) встречается в основном у взрослых. На руках вокруг ногтевых пластинок образуются фликтены сначала с серозным, а затем с мутно-гнойным секретом. Заболевание возникает при травмах пальцев, заусеницах, создающих условия для проникновения стрептококков. Пораженная фаланга отекает, болезненна.

После вскрытия фликтены образуется эрозия, подковообразно охватывающая ногтевой валик. Процесс может приводить к отторжению ногтевой пластинки. Иногда отмечаются лимфангит, озноб, недомогание, лихорадка.

#### 9.1.6. Интертригинозная стрептодермия, или стрептококковая опрелость

Заболевание возникает на соприкасающихся поверхностях кожных складок (под молочными железами у женщин, у тучных людей и у детей - в складках живота, за ушными раковинами, в пахово-бедренных, межъягодичной складках, подмышечных впадинах и др.). Первичный элемент - фликтена размером в 2-3 мм. Множественные фликтены сливаются, быстро вскрываются, образуя сплошные эрозированные мокнущие поверхности ярко-розового цвета, с фестончатыми границами и бордюром отслаивающегося эпидермиса по периферии. Рядом с основными очагами поражения видны отсеки в виде отдельно расположенных пустулезных элементов на разных стадиях развития. В глубине складок

нередко имеются болезненные трещины. Течение длительное и сопровождается выраженными субъективными нарушениями. При дрожжевых интритригинозных поражениях содержимое пузырей и образовавшиеся корки не имеют желтоватого оттенка; в обрывках эпидермиса по периферии основных очагов или в отсевах обнаруживают элементы дрожже-подобных грибов.

#### 9.1.7. Эктима обыкновенная

Эктима обыкновенная представляет собой глубокую нефолликулярную дермальную пустулу.

Этиология и патогенез. Возбудитель заболевания - стрептококки, хотя имеются данные об образовании стафилококковых эктим, а также смешанной стрептококково-стафилококковой инфекции. Заболеванью способствуют эрозии и расчесы (входные ворота инфекции), снижение общей сопротивляемости организма в связи с различными инфекционными заболеваниями, нарушения обмена веществ, хронический алкоголизм, местное нарушение лимфо- и кровообращения, гиповитаминозы. У детей способствующими факторами могут быть недоедание и дегидратация.

Вульгарная эктима у изнуренных, истощенных больных, в пожилом возрасте, у страдающих алкоголизмом, при тяжелой физической работе может вызвать глубокие прободающие язвы с кровотечением и даже некрозом тканей (*ecthyma terebrans*).

Клиника и течение. Заболевание начинается с небольшого пузырька или околофолликулярной пустулы с серозным или серозно-гнойным содержимым, быстро высыхающим в мягкую, золотисто-желтую выпуклую корочку. В большинстве случаев корочка состоит из нескольких слоев, после ее отпадения или удаления обнаруживается язва круглой или овальной формы с кровоточащим дном, покрытым грязно-серым налетом, с мягкими отечными застойно-гиперемированными краями. Через 2-3 нед язва медленно заживает поверхностным рубцом, вокруг которого располагается зона пигментации. Наиболее частая локализация - голени, но от 1-2 до нескольких десятков эктим могут быть на коже бедер, ягодиц, поясницы. Субъективные ощущения незначительны (умеренная болезненность изъязвлений).

Диагностика основывается на обнаружении пузырьков, пустул, слоистых корочек, изъязвлений, расположенных преимущественно на голених, и торпидном течении процесса. При импетиго отсутствуют изъязвления и рубцы. При фурункуле появляются некротический стержень, болезненность. У сифилитических эктим более плотный инфильтрат основания и краев язвы при положительных серологических реакциях крови. От колликативного туберкулеза вульгарная эктима отличается яркой окраской окружающей ее кожи, отечностью, отрицательными туберкулиновыми тестами.

## 10. СМЕШАННЫЕ СРЕПТО-СТАФИЛОКОККОВЫЕ ПИОДЕРМИТЫ

Эти пиодермиты вызывают совместно стафилококки и стрептококки. Различают поверхностную форму - вульгарное, или стрепто-стафило-кокковое, импетиго и атипичные разновидности глубоких пиодермитов: хроническую язвенно-вегетирующую пиодермию, шанкриформную пиодермию и пиогенную гранулему (ботриомиком).

#### 10.1.1. Вульгарное, или стрепто-стафилококковое импетиго

Патогенез. Заболеванию могут способствовать предшествующие или сопутствующие зудящие болезни кожи (чесотка, экзема, атопический дерматит), а также травмы кожи, загрязнения, мацерация кожи слюной и другими выделениями.

Клиника и течение. На покрасневшей, слегка отечной коже сначала быстро образуется стрептококковое импетиго - фликтена, содержимое которой вследствие присоединения стафилококков мутнеет, становится гнойным. Затем секрет сохнет, образуя толстую желто-медовую или желтовато-зеленую корку. Вульгарное импетиго чаще распространяется вокруг губ, глазных щелей, ноздрей (реже на коже туловища и конечностей) и поражает преимущественно детей, девушек и молодых женщин. Нередко отмечают увеличение регионарных лимфатических узлов.

Развитие отдельного элемента продолжается 8-15 дней, после чего на коже остается временная пигментация. Следует отметить склонность отдельных пустул к слиянию.

Диагностика основывается на клинической картине, локализации и течении процесса.

#### 10.1.2. Хроническая язвенная и язвенно-вегетирующая пиодермия

Этиология. Возбудителем чаще являются золотистый стафилококк и стрептококки. Могут быть их сочетания с протеем, кишечной и сине-гнойной палочкой и др.

Патогенез. Болезнь чаще возникает у пациентов с иммунодефицитными состояниями, особенно при дефиците Т-клеточного звена иммунитета и снижении фагоцитарной активности. Важную роль играет ослабление патогенных свойств возбудителя, что приводит к длительному хроническому течению болезни, отсутствию бурной реакции организма на внедрение пиококков. Заболеванию благоприятствуют нарушения функций внутренних органов (в том числе язвенный колит) и алкоголизм. Немаловажное значение имеют и нарушения кровоснабжения, травмы, переохлаждения, повышение проницаемости сосудов вследствие гиповитаминоза или перенесенных инфекций.

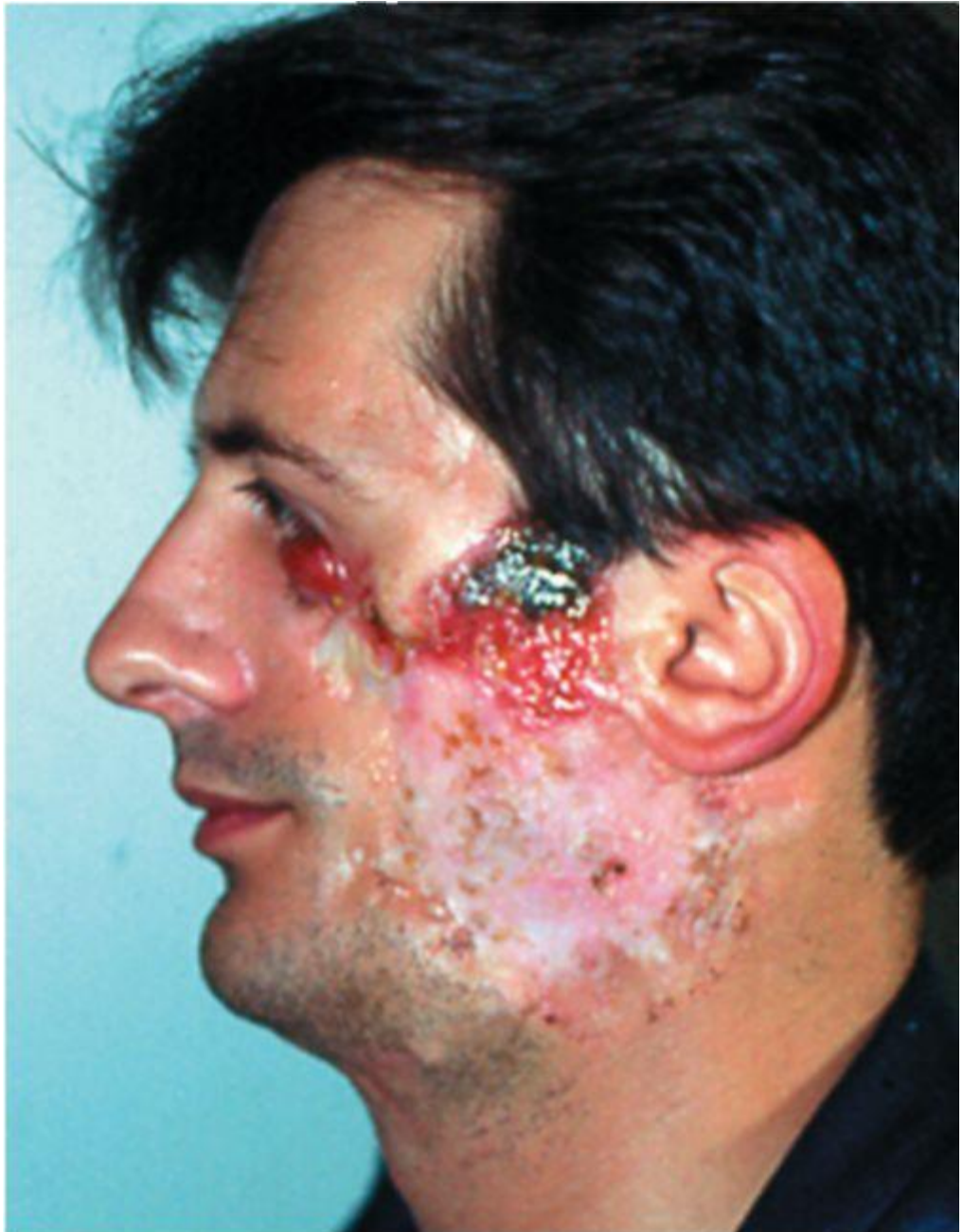

Рис. 27. Язвенно-вегетирующая пиодермия

Клиника и течение. Хронические пиодермиты локализуются большей частью на коже нижних конечностей, реже на тыле кистей. Болеют преимущественно мужчины в возрасте 40-60 лет.

Заболевание начинается с возникновения стрептококковой эктимы, фурункула или своеобразного глубокого инфильтрата, который быстро подвергается некрозу с образованием язвы. Язва имеет значительные размеры, округлые, овальные или фестончатые очертания, уплотненные инфильтрированные подрытые края, неровное рыхлое дно с вялыми серыми грануляциями и значительным количеством гнойного или серозно-гнойного содержимого. По периферии основного очага могут образоваться глубокие пустулы (рис. 27). В глубине инфильтратов обнаруживают глубокие, сообщающиеся друг с другом гнойные полости. Под коркой язвенный процесс расширяется по периферии и принимает различные очертания и формы: то в виде кругов, колец, то в

виде гирлянд с фестончатыми краями. По краям основных очагов постоянно формируются новые фликтены или пустулы, подвергающиеся гнойно-язвенному расплавлению. В процесс могут быть вовлечены одновременно эпидермис, дерма, гиподерма, мышцы, а в некоторых случаях кости; обычно он заканчивается образованием рубцов. Болезнь сопровождается бессонницей, слабостью, малокровием, болями (как правило, нерезкими), если принимает хроническое течение, то затягивается на многие месяцы и годы.

На поверхности изъязвлений или по периферии язвенного поражения могут развиваться бородавчатые разрастания ткани - вегетации, иногда покрывающие постепенно всю поверхность поражения (хроническая язвенно-вегетирующая пиодермия). Нередко образуются единичные или множественные фистулезные ходы, из которых постоянно выделяется гнойный секрет, часто с примесью крови. Иногда центральная часть язвенной поверхности заживает, но процесс продолжает распространяться по периферии. В этом случае говорят о серпигиозной форме хронической пиодермии.

Диагностика затруднена. Кроме клинической картины и течения заболевания, приходится учитывать анамнез, результаты и гистологического и бактериологического исследования, биологических проб. Дифференциальную диагностику проводят с бородавчатым, язвенным и язвенно-вегетирующими поражениями при туберкулезе, третичным сифилисом, глубокими микозами (актиномикоз, споротрихоз, глубокие бластоми-козы), лейшманиозом.

Бугорково-язвенный сифилид проявляется множеством мелких бугорков, подвергающихся распаду с образованием изъязвлений, дно которых гладкое, с незначительным отделяемым. Бугорки возникают толчкообразно, находятся на разных стадиях развития, поэтому после них остаются мозаичные рубцы. Диагностику способствуют другие симптомы третичного сифилиса и данные серологического обследования. При бородавчатом туберкулезе образуются бугорки с не островоспалительной реакцией, характерными для туберкулеза кожи феноменами, а в язвенно-вегетирующей стадии отмечается скудное серозное отделяемое, по периферии нет пиогенных отсеков. Кроме того, бородавчатые разрастания гиперкератозные с меньшей склонностью к распаду. Язвы, образующиеся при вскрытии скрофулодермы, имеют мягкие лоскутообразные края, неровное дно с бледными грануляциями и небольшим количеством серозного отделяемого. Свищевые или фистулезные ходы затрудняют дифференциальную диагностику. На месте бывшей скрофулодермы остаются мостикообразные, сосочковидные, бородавчатые рубцы. Бородавчатый туберкулез кожи и скрофулодерма могут сопровождаться положительными туберкулиновыми реакциями. Актиномикоз кожи отличается от хронической язвенно-вегетирующей пиодермии деревянистой плотностью инфильтрата и друзами гриба в отделяемом. Споротрихоз и глубокий бластомикоз дифференцируют на основании результатов микологического исследования, включая культуральное исследование отделяемого язв и биопсийного материала.

Из разновидностей атипических пиодермитов в клинике чаще наблюдаются шанкриформная пиодермия и хроническая пиогенная гранулема (ботриомикома).

### 10.1.3. Шанкриформная пиодермия

Этиология. Заболевание чаще вызывает золотистый стафилококк, реже - стрептококк, поэтому его относят к смешанным пиодермитам.



Патогенез. Заболеванию благоприятствуют нечистоплотность, узость препуциального кольца, фимоз, при котором смегма, скапливаясь, раздражает кожу головки члена и крайнюю плоть, вызывает нагноение и способствует образованию эрозий и язв.

Клиника и течение. Появляется эрозивное, а чаще язвенное поражение правильно округлых или овальных очертаний с плотными, валико-образно приподнятыми краями и инфильтрированным дном красного цвета, иногда покрытым гнойным отделяемым или гангренозным распадом. Язвы обычно одиночные, редко множественные, располагаются, как правило, на половых органах, но могут локализоваться и на лице, губах, веках, языке. Сходство с сифилитическим твердым шанкром усугубляется более или менее выраженным уплотнением в основании язвы, малой болезненностью язвы, увеличением регионарных лимфатических узлов. Шанкриформная пиодермия может затягиваться до 2-3 мес и заканчиваться образованием рубца. Некоторые авторы не рассматривают шанкриформную пиодермию как отдельную нозологическую форму, а считают ее вульгарной эктимой, локализованной на половых органах.

Дифференциальная диагностика с твердым шанкром может представлять большие трудности, так как отсутствие в сыворотке бледных трепонем не исключает твердого шанкра. Диагностике способствуют анамнез и результаты серологических реакций. Кроме того, следует помнить, что плотный инфильтрат в основании твердого шанкра не выходит за границы эрозии или язвы, а при шанкриформной пиодермии инфильтрат в дне язвы выходит за ее пределы.

Иногда окончательный диагноз можно установить только после длительного наблюдения за больным и серологических исследований. С этой целью проводят неоднократные исследования отделяемого язвы на бледную трепонему и серологические исследования крови (РПГА, РИФ).

#### 10.1.4. Пиогенная гранулема

Пиогенная гранулема, или ботриомикома, условно включена в группу пиодермий, так как в ее возникновении установлено участие сочетания стафилококка и вируса. Пиогенная гранулема часто возникает на месте травмы. Клинически представляет собой быстро растущее опухолевидное образование насыщенно-красного цвета с большим количеством поверхностно расположенных сосудов, что сближает ее с гемангиомами. Размеры пиогенной гранулемы варьируют от 1-2 мм до 2-3 см. Поверхность неровная, часто дольчатая или сосочковидная. Ботриомикома располагается на коже лица, красной кайме губ, слизистой оболочке рта.

#### 10.1.5. Лечение пиодермий

Гнойничковые болезни кожи развиваются на фоне иммунной недостаточности, нарушения обменных процессов (расстройства углеводного, белкового, жирового, витаминного обмена), астенизации, сопутствующих хронических заболеваний. К экзогенным причинным воздействиям относятся температурные влияния (охлаждение и перегревание), микротравмы (ссадины, царапины, трещины), а также загрязнение кожи, особенно устьев волосяных фолликулов. В связи с этим существенное значение при назначении терапии имеет тщательное клиническое и лабораторное обследование больных. Лечение пиодермий заключается в применении этиотропных и патогенетических средств в соответствии с индивидуальной реактивностью и переносимостью, а также с чувствительностью микрофлоры при учете глубины и распространенности процесса.

Общее лечение. В лечении распространенных поверхностных и глубоких форм пиодермитов основными этиотропными средствами являются антибиотики. Широко применяют пенициллин и его полусинтетические аналоги: ампициллин, оксациллин, метициллин. Детям препараты назначают парентерально 2-3 раза в день, в дозе из расчета 20 000-30 000 ЕД/(кг-сут). Взрослым бензилпенициллина калиевую или натриевую соль вводят внутримышечно по 250 000-500 000 ЕД 4-5 раз в сутки.

Метациклина натриевую соль назначают внутримышечно по 0,5-1,0 каждые 6 ч в течение 10-15 дней.

Оксацилина натриевая соль малотоксична, сохраняет активность в кислой среде желудка, хорошо всасывается из желудочно-кишечного тракта, поэтому применяется не только внутримышечно, но и внутрь. Детям этот препарат назначают за 1 ч до еды или через 2-3 ч после еды, в возрасте до 5 лет по 0,25-0,5 г 4-6 раз в сутки; новорожденным и недоношенным детям препарат вводят внутримышечно из расчета 20-80 мг/кг, а детям от 3 мес до 2 лет по 1,02 г/кг в течение 5-6 дней. Взрослым оксациллина натриевую соль назначают по 0,5-1,0 г также 4-5 раз в сутки. Курс лечения 6-10 дней.

Ампициллина натриевую соль и ампициллина тригидрат выпускают в таблетках для приема внутрь, их назначают по 0,25 г 4-6 раз в сутки. Для внутримышечного введения выпускается только ампициллина натриевая соль по 0,25 или 0,5 г в ампулах в комплекте с 2,0 мл воды для инъекцией. Суточная доза ампициллина для детей 100-200 мг/кг в 4-6 приемов.

Ампиокс натрия - комбинацию ампициллина и оксациллина - вводят внутримышечно детям из расчета от 10 до 50 мг/кг, взрослым - по 2,0-3,0 г/сут, разделив суточную дозу на 3-4 инъекции.

Антибиотики тетрациклиновой группы детям назначают только после 8 лет. К недостаткам тетрациклина следует отнести возможность образования нерастворимых комплексов с ионами кальция и магния. Во время его приема не следует употреблять молочные продукты. Тетрациклин выпускается в таблетках по 0,1 г, которые следует принимать внутрь во время или сразу после еды 4-5 раз в день в течение 5-7 дней. Более удобны в применении доксициклин и моноциклин, которые можно назначать 1-2 раза в сутки.

Тетрациклины повышают чувствительность кожи и ультрафиолетовым лучам, поэтому в летнее время их следует применять с осторожностью, особенно в южных климатических зонах.

Антибиотики из группы макролидов (наиболее часто эритромицин и олеандомицин) широко используют в дерматологии как у взрослых, так и у детей. Эритромицин можно назначать беременным и новорожденным, поэтому его считают антибиотиком резерва.

Эритромицин назначают детям внутрь после еды, так как под действием соляной кислоты в желудке происходит его инактивация. Дозы для детей - 0,05-0,1 г 4 раза в сутки, для взрослых - 0,25-0,5 г 4-6 раз в сутки в сутки через 1 ч после еды.

Сумамед (азитромицин) - антибиотик широкого спектра действия, представитель макролидных антибиотиков-азаминов. Взрослым назначают по 500 мг (1 таблетка) в 1-й день, по 250 мг со 2-го по 5-й день или 500 мг/сут (до 1,5 г). Детям назначают в соответствии с массой тела.

Олеандомицина фосфат по спектру действия и фармакокинетике сходен с эритромицином, но уступает ему в активности. Препарат выпускается в таблетках по 0,25 г. Его назначают внутрь 4-6 раз в день после еды в течение 5-10 дней. Препарат в ампулах вводят внутримышечно и внутривенно по 1,0-2,0 г 3-4 раза в день.

Аминогликозиды обладают широким спектром действия, но значительную их часть (неомицин, канамицин, гентамицин) редко применяют в дерматологии из-за ототоксических и нефротоксических свойств.

Фузидин-натрий высокоактивен в отношении стафилококков, стрептококков, менингококков и других грамположительных и грамотрицательных кокков. Назначают внутрь по 0,25 г 4 раза в сутки. Детям до 1 года назначают 60-80 мг/(кг•сут), после 1 года до 5 лет - 40-60 мг/(кг•сут) и старше 5 лет - 20-30 мг/(кг•сут). Суточную дозу делят на 2-3 приема. Препарат рекомендуют принимать после еды, запивая 10% сахарным сиропом. Курс лечения 5-7 дней. Несмотря на множество выпускаемых антибактериальных антибиотиков, устойчивость микрофлоры возрастает. Высокоэффективны цефалоспорины (клафоран, цефобид, цефалексин и др.), хинолоны (таривид, ципробай) и др. Их можно назначать 1-2 раза в сутки.

Цефалоспориновый антибиотик второй генерации зиннат применяется при различных формах пиодермии в дозе 250 мг 2 раза в сутки в течение 7 дней.

Получение антибиотикограммы с определением чувствительности микрофлоры повышает эффективность антибиотикотерапии. Для предотвращения возможных аллергических осложнений проверяют переносимость с применением кожных, конъюнктивальных, оральных тестов или тестов *in vitro*.

Осложнения антибиотикотерапии многообразны. Наиболее частыми и тяжелыми с последующим длительным хроническим течением являются дерматиты, экзема, токсикодермии. Возможно также токсическое действие на вестибулярный аппарат, слуховой нерв, тройничный нерв, печень, почки, кишечник. Во всех случаях осложнений антибиотикотерапию следует немедленно отменить. Общими противопоказаниями к назначению любого антибиотика являются нечувствительность к нему микробной флоры и индивидуальная непереносимость с повышенной чувствительностью макроорганизма.

Сульфаниламидные препараты для лечения пиодермитов применяют реже как из-за менее выраженной эффективности, так и вследствие частых аллергических осложнений. Чаще других в настоящее время используют пролонгированные сульфаниламидные средства: бактрим (бисептол, септрин), сульфадиметоксин (мадрибон), сульфален (келфин), сульфатон.

Сульфаниламидные средства обычно показаны при неэффективности антибиотиков широкого спектра действия или тогда, когда их применение невозможно из-за непереносимости.

В арсенал антибактериальных средств входят также нитрофураны (фурадонин, фуразолин, фуразолидон и фурагин). Нитрофураны - синтетические препараты, подавляющие грамположительные и грамотрицательные микроорганизмы. Препараты хорошо переносятся, активизируют фагоцитоз и другие иммунные свойства организма.

Нитрофураны назначают по 0,05-0,1 г 3-4 раза в день после еды в течение 5-7 дней. Все препараты нитрофуранов используют для лечения пиодермитов, устойчивых к антибиотикам и сульфаниламидным препаратам.

Как правило, пиодермиты формируются у больных с явлениями вторичной иммунной недостаточности. Особенно выражены состояния

дисбаланса субпопуляций Т-лимфоцитов, изменение активности неспецифических факторов защиты организма. В связи с этим в лечении больных пиодермитами часто включают специфическую и неспецифическую иммунотерапию, способствующую стимуляции иммунитета.

В комплексе терапевтических воздействий у больных гнойничковыми заболеваниями кожи значительное место занимают препараты специфического иммуномодулирующего действия. К ним относятся стафилококковый анатоксин, нативный и адсорбированный стафилококковый бактериофаг, стафилококковый антифагин, антистафилококковый гамма-глобулин, стрептококковая вакцина, стрептококковый бактериофаг, аутовакцина, антистафилококковая плазма.

Стафилококковый анатоксин нативный вводят в возрастающих дозах от 0,1 до 2,0 мл взрослым и от 0,1 до 1,0 мл детям в возрасте 1-2 лет под кожу нижнего угла лопатка с интервалом 3-5 дней. Очередную дозу вводят после полного угасания реакции на предыдущее введение. Стафилококковый анатоксин очищенный адсорбированный вводят подкожно в дозе 0,2-0,5 мл с интервалом 30-54 дней, всего 3 инъекции.

Стафилококковый бактериофаг вводят внутрикожно, подкожно или внутримышечно в дозе 0,1-2,0 мл через 1-3 дня в зависимости от реакции на предыдущую инъекцию.

Стафилококковый антифагин вводят подкожно в дозе от 0,2 до 1,0 мл также через 1-3 дня после исчезновения реакции на предыдущую инъекцию. При упорных рецидивирующих формах гнойничковых болезней кожи антифагин комбинируют с нативным стафилококковым анатоксином.

Бактериофаг стрептококковый жидкий вводят подкожно или внутримышечно в дозах 0,5; 1,0; 1,5 и 2,0 мл через 3-4 дня. Каждую инъекцию делают не ранее угасания местной реакции.

Вакцина стафилококковая применяется для лечения гнойничковых процессов только у взрослых. Вакцину можно вводить подкожно, внутримышечно или внутривенно, начиная с дозы 0,05-0,1 мл и постепенно увеличивая дозу при каждой инъекции на 0,1-0,2 мл до 2,0 мл. Курс лечения 10-12 инъекций.

Вакцину стрептококковую и аутовакцину вводят внутрикожно или подкожно, начиная с дозы 100-200 млн микробных тел (0,1-0,2 мл) и до 2 млрд микробных тел (2,0 мл), с учетом переносимости и местной реакции. У больных с экзематизацией, вторичными аллергическими высыпаниями (пиоаллергидов) вакцины (стрепто- и стафилококковые), а также аутовакцину разводят стерильным изотоническим раствором хлорида натрия в 10-100 раз непосредственно перед употреблением.

Антистафилококковый гамма-глобулин вводят внутримышечно по 120 МЕ 1 раз в 3-5 дней, на курс 3-5 инъекций.

Плазму гипериммунную антистафилококковую (однотипную) вводят внутривенно капельно из расчета 4-5 мл/кг. Детям дозу плазмы определяют из расчета 10-12 мл/кг. Курс лечения состоит из 3-6 вливаний с 3-5-дневными интервалами.

При торпидном, рецидивирующем течении пиодермитов наряду с антибактериальной терапией широко используют иммуномодуляторы типа метилурацила, пентоксила, нуклеината натрия, декариса, спленина, тималина, Т-активина.

Гормональные препараты вилочковой железы - тималин, тактивин - используют при лечении пиодермитов. У детей в основном применяют ти-малин внутримышечно ежедневно в течение 3-10 дней; суточные дозы детям до 1 года - 1 мг; от 1 до 3 лет - 1-2 мг; от 4 до 6 лет - 2-3 мг; от 7 до 14 лет - 3-5 мг. При необходимости повторный курс проводят через 1-6 мес. Т-активин вводят взрослым подкожно. Доза зависит от тяжести процесса и иммунной реактивности. Тяжелобольным Т-активин назначают из расчета 1-2 мкг/кг 1 раз в сутки через день, всего 3-4 инъекций. При положительной динамике кожного процесса и количества Т- и В-лимфоцитов препарат вводят по 1 мл (100 мкг) 1 раз в неделю, всего до 10 инъекций. Больным с доброкачественным течением хронической рецидивирующей пиодермии Т-активин вводят по 1,0 мл (100 мкг) через день, всего 3-4 инъекций, а затем по 1,0 мл 1 раз в неделю. На курс до 15 инъекций.

При распространенных пиодермитах или хронической рецидивирующей форме болезни наряду с антибактериальной, специфической и неспецифической иммунотерапией применяют общеукрепляющее лечение: аутогемотерапию, гемотрансфузии, пиротерапию, введение нативной плазмы, витаминотерапию, ферментотерапию и физиотерапевтические методы.

В комплексном лечении больных гнойничковыми заболеваниями оправдали себя многие формы физиотерапии. К ним относятся ультрафиолетовые лучи, гелиотерапия, УВЧ, ультразвук, электрофорез, фоно-форез, лазеротерапия.

Хирургическое лечение - вскрытие абсцедирующих фурункулов, гидраденита - рекомендуется только в стадии флюктуации. У больных с пиогенной гранулемой (ботриомиком), с хроническими вегетирующими формами патологическую ткань удаляют хирургически либо путем электрокоагуляции, аппликациями жидкого азота, прижиганием лучом аргонового лазера.

При лечении больных тяжелой и глубокой хронической пиодермией можно применять кортикостероиды в дозах, эквивалентных 2-40 мг преднизолона, а также цитостатики или их сочетание с кортикостероидами. Эти препараты подавляют аутоиммунные процессы, оказывают противоаллергическое, противовоспалительное и антипролиферативное действие.

Наружное лечение. Наружные средства назначают с учетом остроты, глубины, локализации, распространенности процесса и переносимости препаратов.

Поверхностные пиодермиты легко поддаются наружному лечению и не требуют общего лечения. При остеофолликулитах, фолликулитах и различных формах импетиго применяют 1-2% спиртовые растворы анилиновых красителей, фукоцин, 5% левомицетиновый спирт или 3% борный спирт с последующим смазыванием мазями, содержащими антибиотики (эритромициновая, линкомициновая, гелиомициновая и др.). Возможно применение 5-10% левомицетинового линимента. При единичном фурункуле используют ихтиол. После вскрытия рекомендуются гипертонический раствор или мази с

адсорбирующим действием - лево-син, левомеколь, диоксиколь. Однако при одиночном фурункуле в области верхней половины лица требуется общая системная терапия в связи с возможным метастазированием инфекции.

Пузыри и пустулы вскрывают с последующей обработкой 2% раствором бриллиантового зеленого, фукорцином с фуксином или без него (на открытых участках кожи). При локализации процесса в складках применяют водные растворы этих препаратов, а также 1-2% раствор перманганата калия, 1-2% раствор резорцина, 1-4% растворы хлорофиллипта или микроцида. После туширования очагов антисептическими средствами накладывают дезинфицирующие пасты (паста Лассара, цинко-нафталиновая, резорциновисмутная и др.), а также противомикробные мазевые средства.

#### 10.1.6. Профилактика пиодермий

Профилактика стафилококковых заболеваний кожи особенно важна на производствах, где условия труда способствуют возникновению пиодермий.

В первую очередь это соответствующие санитарно-гигиенические условия на производстве и быту. Физкультура, спорт, закаливание, рациональное питание повышают общую сопротивляемость организма. В профилактике пиодермитов значительное место занимают ежегодная диспансеризация, оздоровительные мероприятия, профилактические осмотры с учетом специфики производства, реабилитация больных, про-тиворецидивное лечение с учетом сопутствующих заболеваний и общего состояния.

Весьма эффективными средствами для санации кожи в условиях производства являются пленкообразующие аэрозоли. Содержимое флакона распыляется в течение нескольких секунд с паузами для подсыхания пленки. Для этих целей применяют дифузоль (содержит фурациллин), оксиклозоль (содержит окситетрациклин), левовинизоль (содержит левомецетин), цитраль, диоксипласт (содержит диоксидин), неотизоль (содержит неомицин-сульфат). Выраженное бактерицидное действие оказывают антисептические мази: левомеколь, левосин, альгипор - лио-филизированный гель с фурацилином, гель префузин. Для санации кожи можно применять активные моющие средства: дегмицид, мирамистин, цетилпиридиний-хлорид, роккал, церигел, хлоргексидинобиглюконат (гибитан), на основе которого готовится мазь сибикорт.

Своевременное и достаточно полное удаление с кожного покрова производственных загрязнений препятствует инфицированию патогенными микроорганизмами. Из числа предложенных синтетических детергентов оптимальными свойствами обладают моноэфиры сульфо-янтарной кислоты ДНС-АК с хорошим моющим действием и рН, близким к рН поверхности кожи. Выраженное бактерицидное действие оказывает моющая паста «Вега» на основе катамина АБ. Для ухода за кожей используются кремы эмульсионного типа с различными биогенными стимуляторами, витаминами, растительными гормонами, спиртовыми настоями растений.

Для предотвращения аутоинокуляции умывать и мыть детей, имеющих на коже гнойничковые заболевания, не рекомендуется, взрослые не должны принимать душ и ванну. Детям грудного возраста можно делать ванночки со слабым раствором калия перманганата (бледно-розового цвета), раствором череды или ромашки, этакридина лактата 1:1000. Необходимо ограничить употребление шоколада, меда и других сладостей. Следует лечить чесотку, экзему, отиты, ринит, конъюнктивиты, провести санацию очагов хронической инфекции (хронический тонзиллит, кариес зубов, холецистит, хронические заболевания половых органов и др.).

## 11. БОЛЕЗНИ САЛЬНЫХ ЖЕЛЕЗ

Сальные железы вовлекаются в процесс при очень распространенных кожных заболеваниях - угревой болезни (акне) и себорее.

Сальные железы развиваются из эпителия волосяных фолликулов и в большинстве случаев открываются в волосяные сумки. Железы красной каймы губ, наружных половых органов и мейбомиевых желез век утратили связь с волосяными сумками и открываются непосредственно наружу. Секрет сальных желез представляет собой смесь эпидермальных липидов, продуцируемых клетками шиповатого слоя, и липидов, синтезируемых в самих сальных железах. Кожное сало, покрывающее всю поверхность кожи («липидная мантия»), делает кожу эластичной и активно участвует в ее защите от внешних раздражителей, в том числе от микроорганизмов, грибов и вирусов. Сальные железы расположены повсюду на коже, за исключением ладоней и подошв. Максимальная плотность желез, достигающая 400-900 на 1 см<sup>2</sup>, на лице (нос, носо-губный треугольник, лоб), на волосистой части головы, на спине между лопатками, на верхней части груди. Эти места получили наименование себорейных (от лат. *sebum* - сало и греческого *ρησ* - теку).

### 11.1. Акне

Акне - мультифакториальное заболевание, в патогенезе которого важную роль играют нарушение продукции и состава кожного сала, присутствие в сальных железах и их протоках *Propionibacterium acnes*, изменение гормонального статуса и кератинизации фолликулярного канала, а также наследственные факторы. Сальные железы являются мишенью для дигидротес-тостерона, что делает продукцию кожного сала андрогенозависимой. Половые стероидные гормоны через специфические андрогенные рецепторы влияют на митотическую активность клеток эпидермиса, рост волос и секрецию кожного сала. У девушек патогенетическую роль играют тестостерон овариального происхождения и прогестерон, обладающий андрогенной и антиэстрогенной активностью. Это объясняет повышение салоотделения и усиление проявлений акне перед менструацией. Стафилококки, коринебактерии, пропионибактерии вызывают воспаление протока сальной железы. Однако тяжесть воспаления зависит не только от абсолютного количества микроорганизмов, участвующих в воспалительном процессе, но и от индивидуальной повышенной чувствительности макроорганизма к микрофлоре.

Нарушение ороговения в фолликуле ведет к расширению его выводного протока и образованию открытого (черного) комедона. Закупорка выводного протока сальной железы собственным секретом и ороговевшим эпителием - закрытого (белого) комедона способствует размножению *Propionibacterium acnes*, являющегося анаэробом. Липаза *P. acnes* подвергает триглицериды кожного сала гидролизу, в результате чего образуются свободные жирные кислоты, усиливающие воспаление.

Акне могут вызываться эндогенными, а также экзогенными причинами. К ним относят: механические, лекарственные, косметические, тропические и другие варианты акне.

К акнеiformным дерматозам относят розовые угри, демодекоз, пери-оральный дерматит, келоидные угри.

Американская академия дерматологии в 1990 г. предложила критерии классификации акне.

*Типы акне:*

- невоспалительные акне: открытые или закрытые комедоны;
- воспалительные акне: папулы, пустулы, узлы, кисты;
- папулы: воспалительные элементы диаметром менее 5 мм;
- пустулы: воспалительные элементы диаметром менее 5 мм с видимым гнойным стержнем;
- узлы: воспалительные элементы диаметром более 5 мм. *По тяжести течения:*
- легкая форма: от единичных до нескольких папул или пустул с комедонами, но без узлов;
- умеренная форма: от нескольких до множественных папул или пустул с единичными или несколькими узлами;
- тяжелая форма: многочисленные папулы, пустулы, узлы с гнойными или серозно-геморрагическими выделениями, ходы;
- очень тяжелая форма: конглобатные, фульминантные, инверсные акне.

Клиническая картина. Начальными проявлениями угревой болезни становятся комедоны, возникающие в результате закупорки выводных протоков сальных желез. Дальнейшее развитие воспалительного процесса ведет к образованию папулезных, пустулезных или папуло-пустулезных элементов (рис. 28). На этой стадии воспалительных изменений, когда структуры дермы остаются неповрежденными, возможно разрешение элементов без образования рубца. При слиянии и распространении вглубь очаги могут уплотняться, инфильтрироваться или абсцедировать, оставляя после себя депигментированные рубцы, придающие коже изрытый, пестрый рельеф.

Помимо обыкновенных, встречаются шаровидные угри (*acne conglobata*). Они имеют большие размеры, выраженный инфильтрат, расположенный в глубоких слоях дермы и в подкожной жировой клетчатке. Нередко такие угри сливаются между собой, как бы нагромождаясь один на другой, образуют обширные инфильтраты с неровной бугристой поверхностью - конглобатные угри (рис. 29). В центре некоторых угрей может формироваться абсцесс (абсцедирующие угри). На месте таких угрей остаются рубцы, иногда обезображивающие лицо. Конглобатные угри - тяжелое заболевание, они могут локализоваться не только на себорейных участках, но и на коже спины, живота и даже конечностей.

Молниеносные угри (*acne fulminans*) - редкая и тяжелая форма заболевания, возникающая преимущественно у мальчиков-подростков. Внезапно на коже туловища (но не на лице!) появляются пустулезные и быстро изъязвляющиеся папулезные элементы, напоминающие язвенно-некротическую пиодермию. Кожные проявления сопровождаются общими явлениями: повышением температуры до 38 °С и выше, болями в мышцах и суставах, потерей аппетита.

Инверсные угри связаны с поражением апокринных потовых желез, расположенных в подмышечных областях и промежности. Заболевание провоцируют трение тесной одеждой и применение ан-типерспирантов, запирающих выводные протоки потовых желез и волосяных фолликулов с содержащимися там анаэробами. Образуются бугристые и



болезненные инфильтраты, вскрывающиеся с выделением гноя и формированием фистулезных ходов.

Лечение. Легкая угревая болезнь обычно может быть купирована наружными средствами.

Ранее популярные спиртовые растворы с салициловой кислотой и резорцином уступили место современным средствам. Лосьон зинерит (эритромицин-цинковый комплекс) сочетает противомикробное, противовоспалительное и комедонолитическое действие, при этом цинк уменьшает выработку секрета сальных желез. Перекись бензоила (5-10%) выделяет кислород и оказывает бактерицидное действие в отношении *P. acnes*. Азелаиновая кислота (скинорен) обладает комплексным действием: уменьшает воспаление в сальной железе, угнетает в ней размножение микроорганизмов и тормозит гиперкератизацию стенки волосяного фолликула.

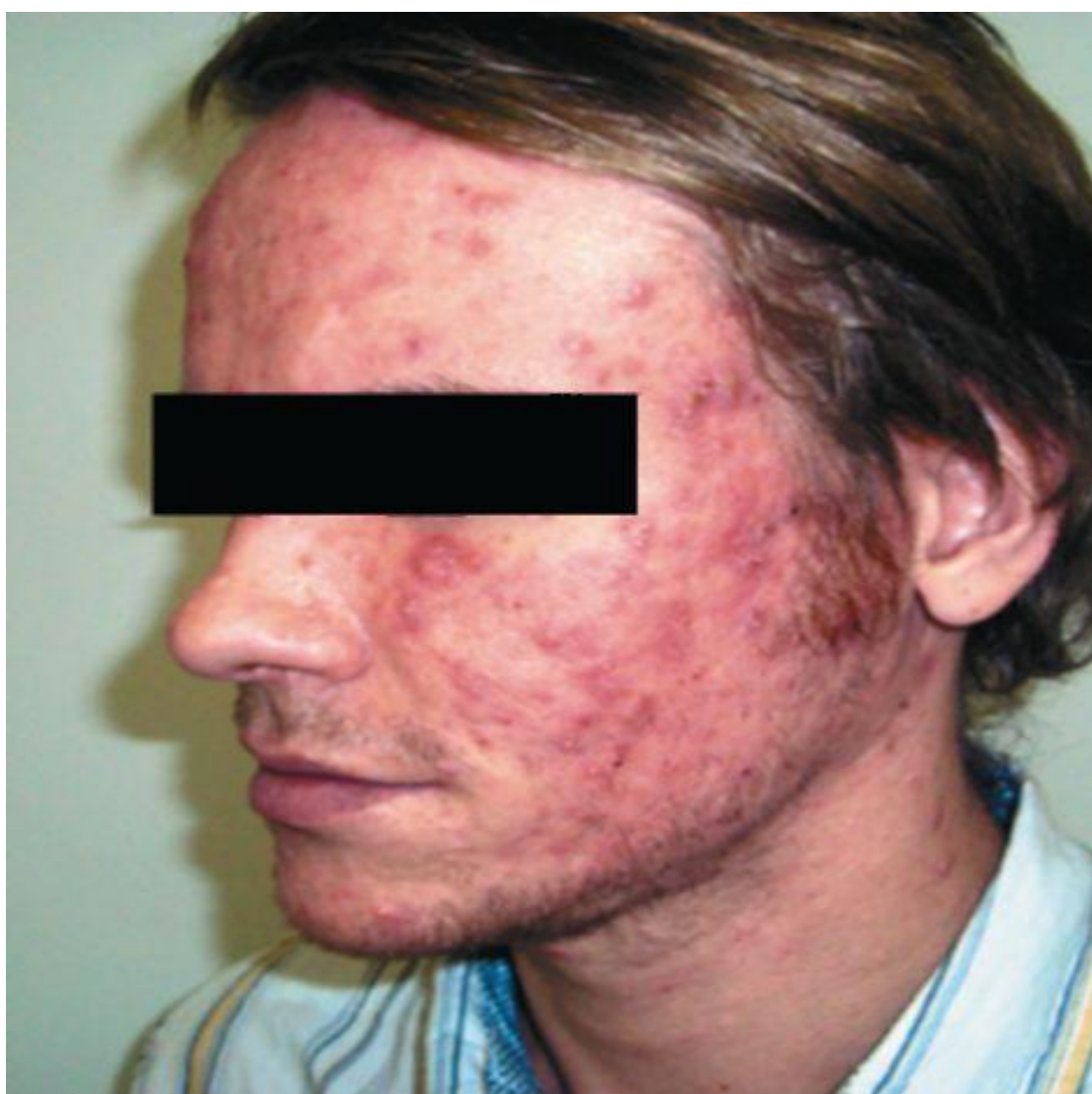

Рис. 28. Вульгарные угри (папуло-пустулезная форма)

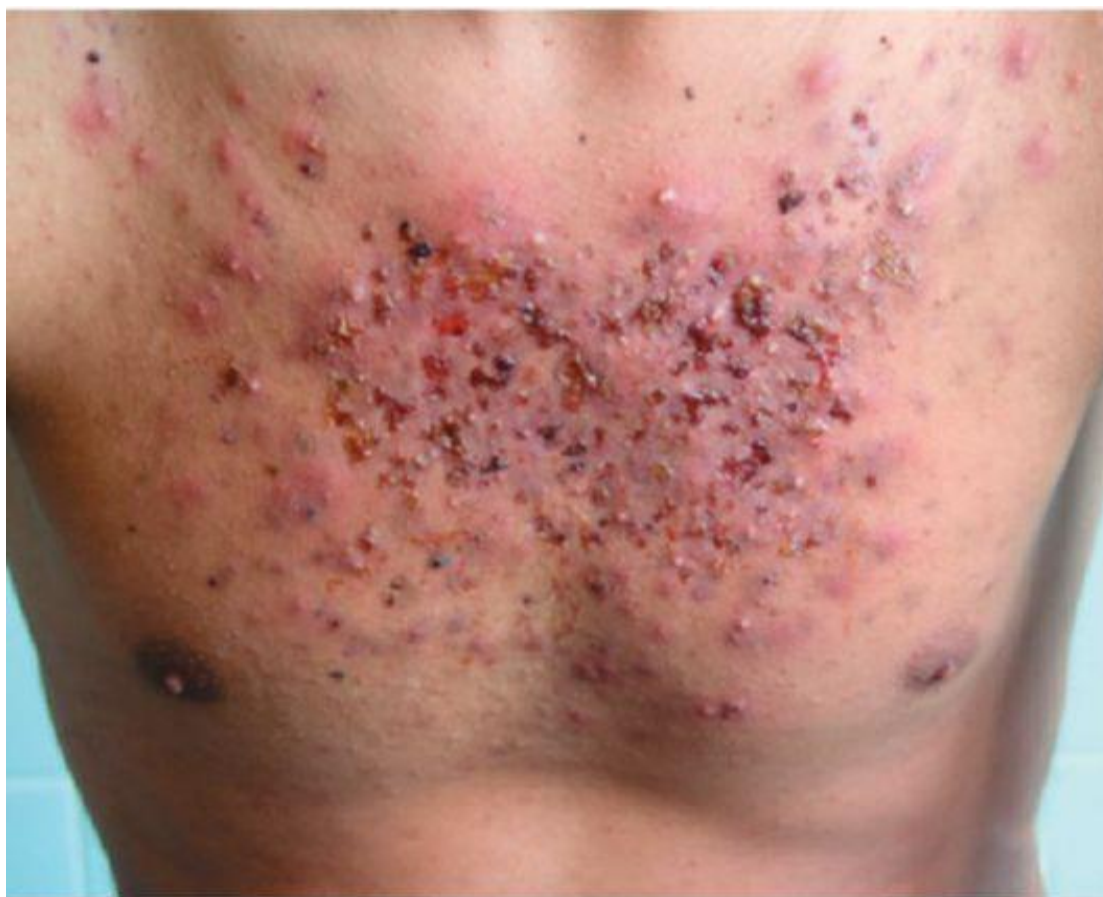

Рис. 29. Конглобатные угри

При средней и особенно тяжелой форме акне лечение должно быть комплексным. Наиболее эффективны препараты тетрациклинового ряда, назначаемые на срок от 2 нед до 3-4 мес. Следует предупредить больного о фотосенсибилизирующем действии антибиотика и о прекращении лечения во время беременности и лактации. Самым эффективным средством является изотретиноин (13 цис-ретиноевая кислота) - синтетическое производное витамина А. Курс лечения длится 4-5 мес под наблюдением врача и с регулярным контролем биохимических показателей крови. Препарат нельзя назначать беременным, кормящим матерям, лицам с повышенным уровнем в крови триглицеридов и холестерина.

Побочные реакции - тератогенное действие, сухость кожи и губ, обратимое выпадение волос. Во время лечения женщины должны пользоваться надежными контрацептивами, которые сами оказывают себо-статическое действие. Антиандрогенную терапию (спиронолактон и ципротерона ацетат) применяют как у женщин с повышенным содержанием тестостерона в крови и гирсутизмом, так и у мужчин. Препараты не вызывают у мужчин гинекомастии и снижения либидо.

Для местного лечения назначают антибиотики: клиндамицин и эритромицин, чередуя их с ретиноидами (третиноином). Этот дериват витамина А уменьшает толщину рогового слоя и снижает сцепление кератиноцитов в сальных железах, что уменьшает воспалительный процесс и способствует лучшему проникновению других лечебных средств. Однако эффект бывает заметен не раньше чем через 4-6 нед. Адапален в виде 0,1% геля оказывает комедолитическое, отшелушивающее действие. Для достижения

клинического эффекта необходимо длительное (до 3 мес) ежедневное применение геля 2 раза в сутки.

## 11.2. Розовые угри

Эти угри чаще возникают у женщин старше 40 лет, а также лиц с патологией желудочно-кишечного тракта и имеют хроническое течение.

Этиология и патогенез. В патогенезе заболевания важная роль принадлежит патологии желудочно-кишечного тракта, гипертензии, генетической предрасположенности, особенно у лиц со светлой и тонкой кожей. Определенную роль в патогенезе розовых угрей играет железница (*demodex folliculorum*), очень часто обнаруживаемая при этом заболевании. Однако этих клещей нельзя рассматривать как этиологический фактор. Начинающееся заболевание создает благоприятные условия для жизнедеятельности клеща, который является факультативным сапрофитом. Железница углубляет течение болезни: часто появляются жжение и зуд.

Клиническая картина. Элементы локализуются преимущественно в области кожи щек, носа, лба, подбородка; может поражаться конъюнктив. Поражение глаз проявляется светобоязнью, конъюнктивитом, кератитом.

Заболевание начинается с незначительной эритемы, усиливающейся от приема острой и горячей пищи, алкогольных напитков. Затем эритема становится стойкой, приобретает синюшно-красный цвет, который к периферии постепенно ослабевает. Появляются телеангиэктазии (эритематозная стадия, или розацеа). У некоторых больных такая эритема держится многие годы. Очаги могут сливаться между собой. На фоне застойной эритемы нередко появляются небольшие узелки плотной консистенции, в центре которых через некоторое время формируется пустула (папуло-пустулезная стадия) (рис. 30). Узелки могут сливаться, вследствие чего кожа лица приобретает бугристый вид. При локализации процесса в области носа могут появиться опухолевидные образования мягкой консистенции. Кожа над ними фиолетового цвета, с зияющими устьями волосяных фолликулов, при надавливании из них выделяется жирная масса (ринофима, или шишковидный нос). У некоторых больных при диаскопии стойких папулезных элементов выявляется желто-бурая окраска, что напоминает симптом «яблочного желе» при туберкулезной волчанке (люпоид-ные розацеа).

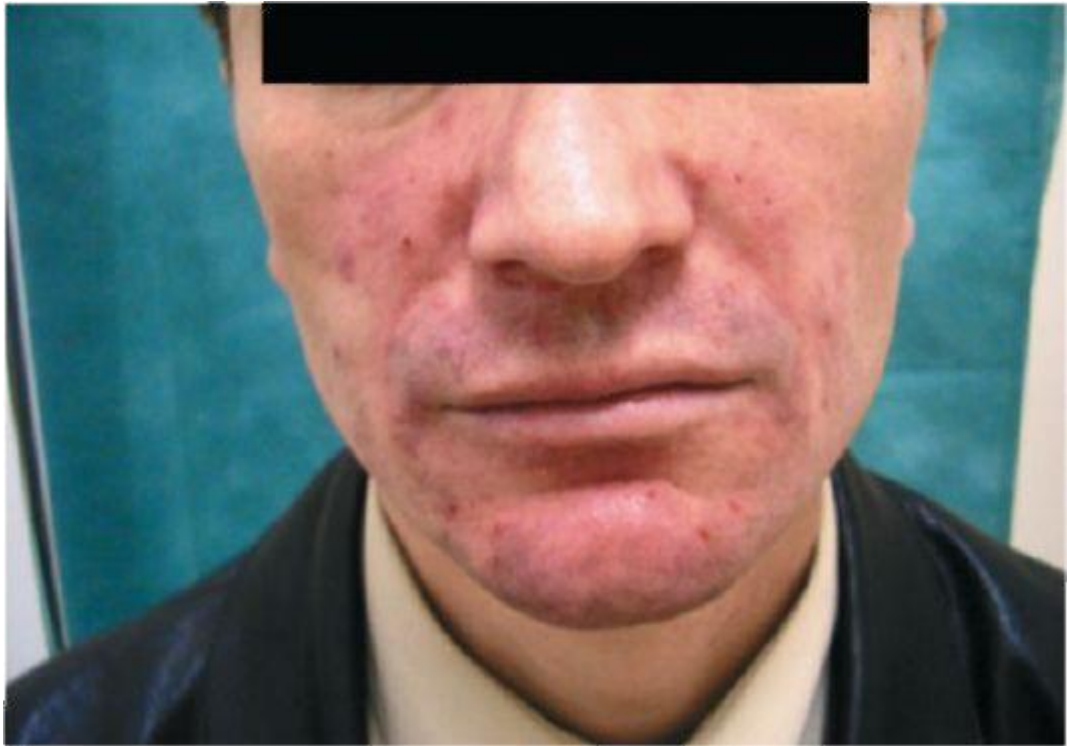

Рис. 30. Розовые угри

Розацеа поражают не только веки, но и глаза, в том числе не исключены блефарит, конъюнктивит, кератит, способный в запущенных случаях привести к серьезным осложнениям и даже к слепоте.

Диагностика. Дифференциальную диагностику проводят с дискоид-ной красной волчанкой, периоральным дерматитом и обыкновенными угрями. В отличие от розовых угрей при красной волчанке отмечаются эритематозные очаги различной величины с четкими границами, слегка инфильтрированные, покрытые плотно сидящими чешуйками, с атрофией кожи. Обыкновенные угри появляются в юношеском возрасте, на жирной коже лица образуются узелки, из которых быстро формируется пустула с воспалительной реакцией вокруг. В большом количестве имеются комедоны - черные угри; телеангиэктазии отсутствуют. Процесс, помимо лица, может локализоваться на груди и спине.

Сходным по клиническим проявлениям с розовыми угрями является периоральный или периорифициальный дерматит, который чаще возникает у женщин. Поражается кожа лица, как правило, вокруг рта или в области крыльев носа, на веках (периорифициальный дерматит). При этом заболевании на фоне неяркой и нерезко ограниченной гиперемии возникают узелки диаметром в 1-3 мм. В центре некоторых узелков образуется небольшая пустула, при вскрытии которой выделяется серозно-гнойный экссудат, затем появляется шелушение. Процесс длится долго, нередко усугубляется от применения различных кремов и мазей. Глюкокортикоидные мази, особенно фторсодержащие, сначала создают видимость улучшения, а затем осложняют течение болезни.

Этиология и патогенез этих дерматитов окончательно не выяснены. Определенную роль в возникновении периорального дерматита играют длительный прием глюкокортикоидных препаратов, применение кремов, грима, лосьона и пр. Возможно, что формальдегид, который входит в состав многих косметических средств как консервант,

становится причиной дерматита. Применение фторсодержащих кортикостероидных мазей, снижающих бактерицидные свойства кожи, создает предпосылки для размножения железницы, роль которой в патогенезе многих случаев периорального дерматита несомненна.

Лечение. Устранение причинных факторов, эндокринных расстройств, нарушений функции желудка и печени, нормализация стула, нераздражающая диета, запрещение алкоголя, горячих напитков, острых блюд. Основными препаратами являются антибиотики тетра-циклинового ряда, назначаемые внутрь (доксциклин по 100 мг/сут в течение нескольких месяцев). Метронидазол достаточно эффективен в дозе 500 мг/сут в течение 2-4 нед, роаккутан - в дозе 0,1-0,2 мг/кг ежедневно в течение 3-4 мес. Для наружного лечения применяют спиртовые растворы, оказывающие дезинфицирующее и подсушивающее действие. При обнаружении железницы проводится наружное против-паразитарное лечение - мазь «Ям», аэрозоль спрегаль, 20% гель бензил-бензоата, метрогил-желе (1% метронидазол).

Из физиотерапевтических методов используют криомассаж и электрокоагуляцию. Рекомендуется исключить факторы, способствующие расширению кровеносных сосудов кожи лица: избегать воздействия холода, солнечных лучей, исключить острую и горячую пищу, алкогольные напитки. Лечение эффективно при одновременной терапии имеющих у больных заболеваний желудочно-кишечного тракта, эндокринных нарушений у женщин в климактерическом периоде. Все это, а также отказ от применения средств декоративной косметики и корти-костероидных мазей является профилактикой рецидивов розовых угрей и возникновения периорального дерматита.

При ринофиме производят хирургическое иссечение гипертрофических разрастаний скальпелем, термокаутером или фрезой. В начальном периоде эффективны замораживание снегом угольной кислоты и диа-термокоагуляция волосковым электродом.

## 12. ОБЛЫСЕНИЕ

С момента формирования волосяных фолликулов волос вступает в цикл активного роста. Относительная длительность фаз цикла варьирует в зависимости от генетических особенностей, возраста, пола, гомеостаза и нервно-эндокринных свойств. Цикл роста волос складывается из ана-геновой, катагеновой и телогеновой стадий. Фаза анагена - начальный этап формирования и созревания корня и стержня волоса. Катагеновая фаза представляет собой стадию полного формирования волоса, а последняя, телогеновая фаза означает увядание луковицы и корня с последующим выпадением волоса. Помимо генетических факторов, возраста, пола, особенностей метаболизма и нервно-эндокринной деятельности, на развитие и формирование волоса влияют сезон, питание, режим труда и отдыха, эмоциональный настрой.

Полное или частичное выпадение волос на голове или других частях тела именуют облысением, плешивостью (*alopecia*). Различают врожденную полную или частичную алопецию, сочетающуюся с другими генетически обусловленными эктодермальными дисплазиями, и симптоматическую алопецию как результат бактериальной инфекции или влияния на сосочки волос тяжелых общих заболеваний, беременности, перенесенных инфекций. Отдельно выделяют возрастную, а также преждевременную алопецию, формирование которых генетически опосредовано и в значительной степени зависит от состояния здоровья и образа жизни. Диффузное поредение волос часто является следствием себореи. Наиболее часто у взрослых и детей встречается круговая, или гнездная, алопеция (*alopecia areata*) - выпадение волос в виде округлых очагов различной величины.

Этиология и патогенез. Этиология алопеции до сих пор не установлена, а сама болезнь относится к мультифакториальным заболеваниям. В патогенезе гнездовой алопеции участвуют генетические, местные, нервно-трофические особенности, эндокринные и аутоиммунные нарушения. Доказательством аутоиммунного генеза служат данные об избыточном количестве патологических циркулирующих иммунных комплексов в сыворотке крови, скопление лимфоидных клеток вокруг волосяных луковиц в активной фазе заболевания, отложение иммунных комплексов в волосяных фолликулах и образование вокруг них Т-хел-перных инфильтратов. У больных очаговой алопецией выявлены выраженные изменения реологических свойств крови.

Клиническая картина. Облысение наступает внезапно, обычно на голове, реже в области щек, подбородка, кожи век (выпадение ресниц). Одиночные или множественные очаги облысения, как правило, имеют правильные округлые очертания, четкие границы, склонность к периферическому росту и образованию крупных участков, захватывающих иногда всю голову (тотальная алопеция). Кожа пораженных очагов сначала слегка гиперемированная, а затем вялая, сглаженная, атрофичная, блестящая, напоминающая по внешнему виду слоновую кость (рис. 31). В период прогрессирования болезни хорошо определяется краевая зона расшатанных, легко удаляемых волос.

В зависимости от распространения пораженных участков выделяют несколько клинических разновидностей дерматоза. При расположении очагов поражения по периферии затылочной и височно-теменных областей алопецию называют лентовидной (офияз), иногда облысение диффузно окружает всю краевую зону, эту форму называют короновидной. При злокачественном течении процесс неуклонно прогрессирует, образуя тотальную форму гнездовой алопеции. У больных со злокачественной формой алопеции одновременно с поражением волосистой части головы реденеют брови, ресницы, выпадают волосы в области усов и бороды, на лобке, в подмышечных впадинах и даже исчезают пушковые волосы по всему кожному покрову.

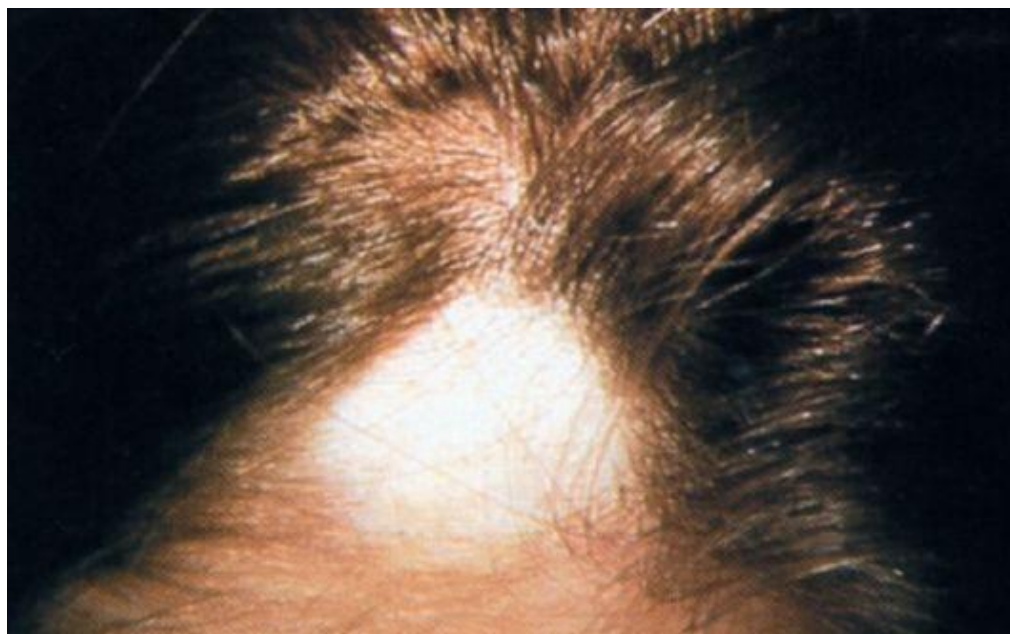

Рис. 31. Гнездное облысение

Течение болезни торпидное, склонное к рецидивам. Волосы отрастают постепенно от центра к периферии, отдельными островками. Вновь отрастающие волосы сначала тонкие,

атрофичные, бесцветные и лишь постепенно, медленно приобретают обычную структуру. Заболевание может сопровождаться лейкоцитозом, эозинофилией, анемией, лимфоцитозом, повышением СОЭ, гипергаммаглобулинемией и дис-протеинемией.

Женщины с прогрессирующим поредением волос в теменной области (андрогенная алопеция), сочетающимся с дисменореей, гирсутизмом и угревой сыпью, нуждаются в тщательном обследовании для выявления причин гиперандрогении. Ими могут быть поликистоз яичников, врожденная гиперплазия надпочечников, новообразования яичников и надпочечников.

Диагностика основана на клинической симптоматике. Дифференциальную диагностику проводят с микроспорией, поверхностной трихофитией и мелкогнездным облысением у больных вторичным сифилисом.

Отрицательные данные микроскопического и люминесцентного исследования волос и чешуек на грибы позволяют исключить дермато-фитии. Сифилитическую алопецию исключают на основании отрицательных серологических реакций и отсутствия других проявлений сифилитической инфекции.

Лечение. Очаговое облысение рассматривают как органоспецифическое аутоиммунное заболевание, в связи с чем в терапии применяют методы иммунокоррекции. В качестве базисного лечения назначают топические иммунодепрессанты (кортикостероидные мази). В качестве адъювантной терапии назначают синтетический опиоид даларгин (К.Н. Суворова, А.Г. Гаджигороева) с мягким иммунотропным действием; циклоферон (Н.Г. Короткий), иммуноглобулин, полиоксидоний.

Препараты цинка (цинктерал) по 0,2 назначают 2-3 раза в день курсами от 1 до 3 мес, в комплексе с гемостимулином по 0,25-0,5 г также 2 раза в день после еды. Возникновение любой формы алопеции предполагает дефицит железа даже при отсутствии анемии, поэтому препараты железа целесообразны и при назначении фотохимиотерапии. Ультрафиолетовое облучение сочетают с приемом средств фурукумаринового ряда (пувален, бероксан, аммифурин, псорален). Детям до 5 лет фотосенсибилизирующие препараты внутрь не назначают, а вместо ультрафиолетовых лучей применяют смазывание пастой Розенталя. С целью стимуляции роста волос используют гормональные препараты: глюкокортикоиды, тиреоидин, соматотропин, анаболические средства (неробол и его аналоги). Для восстановления микроциркуляции в очагах поражения назначают пентоксифиллин по 0,1 г 2 раза в день в течение месяца, тиклопидин по 0,25 г дважды в день в течение 20 дней, никотиновую кислоту по 0,05 г 3 раза в день (10-15 дней). В качестве седативных и вегетотропных средств - настойку травы пустырника по 1 столовой ложке 3-4 раза в день до еды в течение месяца или 25% магния сульфат по 5-10 мл внутримышечно ежедневно, всего 10 инъекций. Средства, нормализующие гемостаз и реорологические показатели крови, сочетают с фотохимиотерапией.

В лечении очаговой алопеции используют 2% раствор миноксиди-ла (регейн) и бетаметазон дипропионата (мази дипрогент, белодерм), фитосан-2.

В связи с концепцией аутоиммунного генеза алопеции рекомендуются местные аппликации динитрохлорбензола (ДНХБ). Полагают, что воспалительные очаги на месте втирания ДНХБ угнетают образование патологических иммунных комплексов, затрудняющих синтез кератина в волосяных фолликулах. Хороший эффект наблюдается при внутри-кожном введении в очаги поражения (мезотерапия) пролонгированных форм кортикостероидов.

Для наружного лечения при разных формах облысения применяют многочисленные раздражающие и тонизирующие взбалтываемые взвеси, мази, кремы, аэрозоли. Более эффективны кремы и мази, содержащие глюкокортикоиды, эстрогены, андрогены, нафталановый спирт, пасту Розенталя. Часто применяют с хорошим результатом алкогольные и эфирные взбалтываемые взвеси, содержащие димексид, андекалин, лидазу, серу, резорцин, деготь, стручковый перец, алоэ, сок лука, чеснока, медицинскую желчь, цигерол, гепарин.

Из физиотерапевтических методов также применяют орошения хлористым этилом, криомассаж жидким азотом и снегом угольной кислоты, дарсонвализацию, вакуумный массаж, диатермию шейных симпатических узлов, массаж воротниковой зоны, фонофорез очагов облысения с гидрокортизоном и аевитом, магнитотерапию. Сочетание общей терапии с применением наружных средств, улучшающих микроциркуляцию, стимулирующих образование кератина волос, способствует восстановлению фолликулярного аппарата и возобновлению волосяного покрова.

В лечении очаговой алопеции используют 2% раствор миноксидила (регейн) и бетаметазон дипропионата (мази дипрогент, белодерм), фитосан-2.

В связи с концепцией аутоиммунного генеза алопеции рекомендуются местные аппликации динитрохлорбензола (ДНХБ). Полагают, что воспалительные очаги на месте втирания ДНХБ угнетают образование патологических иммунных комплексов, затрудняющих синтез кератина в волосяных фолликулах. Хороший эффект наблюдается при внутри-кожном введении в очаги поражения (мезотерапия) пролонгированных форм кортикостероидов.

Для наружного лечения при разных формах облысения применяют многочисленные раздражающие и тонизирующие взбалтываемые взвеси, мази, кремы, аэрозоли. Более эффективны кремы и мази, содержащие глюкокортикоиды, эстрогены, андрогены, нафталановый спирт, пасту Розенталя. Часто применяют с хорошим результатом алкогольные и эфирные взбалтываемые взвеси, содержащие димексид, андекалин, лидазу, серу, резорцин, деготь, стручковый перец, алоэ, сок лука, чеснока, медицинскую желчь, цигерол, гепарин.

Из физиотерапевтических методов также применяют орошения хлористым этилом, криомассаж жидким азотом и снегом угольной кислоты, дарсонвализацию, вакуумный массаж, диатермию шейных симпатических

узлов, массаж воротниковой зоны, фонофорез очагов облысения с гидрокортизоном и аевитом, магнитотерапию. Сочетание общей терапии с применением наружных средств, улучшающих микроциркуляцию, стимулирующих образование кератина волос, способствует восстановлению фолликулярного аппарата и возобновлению волосяного покрова.

## **13. МИКОЗЫ**

### **13.1. Общие сведения**



В дерматологической заболеваемости дерматомикозы занимают второе место после пиодермитов.

Грибы широко распространены в природе, но только небольшая их часть патогенна для животных или человека. Они обитают в почве, на растениях, паразитируют на животных и человеке. Грибы разделяются на монопатогенные, вызывающие заболевание только у животных (зоофильные) или у человека (антропофильные), и полипатогенные, способные поражать тех и других (зооантропофильные или антропозоо-фильные). Патогенные для человека грибы, поражающие кожу, называют еще *дерматофитами*, а заболевания - *дерматомикозами*.

Грибы относят к низшим растениям, но у грибов нет хлорофилла и они не способны ассимилировать углекислоту.

Основную группу патогенных грибов составляют низшие растительные микроорганизмы, образующие ветвящиеся двухконтурные нити мицелия (длиной от 4 до 50 мкм и более, толщиной от 1 до 6 мкм) и размножающиеся спорами. Они паразитируют в почве, на растениях, у животных и человека. Грибы этого рода подразделяют на *антропофильные* и *зооантропофильные*. К первой группе относят, например, фиолетовый и крате-ровидный трихофитоны - возбудители поверхностной и хронической трихофитии, ржавый микроспорум, вызывающий «ржавую» микроспорию, ахорион Шенлейна - возбудитель фавуса, ко второй - гипсо-видный и фавиформный трихофитоны, вызывающие у телят, мышей и других животных трихофитию, а у человека - инфильтративно-нагно-ительную форму трихофитии, пушистый микроспорум, вызывающий заболевание как у собак и кошек, так и у человека.

Особую группу составляют дрожжеподобные патогенные грибы рода *кандида*. Они не образуют спор, размножаются почкованием, а образуемые ими нити не имеют настоящего ветвления, поэтому их называют *псевдомицелием*.

Эпидемиология. Инфицирование происходит двумя путями. Прямой путь передачи инфекции возможен при контакте с почвой, растениями, больными животными или больным человеком, непрямой - при соприкосновении с различными вещами и предметами, бывшими в употреблении у больных, а также через предметы ухода за животными.

Некоторыми грибковыми заболеваниями (поверхностная трихофития, микроспория и др.) болеют преимущественно дети дошкольного и школьного возраста, другими (эпидермофития, рубромикоз, глубокие системные микозы и др.) - преимущественно взрослые. У отдельных грибковых заболеваний отмечается сезонность заражения (например, заражение «пушистой» микроспорией осенью, зоофильной трихофитией летом) и обострения (например, эпидермофития стоп обостряется весной и летом). На распространение дерматомикозов влияют климатические и почвенные условия. Кроме того, в последнее время стали отмечать цикличность (ритмы) подъемов и снижения заболеваемости микозами. Все это приходится учитывать при разработке методов борьбы с дерматомикозами в различных областях и республиках.

Патогенез. Восприимчивость к грибковой инфекции обусловлена состоянием иммунной системы, нейроэндокринными и метаболическими нарушениями, состоянием кожи, сопутствующими заболеваниями. Возраст, пол, профессиональные факторы также имеют значение. Детская кожа с недостаточной плотностью и компактностью рогового слоя, эпидермиса и волос, измененным химизмом пота и водно-липидной мантии особенно

благоприятна для внедрения патогенных грибов и для перехода сапрофитирующей грибковой флоры в патогенную.

Инфекционные и хронические заболевания, снижая реактивность организма, изменяя химизм пота, состояние кожи, волос, способствуют переходу сапрофитирующей грибковой флоры (например, дрожжепо-добных грибов рода кандиды) в патогенную.

Классификация. Общепризнанной классификации дерматомикозов не существует, так как разные авторы учитывают разнообразные факторы (морфологические свойства патогенных для человека грибов, отношение к питательным средам, особенности клинической картины и течения дерматомикозов и т.д.). С дидактической целью в нашей стране пользуются современной классификацией микозов, предложенной А.М. Ариевичем, измененной и уточненной Н.Д. Шеклаковым (1976). В настоящее время грибковые болезни кожи подразделяют на 5 больших групп.

#### I. Кератомикозы.

1. Разноцветный лишай. Возбудитель *Malassezia furfur*.
2. Узловатая трихоспория (пьедрa). Возбудители *Trichosporon Beigelii*, *Piedraia hortai*.

#### II. Дерматомикозы.

1. Эпидермофития паховая. Возбудитель *Epidermophyton floccosum*.
2. Эпидермомикоз стоп. Возбудитель *T. mentagrophytes var. interdigitale*.
3. Рубромикоз. Возбудитель *T. rubrum*.
4. Трихофития:
  - а) поверхностная трихофития гладкой кожи;
  - б) поверхностная трихофития волосистой части головы;
  - в) хроническая трихофития, включая трихофитию ногтей. Возбудители этих форм трихофитии *T. violaceum*, *T. tonsurans*;
  - г) инфильтративно-нагноительная трихофития. Возбудители *T. verrucosum*, *T. mentagrophytes var. gypseum*, *T. simii*, *T. erinacei*;
  - д) фавус. Возбудитель *T. schonleinii*;
  - е) черепитчатый микоз (токело). Возбудитель *T. concentricum*.
5. Микроспория (микроспороз):
  - а) обусловленная антропофильными грибами *M. audouinii*, *M. fer-rugineum*;
  - б) обусловленная зоофильными грибами *M. canis*, *M. distortum*;
  - в) обусловленная геофильными грибами *M. gypseum*, *M. nanum*.

#### III. Кандидоз.

1. Поверхностный кандидоз слизистых оболочек, кожи, ногтевых валиков и ногтей.
2. Хронический генерализованный (гранулематозный) кандидоз.
3. Висцеральный кандидоз различных органов.

#### IV. Глубокие микозы.

##### 1. Бластомикозы:

- а) криптококкоз. Возбудитель *Cryptococcus neoformans*;
- б) бластомикоз североамериканский. Возбудитель *Blastomyces dermatitidis*;
- в) бластомикоз южноамериканский. Возбудитель *Paracoccidioides brasiliensis*.

2. Гистоплазмоз. Возбудитель *Histoplasma capsulatum*.

3. Кокцидиоидоз. Возбудитель *Coccidioides immitis*.

4. Споротрихоз. Возбудитель *Sporotrichum schenckii*.

5. Мукороз. Возбудители - различные виды родов *Absidia*, *Mucor*, *Rhizopus*.

6. Аспергиллез. Возбудители *Aspergillus fumigatus*, *A. flavus* и др.

7. Пенициллез. Возбудители *Penicillium crustaceum*, *P. notatum* и др.

8. Хромомикоз. Возбудители *Phialophora verrucosa*, *P. pedrosoi* и др.

9. Риноспоририоз. Возбудитель *Rhinosporidium seeberi*.

10. Цефалоспориоз. Возбудители - различные виды *Cephalosporium Corda*.

11. Кладоспориоз. Возбудитель *Cladosporium trichoides*.

12. Келоидный микоз. Возбудитель *Loboi loboi*.

13. Мицетомы грибковой этиологии. Возбудители *Madurella mycetomi*, *M. grisea* и др.

#### V. Псевдомикозы.

##### Поверхностные псевдомикозы.

1. Эритразма. Возбудитель - *Corynebacterium minutissimum*.

2. Подкрыльцовый трихонокардиоз. Возбудитель - *Nocardia tenuis Castellani*.

##### Глубокие псевдомикозы.

1. Актиномикоз. Возбудитель - чаще *Actinomyces Israeli*.

2. Нокардиоз. Возбудитель - чаще *Nocardia asteroides*.

## 13.2. Кератомикозы

Кератомикозы поражают только роговой слой эпидермиса, очень мало контагиозны и не вызывают выраженных воспалительных явлений. К керато-микозам относят разноцветный лишай и узловатую трихофитию (пьедрю) - заболевание, встречающееся преимущественно в странах Центральной и Южной Америки.

### 13.2.1. Отрубевидный, или разноцветный, лишай

Этиология и патогенез. Возбудитель - *Pityrosporum orbiculare* или *Malassezia furfur* - располагается в роговом слое эпидермиса и устьев фолликулов. При микроскопировании пораженных чешуек грибок имеет вид коротких, довольно толстых изогнутых нитей мицелия и расположенных гроздьями скоплений круглых спор с двухконтурной оболочкой. Получение культуры гриба крайне затруднительно и удавалось в единичных случаях. В патогенезе заболевания определенное значение имеют повышенная потливость, химический состав пота, нарушение физиологического шелушения рогового слоя, индивидуальная предрасположенность. Чаще болеют молодые мужчины и женщины. У детей, особенно до 7 лет, отрубевидный лишай встречается редко. Он может быть у ослабленных детей, страдающих сахарным диабетом, туберкулезом, вегетоневрозом с повышенной потливостью в препубертатном и пубертатном периодах.

Контагиозность заболевания незначительна.

Клиника и течение. На пораженных участках кожи образуются невоспалительные желтовато-коричневато-розовые пятна, начинающиеся с устьев волосяных фолликулов и постепенно увеличивающиеся в размерах. Сливаясь между собой, они занимают значительные участки кожи. Пятна имеют микрофестончатые края. Постепенно цвет пятен становится темновато-бурым, иногда они принимают цвет «кофе с молоком». Эта смена оттенков цвета послужила основанием к названию болезни («разноцветный лишай»). Пятна не выступают над уровнем кожи, обычно субъективно не беспокоят (иногда бывает незначительный зуд), сопровождаются муковидным шелушением (отсюда и другое название - отрубевидный лишай), легко выявляемым при поскабливании.

Пятна разноцветного лишая располагаются обычно без всякой симметрии. Излюбленная локализация - кожа груди и спины, реже элементы отмечают на коже шеи, живота, боковых поверхностях туловища, наружной поверхности плеч. В последнее время при использовании для диагностики заболевания ртутно-кварцевой лампы с увиолевым стеклом (лампа Вуда, см. ниже) пятна разноцветного лишая стали довольно часто (особенно при распространенном процессе) обнаруживать и на коже волосистой части головы, но без поражения волос. Возможно, это одна из причин частых рецидивов заболевания, несмотря на кажущуюся успешность терапии. У детей в дошкольном возрасте или у подростков в период полового созревания разноцветный лишай обширно распространяется на шею, грудь, в подмышечных впадинах, на животе, спине, в области верхних и нижних конечностей, на коже волосистой части головы. Течение заболевания длительное (месяцы и годы). После клинического излечения нередко наступают рецидивы. Солнечные лучи могут приводить к быстрому излечению; тогда на местах бывших высыпаний разноцветного лишая кожа не загорает и выявляются белые пятна (псевдолейкодерма).

Диагностика затруднений не представляет. При затруднении в диагностике прибегают к вспомогательным методам. Используют йодную пробу Бальцера: при смазывании кожи 5% спиртовым раствором йода пораженные места, где роговой слой разрушен, окрашиваются более интенсивно, чем здоровые участки кожи. Вместо йода иногда

применяют 1-2% растворы анилиновых красителей. Можно пользоваться феноменом «стружки» (симптом Бенъе): при поскобливании пятен предметным

стеклом в результате разрыхления рогового слоя верхние слои чешуек отслаиваются. Для выявления клинически скрытых очагов поражения пользуются ртутно-кварцевой лампой, лучи которой пропускают через стекло, импрегнированное солями никеля (фильтр Вуда). Исследование проводят в затемненной комнате, где пятна отрубевидного лишая флюоресцируют темно-коричневым или красновато-желтым светом. Обнаружение клинически бессимптомных очагов поражения, в том числе на коже волосистой части головы, позволяет проводить более рациональное лечение и в ряде случаев предотвратить рецидивы. Диагноз можно также подтвердить обнаружением элементов гриба при микроскопическом исследовании чешуек, обработанных 20-30% раствором едкой щелочи (КОН или NaOH).

Отрубевидный лишай иногда приходится дифференцировать с сифилитической розеолой (розеола розового цвета, не шелушится, исчезает при надавливании; учитывают другие симптомы сифилиса и положительные серологические реакции), розовым лишаем Жибера (розовые пятна располагаются по линиям натяжения кожи Лангера, имеют ромбовидную или слегка удлинненную форму и в центре своеобразно шелушатся наподобие папиросной бумаги - «медальоны»). Образующуюся после лечения отрубевидного лишая вторичную, или ложную, лейкодерму дифференцируют с истинной сифилитической лейкодермой, при которой не образуются сливные гипопигментированные пятна, поражение имеет вид кружевной сеточки, располагается в основном на коже шеи, подмышечных впадин и боковых поверхностях туловища при положительных серологических реакциях в крови и других проявлениях вторичного рецидивного сифилиса.

Лечение разноцветного лишая основано на применении кератолитических и противогрибковых препаратов. При ограниченных формах используют наружные антимикотические средства: кетоконазол, бифо-назол, клотримазол, тербинафин и др. Нанесения этих препаратов в виде крема или мази 1-2 раза в сутки в течение 5 дней обычно достаточно для разрешения клинических проявлений. Спрей тербинафин наносят на участки, пораженные разноцветным лишаем, и прилегающие здоровые ткани в течение 1 нед по 2 раза в день. После терапии тербинафином (1% кремом или спреем) нет необходимости в назначении других средств. Альтернативными, но менее эффективными методами являются втирания 20% раствора бензил-бензоата взрослым и 10% раствора детям 1 раз в сутки в течение 3-5 дней, или 10% серно-салициловой мази, или 60% водного раствора гипосульфита натрия в очаги поражения кожи с последующей их обработкой 6% раствором соляной кислоты (метод Демьяновича).

При распространенных формах и отсутствии эффекта от местной терапии назначают системные антимикотики: итраконазол по 100 мг/сут после еды в течение 15 дней или по 200 мг/сут в течение 7 дней. Флуко-назол назначают по 150 мг 1 раз в неделю в течение 4-8 нед.

Профилактика. Необходимо осмотреть всех членов семьи больного разноцветным лишаем, в частности с использованием люминесцентной лампы. Рекомендуется не носить нижнее белье из синтетических тканей, смазывать 1 раз в неделю кожу 1-3% салициловым спиртом. Проводится лечение повышенной потливости.

Во время лечения необходимо проводить дезинфекцию нательного и постельного белья, одежды больного кипячением в 2% мыльно-содовом растворе и проглаживанием утюгом с пароувлажнителем. Головные уборы достаточно прогладить с изнанки утюгом с пароувлажнителем.

С целью профилактики летнего рецидива рекомендуется с марта по май 1 раз в месяц в течение 3 дней подряд обрабатывать кожу шампунем кетоконазол. Его наносят на влажную кожу на 5 мин, а затем смывают под душем.

### 13.3. Дерматомикозы

Это большая группа грибковых заболеваний, поражающих не только кожу, но и ее придатки (волосы и ногти). Все грибы группы дерматомикозов обладают большей или меньшей контагиозностью, широко распространены в природе. Для некоторых из них (зоофильные трихофитоны и пушистый микроспорум), по-видимому, почва является резервуаром. Изучение дерматомикозов имеет большое эпидемиологическое значение, а борьба с ними относится к социальным проблемам.

#### 13.3.1. Эпидермофития

Эпидермофития - контагиозное грибковое заболевание поверхностных слоев гладкой кожи и ногтевых пластинок, вызываемое грибами рода эпи-дермофитонов. Волосы не поражаются. Различают эпидермофитию крупных складок, или паховую, и эпидермофитию стоп.

Эпидермофития крупных складок, или эпидермофития паховая  
Этиология. Возбудитель - гриб *Epidermophyton inguinale Sabouraud (E. floccosum)*.

Эпидемиология. Заражение происходит в банях, при пользовании общей ванной, мочалками. Возбудитель может попадать к человеку

через общее белье, клеенки, подкладные судна, термометры, полотенца, губки. В спортзалах - через маты и спортивный инвентарь.

Патогенез. Заболеванию способствуют повышенная потливость пахо-во-бедренных складок и подмышечных впадин, особенно у тучных людей и больных диабетом, увлажнение кожи компрессами. Чаще болеют мужчины, дети и подростки болеют редко.

Клиника и течение. Очаги поражения локализуются в бедренно-мошо-ночных складках, на внутренней поверхности бедер, лобке, в подмышечных впадинах. Иногда патологический процесс может распространяться на кожу груди, живота (между складками кожи у тучных лиц), на кожу под молочными железами у женщин и т.д. Сначала появляются красные воспалительные шелушащиеся пятна диаметром до 1 см. В результате их периферического роста образуются крупные овальные очаги с гиперемированной, мацерированной поверхностью и приподнятым отечным краем, иногда покрытым пузырьками, корками и чешуйками (рис. 32). В дальнейшем очаги могут сливаться друг с другом, образуя обширные, имеющие «географические» очертания участки поражения до 10 см и более. Центр очагов постепенно бледнеет и слегка западает. По краям имеется бордюр из отслаивающегося мацерированного эпидермиса. Больных беспокоит легкий зуд, который в периоды обострения усиливается. Начинается заболевание, как правило, остро, но затем принимает хроническое течение и может длиться многие месяцы и годы с периодическими обострениями (особенно в жаркое время года и при сильном потоотделении). В прошлом авторы по сходству клинической картины с экземой называли это заболевание «окаймленной экземой» (*eczema marginatum*).

Диагностика. Диагноз устанавливают на основании типичной клинической картины, локализации процесса, острого начала, хронического течения, нахождения нитей септи-

рованного мицелия при микроскопировании соскоба с поверхности очагов (для исследования лучше брать отслаивающийся эпидермис по периферии поражения). С эритразмой дифференцируют на основании разницы в клинической картине и течении. Хроническая трихофития гладкой кожи обычно в складках не локализуется. Поверхностные дрожжевые поражения, имеющие сходную клиническую картину, отличаются по данным микроскопии соскоба с поверхности очагов, а рубромикоз - по данным культурального исследования.

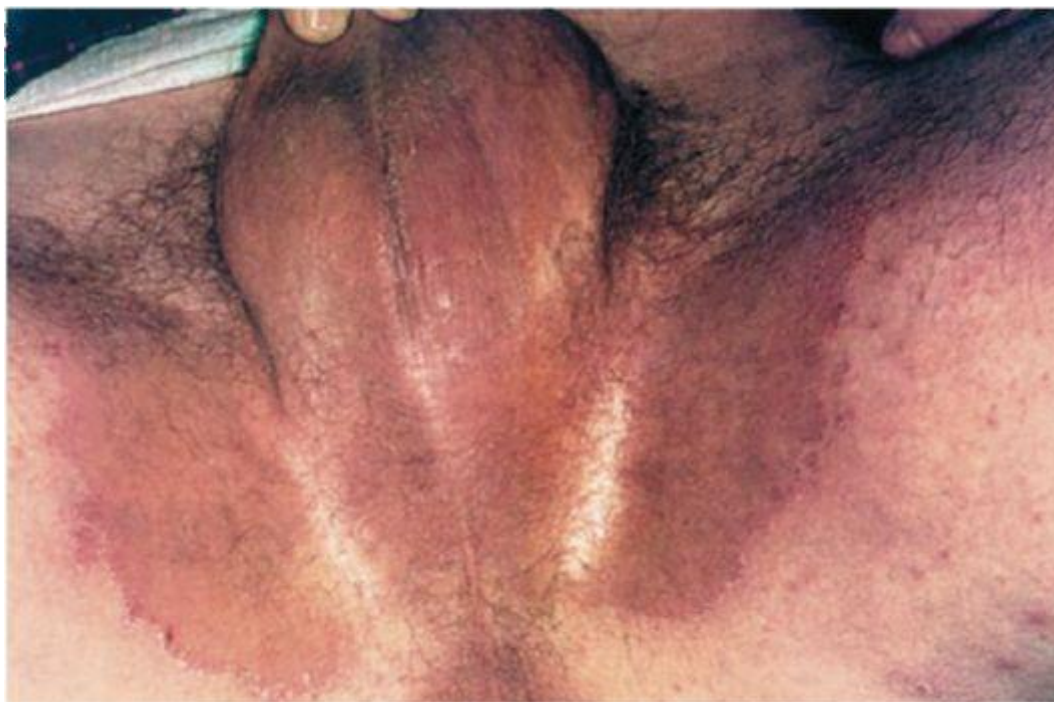

Рис. 32. Паховая эпидермофития

Лечение. Применяют кремы кетоконазол, клотримазол, оксиконазол, тербинафин, эконазол, циклопирокс и др. 2 раза в сутки в течение 3-5 нед. При острых воспалительных явлениях целесообразно использование комбинированных мазей, состоящих или противогрибковых и кортикостероидных препаратов: микозолон, травокорт и др.

Профилактика заключается в соблюдении правил личной гигиены, устранении повышенной потливости, дезинфекции белья и одежды.

### 13.3.2. Микоз стоп

Термин «микоз стоп» объединяет грибковые заболевания стоп с частым поражением ногтевых пластинок, вызванные различными возбудителями микоза (*Trichophyton rubrum*, *T. mentagrophytes* var. *interdigitale*, *T. tonsurans*, *T. violaceum*, плесневые грибы, реже - *Epidermophyton floccosum*). Термин «эпидермофития стоп» применяется только в отношении микоза, вызванного *Epidermophyton floccosum*. Учитывая их клиническое сходство, мы даем описание микозов стоп вместе, отмечая особенности течения этиологически различных форм.

Микоз стоп - очень распространенное заболевание, встречающееся во всех странах мира. Среди некоторых групп населения (пловцы, работники бань, душевых, спортсмены, рабочие горячих цехов, угольных шахт и т.п.) процент болеющих высок и, по данным разных авторов, достигает 60-80. Сельское население поражено меньше, чем городское. Дети болеют относительно редко (3,9% обследованных до 15 лет). Однако в возрасте 16-18 лет заболеваемость уже достигает 17,3%.

Эпидемиология. Болезнь заразительна и передается от больных здоровым в банях, бассейнах, душевых, на пляжах через инфицированные коврики, подстилки, настилы, тазы, скамейки. Заразительны обувь, чулки, носки, которыми пользовались больные, поэтому опасно ношение общей обуви. Нити мицелия и споры гриба в большом количестве находятся в чешуйках рогового слоя эпидермиса, которые больные обильно «теряют». Спортсмены настолько часто подвержены микозу стоп, что в зарубежной литературе (во французской, в частности) это заболевание называется «стопа атлета».

Патогенез. Переходу гриба из сапрофитирующего в патогенное состояние способствуют повышенная потливость стоп, плоскостопие, тесные межпальцевые складки, неправильно подобранная обувь (одна из причин вспышек эпидермофитии в армии среди новобранцев), потертости, опрелости, анатомно-физиологические особенности кожи, свойственные каждому возрасту, химизм пота и сдвиг рН пота в щелочную сторону. Из эндогенных факторов развитию эпидермофитии стоп благоприятствуют нарушения функции центральной и периферической нервной и эндокринной систем, различные ангиопатии, акроцианоз и другие нарушения сосудистого аппарата нижних конечностей, ихтио-зиформные поражения кожи, гиповитаминозы. Имеют также значение механические и химические травмы кожи стоп, неблагоприятные метеорологические условия, высокая температура окружающей среды. Следует учитывать вирулентность и патогенность штамма грибов.

Клиника и течение. Основные возбудители микоза стоп - *T. rubrum* и *T. interdigitale*. Первый из них поражает кожу и ногти стоп и кистей, а также другие участки кожного покрова, второй - только кожу и ногтевые пластинки стоп. Микоз, обусловленный *T. rubrum*, начинается с кожи межпальцевых складок, после чего в процесс может вовлекаться кожа стоп ( подошвенная, боковая и тыльная).

Различают сквамозную, интертригинозную, дисгидротическую клинические разновидности микоза стоп. Деление микоза стоп на формы условно, так как нередко наблюдается сочетание нескольких клинических разновидностей, а также возможны переходы одной формы в другую.

*Сквамозная форма.* В области сводов стоп обнаруживают нерезко выраженное шелушение на слегка гиперемированной коже. Шелушение может ограничиваться небольшими участками или занимать обширные поверхности. Иногда больные отмечают непостоянный и незначительный зуд. Довольно часто эта форма остается незаметной для больного, поэтому она особенно опасна в эпидемиологическом отношении. При обострении процесса сквамозная форма может переходить в дисгидро-тическую и наоборот, дисгидротическая форма может заканчиваться сквамозной. В начале заболевания процесс всегда бывает односторонним, затем может поражать и вторую стопу.

*Интертригинозная форма* - наиболее частый клинический вариант микоза стоп. Может возникать самостоятельно, но чаще развивается при нерезко выраженной сквамозной форме. Процесс начинается в межпальцевых складках, чаще между IV и V, реже III и IV пальцами стоп. Иногда заболевание распространяется на другие межпальцевые



складки и переходит на сгибательные поверхности пальцев, тыл стопы. В межпальцевых складках возникают трещины, окруженные по периферии белесоватым отслаивающимся роговым слоем эпидермиса. Появляются мокнутие, зуд, различной интенсивности, иногда (при эрозиях) болезненность.

Очень часто процесс длится долго, затихая зимой и обостряясь в теплое время года. Разрыхление рогового слоя при интертригинозной форме способствует проникновению стрептококковой инфекции и развитию хронической рецидивирующей рожи голени, тромбофлебита.

*Дисгидротическая форма* протекает более остро и сопровождается образованием в области свода стопы группы пузырьков, напоминающих разваренные саговые зерна, диаметром от 2 до 6-8 мм (рис. 33). Пузырьки сливаются, образуя многокамерные пузыри, на месте которых возникают эрозированные поверхности с бортиком мацерированного эпидермиса по периферии. Процесс может распространяться на наружную и внутреннюю боковые поверхности стопы, образуя единый патологический очаг с интертригинозной формой. Субъективно отмечаются зуд и болезненность. При присоединении инфекции содержимое пузырьков мутнеет, после их вскрытия выделяется гной, могут развиваться лимфангит и лимфаденит. По мере стихания воспалительной реакции ссадины эпителизируются и очаг поражения становится сквамозным. Обычно процесс односторонний. Эта форма имеет длительное, торпидное течение, склонность к рецидивам и обострениям, в основном весной и летом.

При микозе стоп, обусловленном *T. interdigitale*, наблюдаются сходные с руброфитией клинические проявления, но из-за большей алергизирующей способности гриба заболевание сопровождается воспалительными явлениями, напоминающими экзему (рис. 34). Описанные впервые О.Н. Подвысоцкой обострение и осложнение вторичной пиогенной инфекцией дисгидротического (реже интертригинозного) микоза стоп проявляются большим количеством везикулезно-буллезных высыпаний на подошвах и пальцах стоп; кожа стоп становится отечной, припухает. Острый микоз стоп сопровождается общим недомоганием, головной болью, лихорадкой, паховым лимфаденитом и появлением микидов (фитидов) - вторичных генерализованных аллергических высыпаний. Заболевание продолжается около 1-2 мес и сравнительно легко поддается терапии, хотя возможны рецидивы.

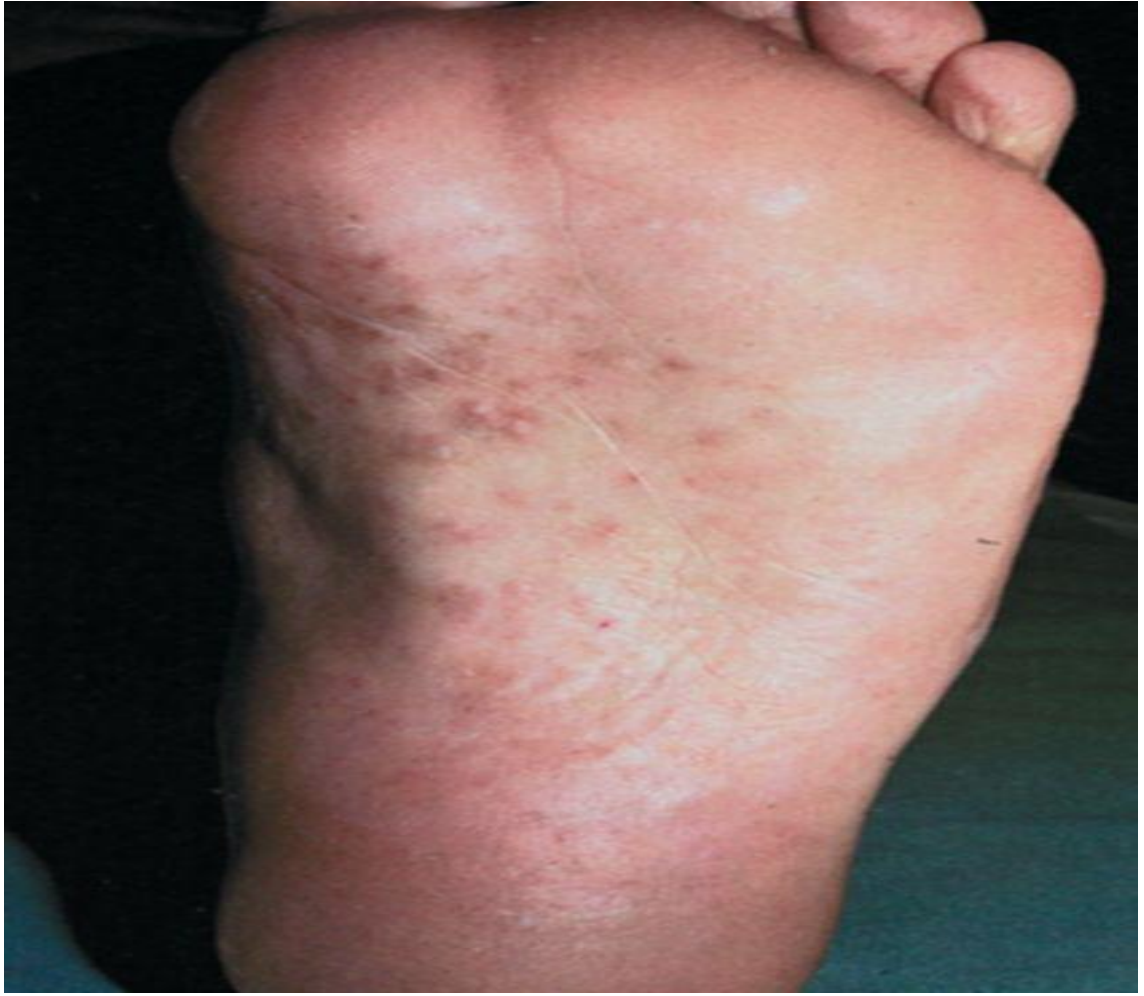

Рис. 33. Микоз стоп

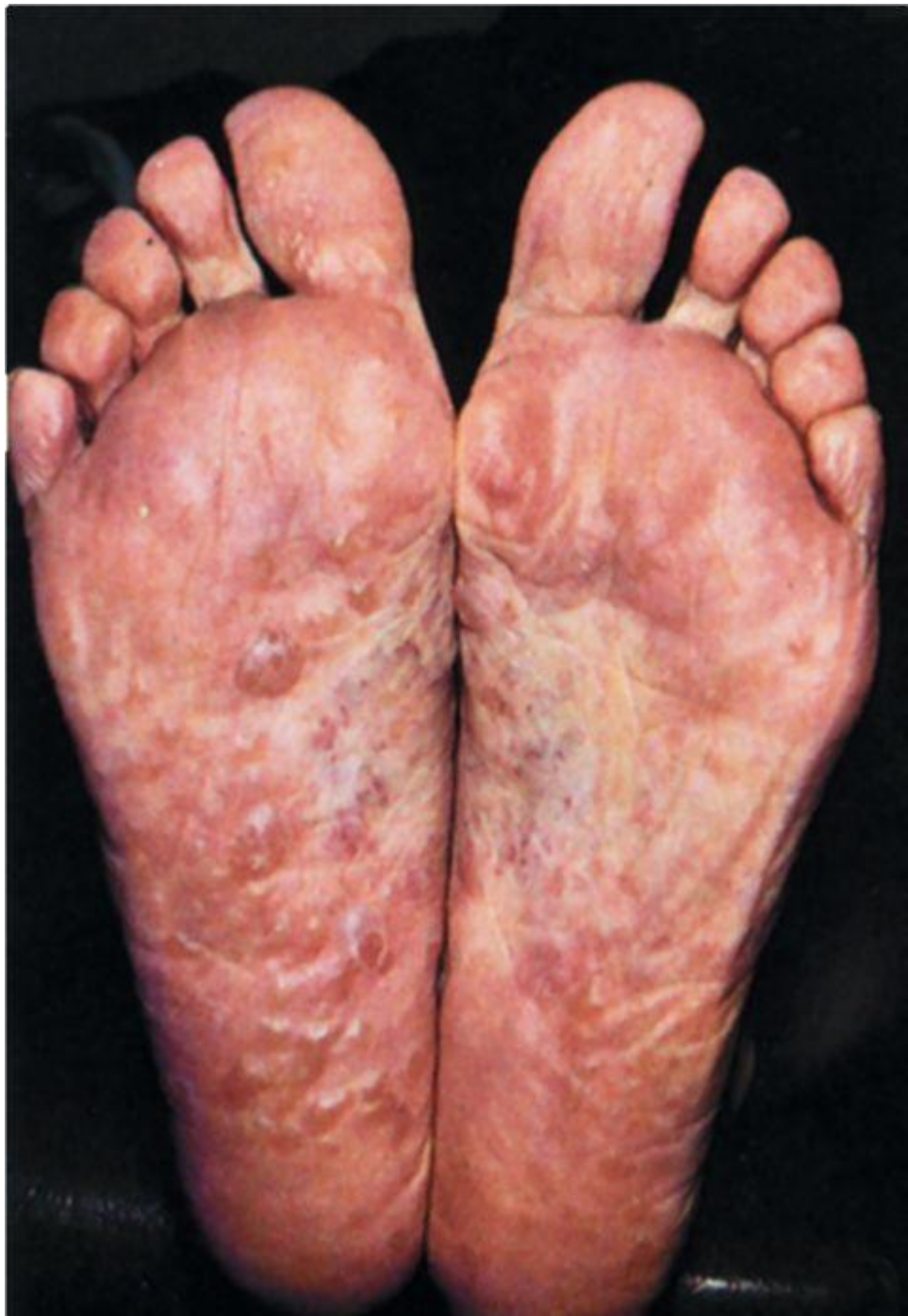

Рис. 34. Микотическая экзема

*Поражения ногтей (онихомикоз).* Начальные изменения образуются у свободного ногтевого края в виде желтых пятен, полос. Затем при гипертрофической форме вся пластинка утолщается, приобретает желтый или охряно-желтый цвет, легко крошится, ломается, под ней наблюдаются скопления роговых масс (подногтевой гиперкератоз). При атрофической форме ногти разрушаются со свободного края, ногтевое ложе обнажается и покрывается сухими и рыхлыми роговыми массами. В некоторых случаях пластинка истончается и отторгается от ногтевого ложа (онихолизис). Чаще поражаются ногтевые пластинки I и V пальцев стоп. Ногти пальцев кистей вовлекаются в процесс только при заражении *T. rubrum*. Гриб *T. interdigitale* обычно поражает кожу III-IV межпальцевых складок стоп, подошвенную поверхность, боковые поверхности стоп. Ногти I и V пальцев

стоп поражаются у 25-30% больных, чаще по нормотрофическому типу. Конфигурация ногтевой пластинки долго не меняется, но в ней появляются полосы или пятна желтого цвета.

Онихомикоз, обусловленный плесневыми грибами, обычно бывает вторичным, развивается на фоне ониходистрофии, вызванной различными причинами. Цвет ногтевой пластинки может быть зеленым, желтым, черным, коричневым, нередко паронихии.

### 13.3.3. Генерализованный рубромикоз

У большинства больных генерализованный рубромикоз развивается после более или менее длительного существования ограниченного поражения кожи стоп (иногда и кистей), а также ногтевых пластинок. К диссеминации процесса предрасполагают патология внутренних органов, нарушения кровообращения, трофические изменения кожи, длительное применение антибиотиков, стероидных и цитостатических препаратов. В этих случаях не исключено лимфогенно-гематогенное распространение процесса со скоплением элементов гриба в лимфатических узлах.

Клиника и течение. Клинически картина заболевания весьма разнообразна и ее условно можно подразделить на эритематозно-сквамозные (поверхностные), фолликулярно-узловатые (глубокие), экссудативные формы и поражение типа эритродермии.

*Эритематозно-сквамозные очаги рубромикоза* могут располагаться на любых участках кожного покрова, сопровождаются выраженным зудом и напоминают атопический дерматит, параспориоз, кольцевидную гранулему, некоторые формы экзем, чешуйчатый лишай и др. Клинически заподозрить микоз помогают склонность очагов к группировке, к образованию колец, дуг, полудуг и гирлянд, гиперпигментация и легкое шелушение в центре. Особое значение в диагностике придают фестончатости очертания очагов и отечному, прерывистому валуку по периферии. Течение процесса хроническое с тенденцией к обострению в теплое время года. Решающее значение в диагностике имеет микроскопия чешуек и пушковых волос (последние, будучи клинически неизменными, могут содержать элементы гриба). От поверхности и инфильтративно-нагноительной трихофитии гладкой кожи эритематозно-сквамозный рубромикоз отличает культуральная диагностика.

*Фолликулярно-узловатая (глубокая) форма рубромикоза* чаще всего поражает голени, ягодицы и предплечья. Ее элементы склонны образовывать фигуры и клинически могут напоминать узловатую эритему, инду-ративную эритему Базена, узловатый васкулит, папулонекротический туберкулез (на месте очагов часто остаются рубчики). При локализации этой формы на коже лица приходится проводить дифференциальную диагностику с эритематозом и туберкулезной волчанкой.

Паховые, межъягодичные складки, кожа под молочными железами поражены довольно часто. Поверхность очагов желтовато-красного или бурого цвета, они нерезко инфильтрированы, шелушатся. Края возвышаются, имеют прерывистый фестончатый валик, на котором располагаются мелкие папулы и корочки. Такие очаги рубромикоза дифференцируют с кандидозом крупных складок и микробной экземой, при которых по краям основного очага имеется большое количество так называемых дочерних элементов (отсевов). При кандидозе очаг более мацерирован, мокнет, а при микробной экземе наблюдается полиморфизм первичных элементов с преобладанием микровезикул, пустул, а также «серозных колодцев», местами есть наслоения желтоватого цвета гнойных корочек.

При рубромикозной эритродермии очаги поражения насыщенно-красного цвета с синюшным оттенком, сливаются между собой, захватывая большие поверхности кожи. Экссудативные проявления микоза относительно редки и могут возникать в складках кожи и на конечностях.

Описанные выше поражения гладкой кожи при рубромикозе могут сочетаться, что облегчает клиническую диагностику, особенно при одновременных поражениях кожи стоп, ладоней и ногтей пластинок.

Диагностика. Многообразные формы рубромикоза диагностируются на основании клинической симптоматики и локализации процесса. Диагноз рубромикоза подтверждается с помощью микроскопического исследования и культурального анализа. Руброфитию дифференцируют с эпидермофитией, трихофитией, кандидозом, микробной экземой, псориазом, эпидермофитией ногтей и стоп, интертригинозным канди-дозом, дисгидротической экземой. Фолликулярно-узловатую форму рубромикоза приходится отличать от глубоких пиодермитов (фурункул, глубокий фолликулит), инфильтративно-нагноительной трихофитии, узловатых глубоких васкулитов, индуративного туберкулеза кожи (Базе-на), папулонекротического туберкулеза. Эритродермическую форму генерализованного рубромикоза следует отличать от экземы, псориаза, чесоточной эритродермии, эритродермий при Т-лимфомах кожи.

Микроскопическая диагностика. Для исследования следует брать маце-рированный отслаивающийся эпидермис по периферии очагов. У пузырьков и пузырей исследуют покрывки, срезаемые стерильными ножницами. При сквамозной форме исследуют чешуйки, соскабливаемые с очагов. Роговые массы ногтей пластинок соскабливают скальпелем, отрезают ножницами по свободному краю ногтя либо собирают на предметное стекло после обработки бормашиной. Патологический материал замачивают в 20-30% растворе едкой щелочи (КОН или NaOH). Накрыв препарат покровным стеклом, его осторожно подогревают над пламенем горелки и микроскопируют сухой системой микроскопа под большим увеличением.

Элементы гриба имеют вид различной длины двухконтурных нитей мицелия и круглых или квадратных спор (артроспоры). Мицелий патогенного гриба в чешуйках следует дифференцировать с так называемым мозаичным грибом (считают, что это продукт распада холестерина), который располагается по границам эпителиальных клеток в виде петель, состоит из неравномерных члеников (полиморфизм члеников), которые в щелочи постепенно растворяются, а элементы гриба со временем становятся лучше видимыми. Микроскопическое исследование позволяет

отличить вызванные мицелием грибов микозы от кандидозных поражений, при которых в препарате видны почкующиеся дрожжевые клетки. Однако нити мицелия разных видов грибов под микроскопом выглядят идентично, их различают с помощью культуральной диагностики.

Патологический материал помещают на питательную среду Сабуро (пептон - 10,0 г, мальтоза или глюкоза - 40,0 г, агар-агар - 20,0 г, водопроводная вода - 1 л) в специальных бактериологических лабораториях. Для подавления сопутствующей бактериальной флоры добавляют левоми-цетин по 100 ЕД на 1 мл среды; для подавления плесневой флоры - акти-дион или дезертацин по 0,1 мг на 1 мл среды. Рост культуры наступает на 4-5-й день. Через 1-2 нед определяется ряд отличий по цвету нижней стороны колонии (малиновая или ярко-красная при *T. rubrum* и коричневая при *T. interdigitale*), а также по морфологическим признакам мицелия.

Диагностика не представляет затруднений при характерной клинической картине и нахождении под микроскопом нитей мицелия гриба. Вид возбудителя можно определить при культуральном исследовании. Нередко встречается гипердиагностика, когда пузырьные высыпания в области стоп и мацерацию (дисгидроз, экзема стоп, кандидозные поражения межпальцевых складок, опрелость и др.) принимают за интертригинозную или дисгидротическую форму микоза, а псориатические высыпания, *eczema tiloticum*, различные нерезко выраженные гиперкератозы и др. - за сквамозную форму микоза стоп.

*Сухой пластинчатый дисгидроз (dishydrosis lamellosa sicca)* отличается от сквамозной эпидермофитии симметричностью поражения, отсутствием воспалительных явлений и нитей мицелия гриба в чешуйках. Псориатические папулы и бляшки значительно инфильтрированы, очертания очагов поражения резкие, шелушение крупнопластинчатое и есть проявления псориаза на других участках тела. Папулы вторичного периода сифилиса в стадии разрешения могут напоминать сквамозную эпидермофитию, но они расположены изолированно или образуют фигуры (кольца, гирлянды), имеют плотно-эластическую консистенцию и сопровождаются другими проявлениями инфекции (алопеция, лейкодерма, розеолезно-папулезные высыпания на коже туловища, конечностей, в полости рта, на половых органах, полиаденит, положительный результат серологических исследований).

При *интертригинозной экземе* и *интертригинозном кандидозе* в отличие от интертригинозной эпидермофитии значительно преобладают везикуляция, мокнутие, мацерация. Результаты микроскопического исследования на *Candida albicans* при кандидозе положительны.

Дисгидротическая экзема отличается от дисгидротической эпидермофитии двусторонностью поражения, распространением воспалительных явлений на боковые поверхности и тыл стопы.

Лечение. Лечение микоза гладкой кожи проводится наружными средствами. При сквамозной форме применяют кремы или мази: кетокона-зол, клотримазол, нафтифин, тербинафин, эконазол или салицилово-серной (3 и 10% соответственно). Сроки лечения индивидуальны и зависят от времени разрешения клинических проявлений болезни. При гиперкератотической форме перед началом лечения специфическими средствами производят отслойку рогового слоя эпидермиса следующим составом:

Rp: Ac. salicylici

Ac lactici - 10,0

Resorcini 2,5

Collodii 50,0

M.D.S. Смазывать кожу подошв 1 раз в день 5-6 дней подряд.

Затем на ночь под компрессную бумагу накладывают 2-5% салициловую мазь, а после ее снятия утром делают теплую мыльно-содовую ванну, размягчающую роговые наслоения, что позволяет их легко удалить.

Особого внимания требует лечение острого микоза стоп со вторичными аллергическими высыпаниями. В основном применяют являющиеся гипосенсибилизирующие

антигистаминные средства (кальция глюконо-нат, натрия тиосульфат, магния сульфат; диазолин, кларотадин в течение 10-15 дней). Дозы и длительность применения зависят от выраженности отечной эритемы и течения заболевания. Кальция хлорид применять не рекомендуется из-за раздражения инторецепторов сосудов и обострения воспаления.

При присоединении вторичной инфекции показаны антибиотики, не активирующие грибковой инфекции (эритромицин, тетрациклины, линкомицин, фузидин-натрий и др.), или сульфаниламидные средства.

На первом этапе лечения микоза с острыми воспалительными явлениями применяют примочки с 2% раствором борной кислоты (или перманганата калия 1 : 6000, или 0,5% раствора резорцина) 2-3 раза в сутки в течение 1-2 дней.

Наружно назначают антисептические, бактерицидные препараты типа фукорцина, 2% спиртовые растворы анилиновых красителей, 0,25-0,5% растворы нитрата серебра. После уменьшения воспалительных симптомов, прекращения мокнутия присоединяют мазевую терапию с наложением противогрибковых паст и мазей. К ним относятся 2-3% серно-салици-ловая, 5% дегтярная, 2-5% борно-нафталановая мази, паста Теймурова в течение 5-7 дней, или мази, содержащие противогрибковые и глюко-кортикоидные лекарственные средства (натамицин + неомицин + гидрокортизон или мазипредон + миконазол) 2 раза в сутки в течение 7-10 дней. При вторичной бактериальной инфекции используют мази, содержащие антибиотики, кортикостероиды и антимикотики (акридерм ГК, тридерм, пимафукорт) 2 раза в сутки в течение 3-5 дней.

При отсутствии эффекта от наружной терапии назначают антимикоти-ческие препараты системного действия: итраконазол (по 200 мг/сут после еды ежедневно в течение 7 дней, затем по 100 мг/сут еще 14 дней); или тербинафин (также внутрь после еды по 250 мг/сут в течение 3-4 нед); или флуконазол (по 150 мг 1 раз в неделю в течение 4 нед); или низорал (по 0,2 г 2 раза в день первые 2 дня, а затем по 1 таблетке 1 раз в день до или во время еды, курс - от 2 до 6 нед). У подростков сначала производят нежное отшелушивание мазью Уайтфилда, а у взрослых - мазью Ариевича.

Rp: Ac. salicylici

Ac. benzoici aa 2,0

Vaselini 30,0

M. f. ung.

D.S. Наружное. Мазь Уайтфилда

Rp: Ac. salicylici 12,0 Ac. benzoici 6,0 Vaselini 82,0 M.D.S. Мазь Ариевича

После отслойки на молодой ороговевающий эпидермис накладывают гризеофульвиновую мазь, мази канестен, кремы тербинафин, кандид, клотримазол.

Гризеофульвиновая мазь.

Rp:

Ac. Salicylici 1,0 Griseofulvin-forte 1,5

Vaselini 30,0

M.D.S. Наружное. Наносить на очаги поражения 2 раза в день Салициловые мази, растворы борной кислоты в виде примочки детям применять не рекомендуется из-за токсического действия вследствие абсорбции.

При поражениях единичных ногтей с дистальных или боковых краев, не превышающих 1/3 или половины площади ногтя, возможно излечение с помощью наружных средств и чисток.

Предложено несколько схем лечения (Ж.В. Степанова).

Схема 1. Крем или раствор кетоконазола (или клотримазол, нафти-фин, тербинафин, оксиконазол, циклопироксоламин) 2 раза в сутки до отрастания здоровых ногтей. Чистки проводят с помощью кератолитических средств. После удаления инфицированных участков ногтей на очищенное ногтевое ложе применяют один из противогрибковых препаратов (тербинафин, кандид и др.).

Схема 2. Аморолфин, 5% лак. Наносят 1-2 раза в неделю в течение 9-12 мес при поражении ногтей на стопах и в течение 6-8 мес при поражении ногтей на кистях.

8% лак циклопирокс наносят через день в течение 1-го месяца, 2 раза в неделю в течение 2-го, 1 раз в неделю в течение 3-го месяца и далее до отрастания здоровых ногтей, но не менее 6 мес.

Схема 3. Лекарственная форма микоспор-крем в наборе для лечения ногтей. В набор входят 10 г крема, в 1 г которого содержится 0,01 г бифо-назола и 0,4 г мочевины, а также ланолин, белый воск и белый вазелин, устройство для дозирования препарата, 15 полосок водонепроницаемого лейкопластыря и пилка. Крема и пластырей в одной упаковке достаточно в среднем на 30 процедур. Микоспор-крем вызывает растворение ногтя с помощью мочевины и позволяет безболезненно удалить инфицированную ногтевую пластинку.

При использовании этого крема одновременно происходит удаление размягченной ногтевой пластинки и противогрибковое лечение.

При тотальном или множественном поражении ногтей лечение проводят антимикотиками системного действия после обследования больного (функция печени). Назначают следующие препараты (дозы для взрослых):

- итраконазол по 200 мг 2 раза в сутки в течение 7 дней с перерывом 3 нед, всего 3-4 курса;

- тербинафин по 250 мг (1 таблетке) 1 раз в сутки после еды в течение 2 мес при онихомикозе кистей и 3-6 мес при онихомикозе стоп. Детям с массой тела менее 20 кг назначают тербинафин по 1/4 таблетки (62,5 мг/сут), детям с массой тела от 20 до 40 кг - по 1/2 таблетки (125 мг). После 40 кг назначают дозы для взрослых;

- флуконазол 150 мг (детям по 5-8 мг/кг) внутрь после еды 1 раз в неделю в фиксированный день до полного отрастания здоровых ногтей;



- кетоконазол по 200 мг (детям с массой тела от 15 до 30 кг 100 мг/сут, более 30 кг - 200 мг/сут) ежедневно до отрастания здоровых ногтей; в первый день взрослым и детям дают двойную дозу;

- гризеофульвин 12,5 мг/(кгсут), но не более 1 г/сут взрослым в 2-3 приема в течение 1-го месяца, через день в течение 2-го и далее 2 раза в неделю до отрастания здоровых ногтей. Детям 16 мг/(кгсут) по той же схеме.

Местная терапия онихомикоза основана на разрушении и удалении пораженных ногтей с последующим использованием различных фун-гицидных средств до отрастания здоровых ногтей. Применяется следующая методика. Первые 1-2 дня на ногти накладывают размягчающую мазь:

Rp: Ac. salicylici

Ac. benzoici a`a 5,0

Jodi puri crist. 0,2

Dimexidi 2,3

Cerae flavi 27,5

Lanolini anhydrici 10,0

M.D.S. Наружное

На 3-й день снимают пластырь и делают чистку ногтей с последующим наложением 20% бензойно-салициловой кислоты в димексиде (БСКД):

Rp: Ac. salicylici

Ac. benzoici a`a 10,0

Dimexidi 30,0

M.D.S. По 1 капле наносить на ногтевое ложе в течение 4 дней На 7-й день делают горячую мыльно-содовую ванну в течение 40 мин, повторную чистку ногтей и смазывают ногтевое ложе 3% спиртовой настойкой йода. С 8-го по 12-й день на ногтевое ложе и оставшиеся участки ногтей наносят 20% раствор БСКД по 1 капле 2 раза в день, на 13-14-й день повторно накладывают БСКД под лейкопластырь на 2 дня. На 15-й день проводят заключительную чистку ногтевого ложа и смазывают его 3% спиртовой настойкой йода.

Существует более быстрый способ удаления ногтей с применением мочевины. Кератолический пластырь - уреапласт, содержащий 20% мочевины, 50% салициловой кислоты, 10% трихлоруксусной кислоты и 20% основы, накладывают на пораженные ногти толстым слоем под лейкопластырь на 3-5 сут, защищая окружающую кожу лейкопластырем. Затем делают ванночку (39-40 °С) с чисткой ногтевого ложа и смазыванием фунгицидными жидкостями - фукорцином, 3-5% спиртовой настойкой йода, нитрофунгином, 1% спиртовым раствором октицила и др. После этого применяют серно-дегтярную, гризеофульвиновую, бифоназоловую мази, афунгил и др. Лечение ногтевого ложа продолжается 4-5 мес до отрастания здоровых ногтей (лечение ногтей на пальцах ног более продолжительное, чем на пальцах рук).

В период лечения ногтевых пластинок с целью улучшения трофики ногтевых фаланг назначают препараты, улучшающие периферическую микроциркуляцию (галидор, компламин, пармидин, никошпан, трен-тал, ангиотрофин).

#### 13.3.4. Трихомикозы

Трихомикозы включают трихофитии, микроспорию и фавус.

Трихофитии (*trichophytiae*). В группу трихофитий включены поверхностная трихофития (волосистой части головы, ногтей и гладкой кожи), хроническая трихофития с поражением волос, гладкой кожи и ногтей и инфильтративно-нагноительная трихофития.

Этиология. Возбудители поверхностной и хронической трихофитии - антропофильные грибы, поражающие гладкую кожу, волосы и ногти. На коже воспалительные явления резко выраженные, а при попадании возбудителя на волосистую часть головы поражаются волосы. Грибы располагаются в сердцевине волоса, поэтому они называются *Trichophyton endothrix*. По росту на питательной среде грибы распознаются как *Tr. violaceum* и *Tr. tonsurans (crateriforme)*. Инфильтративно-нагноительную трихофитию вызывают грибы, паразитирующие на человеке и животных, т.е. зооантропофильные. Они классифицируются как *Tr. mentagraphytes (var. gipseum)* и *Tr. verrucosum (var. faviforme)*. *Tr. ectothrix* располагается по наружной поверхности волоса и образует как бы чехол вокруг него. В зависимости от величины спор и их биологических особенностей выделяют мелкоспоровую разновидность *Tr. ectothrix microides*, паразитирующую у мелких домашних животных, мышей, крыс, кроликов, морских свинок. Крупноспоровая разновидность - *Tr. ectothrix megasporon* - обитает у крупных домашних животных - лошадей, коров, телят, овец.

Эпидемиология. Инфицирование антропофильными грибами *Tr. endothrix* происходит при непосредственном контакте больных со здоровыми (прямой путь) или через предметы, бывшие в употреблении у больных. В городе заболевают в основном дети. Заболевание, обусловленное зоофильными грибами, наблюдается, как правило, в сельских местностях или городских условиях при общении с лошадьми и другими крупными животными в процессе работы на ипподромах, в цирке, зоопарке, ветеринарных учреждениях. Инфицирование также возможно прямым путем при непосредственном контакте или косвенно через предметы, зараженные животными, например чешуйки, шерсть, оставляемые животными на сене, почве, кормах. «Гипсовая» мелкоспоровая трихофития, поражающая крыс, мышей и других грызунов, передается человеку не только прямым путем, но и через посредников - крупных животных, которые в стойлах на фермах загрязняются спорами грибов.

#### 13.3.5. Поверхностная трихофития

Поверхностной трихофитией чаще болеют школьники, хотя заболевание встречается в любом возрасте. Около 40-50% больных детей заражаются поверхностной трихофитией от взрослых. Это не только «школьная», как считали раньше, но и «семейная» инфекция. Противоэпидемические мероприятия проводят не только в детских учреждениях (ясли, детский сад, школа), но и в семье (квартире) больного ребенка.

Клиника и течение. Различают поверхностную трихофитию волосистой части головы, гладкой кожи и ногтей.

Поверхностная трихофития волосистой части головы может быть мелкоочаговой и крупноочаговой. После короткого инкубационного периода (6-7 дней) возникают очаги без резких воспалительных явлений, с неровными, нечеткими границами, неправильной округлой формы, покрытые белесоватыми отрубевидными чешуйками. По периферии очагов иногда могут располагаться пузырьки, пустулы, корочки. Пораженные волосы в очагах вовлекаются в процесс не сплошь, а как бы редеют. Некоторые волосы очень коротко обломаны (на 1-2 мм над уровнем кожи) и имеют вид запятых, крючков, вопросительных знаков; их называют «пеньками» (рис. 35). Обычно на голове несколько очагов поражения, но могут быть и единичные очажки. Субъективных жалоб больные не предъявляют. Без лечения заболевание может длиться годами и переходить в хроническую трихофитию (у женщин) или самоизлечиваться (чаще у мужчин). У взрослых мужчин возможно развитие поверхностной трихофитии в области бороды и усов, клинически идентичной таковой на волосистой части головы.

Поверхностная трихофития гладкой кожи чаще возникает на коже лица, шеи, предплечий и туловища, хотя может наблюдаться и на любых других участках кожи. Очаги хорошо очерчены, несколько приподняты над уровнем кожи, округлых или овальных очертаний, имеют по краям небольшой пятнистый или узелковый валик, на котором могут быть мелкие пузырьки и корочки (рис. 36). В центре очага происходит разрешение патологического процесса, поэтому он более бледно окрашен и шелушится. Слияясь между собой, очаги образуют причудливый рисунок. Субъективно возможен нерезкий зуд. В процесс могут быть вовлечены пушковые волосы, что затягивает излечение. Поверхностной трихофитией гладкой кожи болеют преимущественно дети.

Трихофития ногтей. Ногтевые пластинки (чаще пальцев кистей) при поверхностной трихофитии вовлечены в процесс у 2-3% больных. Поражение начинается со свободного края ногтевой пластинки, реже - с области луночки и за несколько месяцев распространяется на всю пластинку, которая утолщается, становится рыхлой, крошится, приобретает серовато-грязный цвет. Отмечается подногтевой гиперкератоз. Обычно поражено несколько ногтевых пластинок. Без лечения процесс тянется годами.

### 13.3.6. Трихофития хроническая

Этиология. Микоз вызывается теми же антропофильными грибами, что и поверхностная трихофития.

Патогенез. Заболевание начинается в детстве и сначала протекает как поверхностная трихофития, но затем приобретает у девочек черты хронической («черноточечной») трихофитии; у большинства мальчиков к возрасту полового созревания наступает спонтанное излечение. Иногда заболевание уже в детском возрасте принимает «черноточечную» форму, поэтому сейчас из названия болезни изъято слово «взрослых» (ранее болезнь называлась «хроническая трихофития взрослых»). В патогенезе имеют значение нарушение функции эндокринной системы (заболевания половых желез, болезнь Иценко-Кушинга), вегетативной нервной системы (явления акроцианоза), гиповитаминоз (недостаток витамина А) и т.д. В 80% случаев болеют взрослые женщины, нередко являясь источником заражения для своих детей. Больные хронической трихофитией составляют не менее 30% всех пораженных трихофитией волосистой части головы.

Клиника и течение. Различают хроническую трихофитию волосистой части головы, гладкой кожи и ногтей.

Хроническая трихофития волосистой части головы локализуется преимущественно в затылочной и височных областях, где могут отмечаться небольшие бледно-красноватые очажки с синюшным оттенком, диффузное или мелкоочаговое шелушение и атрофические плешинки (рис. 37). Волосы обломаны на одном уровне с гладкой кожей и напоминают комедоны (черные точки). Заболевание часто называют «черноточечной трихофитией». Иногда заболевание проявляется только несколькими черными точками, которые трудно обнаружить, особенно у женщин с густыми волосами на голове. В течение многих лет, а иногда и десятилетий «черноточечная трихофития» может оставаться нераспознанной, хотя больные служат источником заражения детей, у которых развивается поверхностная форма трихофитии. В связи с этим в каждом случае заболевания ребенка необходимо тщательно обследовать мать, бабушку, няню, соседок на предмет исключения хронической трихофитии (в основном волосистой части головы).

Хроническая трихофития гладкой кожи по клинической картине, локализации и течению значительно отличается от поверхностной трихофитии. Очаги располагаются на коже голеней, ягодиц, в области коленных суставов, предплечий и реже на лице и туловище. Очаги не имеют резких границ, постепенно переходят в нормальную кожу, застойно-синюшного цвета, на разных участках покрыты чешуйками, чем напоминают очаги хронической экземы. Длительное и вялое течение хронической трихофитии может быть обусловлено низкой иммунной реактивностью организма. Отмечаются поражение пушковых волос в очагах, а также сочетанное поражение волосистой части головы и ногтей (диссеминированный процесс).

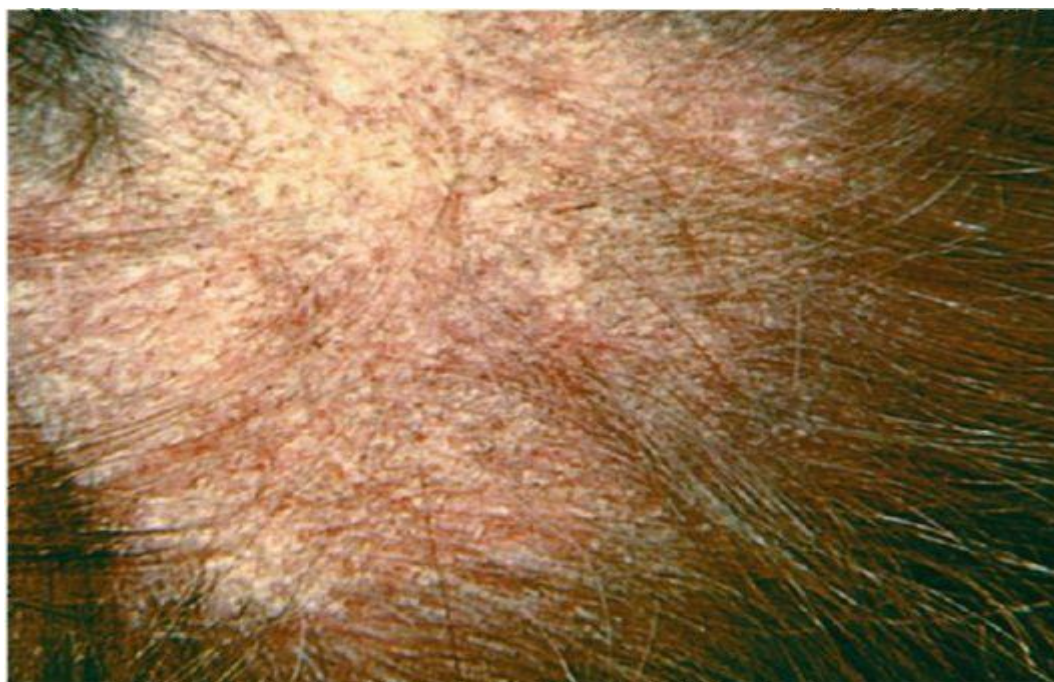

Рис. 35. Трихофития волосистой части головы

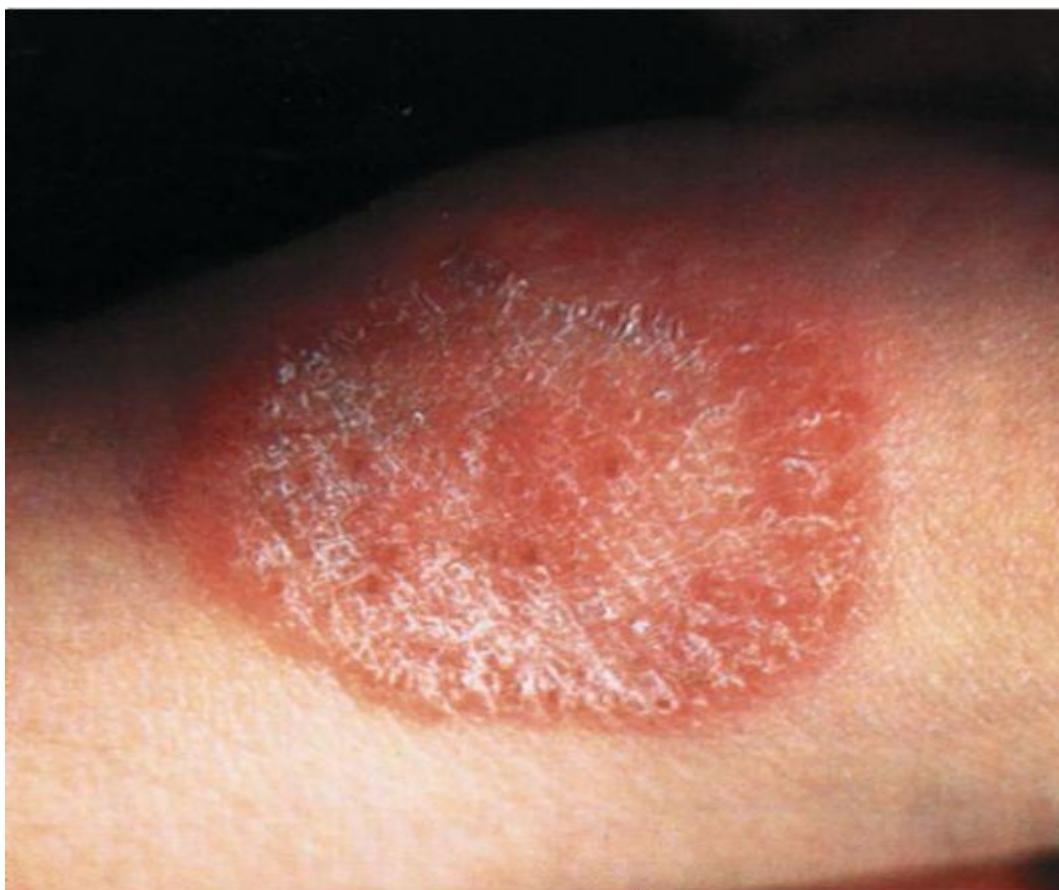

Рис. 36. Трихофития гладкой кожи

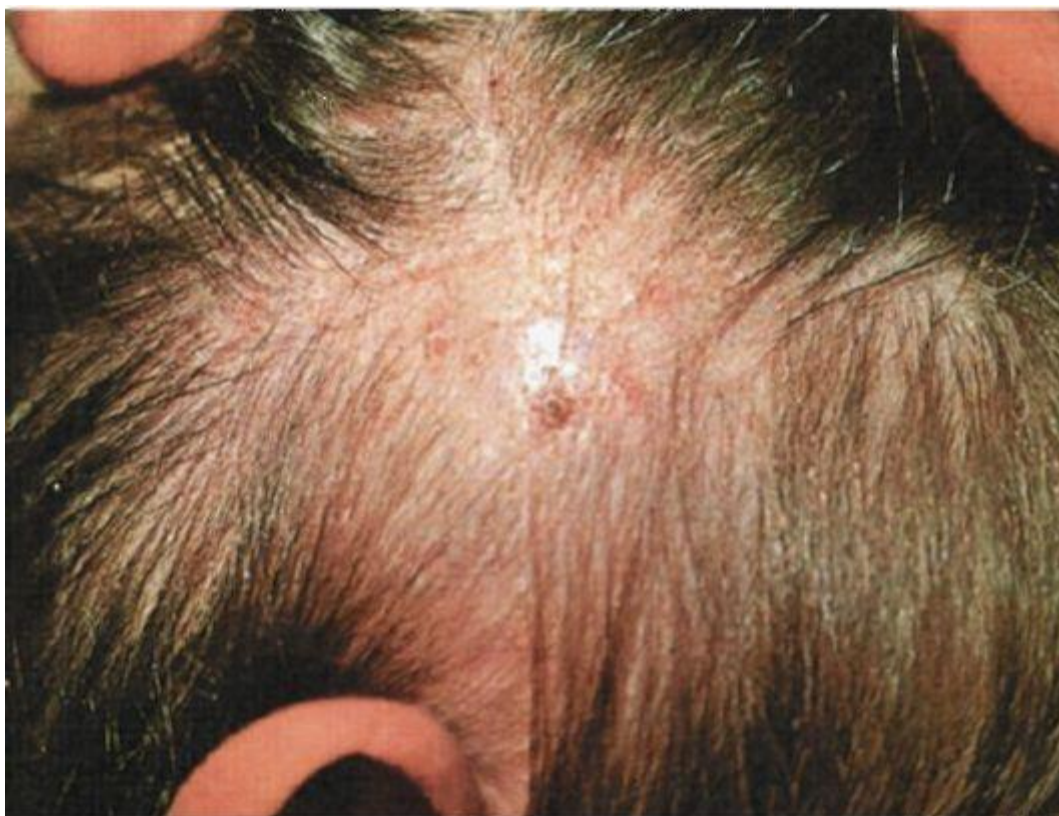

Рис. 37. Хроническая трихофития волосистой части головы

Субъективные расстройства отсутствуют либо проявляются легким зудом. При хронической трихофитии кожи ладоней и подошв на фоне гиперкератоза отмечается пластинчатое шелушение по типу так называемого сухого дисгидроза с частым поражением ногтевых пластинок и с нерезко выраженными воспалительными явлениями.

Ногти поражаются у 1/3 больных хронической трихофитией. Ногтевые пластинки утолщаются, становятся грязно-серыми, бугристыми, легко крошатся и ломаются; свободный край ногтя отстает от ногтевого ложа.

### 13.3.7. Инфильтративно-нагноительная трихофития (зооантропофильная трихофития)

Вызывается зоофильными трихофитонами *T. gypsum* и *T. verrucosum*. Инкубационный период составляет от 1 до 2 мес.

Во многих странах отмечают рост заболеваемости инфильтративно-нагноительной трихофитией. В ряде районов нашей страны больные этой формой трихофитии составляют более половины больных поверхностной трихофитией, микроспорией и фавусом, вместе взятых. Увеличивается роль гипсовидного трихофитона по сравнению с фавиформным. В эпидемиологии этой трихофитии, кроме животных, определенную роль могут играть насекомые (в частности, кузнечики). Возможно развитие зооантропофильных грибов в соломе, кукурузных стеблях.

Клиника и течение. Различают несколько клинических форм ин-фильтративно-нагноительной трихофитии.

Инфильтративно-нагноительная трихофития волосистой части головы. При типичном течении образуются единичные крупные очаги поражения, резко очерченные, гиперемизированные, значительно инфильтрированные, покрытые большим количеством сочных гнойных корок. После снятия этих корок нередко можно обнаружить, что гной выделяется из каждого фолликула в отдельности, хотя на первый взгляд у больного всего один большой и глубокий абсцесс. В связи с этим имеется другое название заболевания - «фолликулярный абсцесс». Гной, выделяющийся из каждого фолликула, очень напоминает мед, выделяющийся из сот. Отсюда третье часто встречающееся название заболевания - *kerion Celci* (медовые соты Цельзия). При инфильтративно-нагноительной трихофитии в области бороды и усов (*sycosis para-sitaria*) образуются множественные, но не столь крупные, как на голове, очаги поражения, сходные по другим клиническим симптомам с поражением на голове.

При глубокой зоофильной трихофитии пальпация инфильтрата сопровождается значительной болезненностью. Часто отмечают общие явления (недомогание, лихорадка, головная боль), увеличение и болезненность регионарных лимфатических узлов. Без лечения заболевание разрешается через несколько месяцев, оставляя рубцы или, чаще, рубцовую атрофию. Однако далеко не у всех больных нагноительная (зоо-фильная) трихофития имеет описанные симптомы. Она может сопровождаться гиперемией очагов и инфильтрацией без образования фолликулярного нагноения (приблизительно у 1/5 больных) или (примерно 1/3 больных) оставаться поверхностной (гиперемизированные, слегка инфильтрированные очаги с нерезким валиком по периферии и пластинчатым шелушением).

При инфильтративно-нагноительной трихофитии гладкой кожи образуется гиперемизированная бляшка, резко отграниченная от окружающей здоровой кожи, округлых очертаний, инфильтрированная, покрытая отрубевидными или пластинчатыми чешуйками;

на ее поверхности много фолликулярных пустул и гнойных корочек. Увеличиваясь по периферии, она достигает крупных размеров (диаметром 5 см и более), а через несколько недель самопроизвольно разрешается, оставляя гиперпигментацию, а иногда и рубцовую атрофию. Однако воспалительные явления и инфильтрация при зоофильной трихофитии гладкой кожи, как и волосистой части головы, могут варьировать от резко выраженной (глубокая форма) до малозаметной поверхностной формы.

Диагностика и дифференциальная диагностика. Поверхностную трихофитию волосистой части головы приходится дифференцировать прежде всего с микроспорией и фавусом волосистой части головы. Решающими в диагностике трихофитии являются низко обломанные волосы («пеньки»), значительное количество сохранившихся волос в очагах, отсутствие склонности очагов к слиянию, а также расположение спор гриба внутри волоса (*endothrix*). Себорейная экзема и себорея кожи головы отличаются отсутствием ограниченных очагов, не сопровождаются поражением волос, как трихофития, вызывают зуд и более выраженные воспалительные явления.

Дифференцировать поверхностную трихофитию гладкой кожи с микроспорией гладкой кожи по клиническим проявлениям практически невозможно, так как воспалительная реакция и конфигурация очагов однотипны. Диагностике способствуют картина поражения волос (если одновременно поражены волосы головы), анамнез (больная кошка в семье, квартире, доме), выяснение эпидемиологической обстановки в детском учреждении, результаты культуральной диагностики и др. Точная диагностика возможна при посеве после прораствания культуры.

Диагностика поверхностной трихофитии волосистой части головы и микроспории этой же локализации основывается на длине обломанных волос, асбестовидном наложении чешуек и отсутствии сохранившихся здоровых волос при микроспории. Диагноз микроспории подтверждает зеленая люминесценция в лучах лампы Вуда пораженных волос при микроспории. Поверхностная трихофития контрастно отличается от фавуса отсутствием скутул, «амбарного» запаха, а также выраженной атрофии на месте отторгшихся скутул. Инфильтративно-нагноительную трихофитию дифференцируют с глубокими пиодермическими процессами - глубокими фолликулитами, фурункулом, карбункулом, хронической язвенной пиодермией.

Диагноз легко установить при исследовании пораженных волос микроскопически с помощью люминесценции, а также культурально.

Поражение на гладкой коже приходится дифференцировать с розовым лишаем, себорейной экземой, кольцевидными формами псориаза. При трихофитии границы очагов резкие, четкие, по периферии есть отечный гиперемированный валик с пузырьками и корочками на нем, нити мицелия гриба.

Диагностика хронической трихофитии волосистой части головы основана на выявлении «черных точек», атрофических плешинок в затылочной и височных областях и поражении ногтевых пластинок. Очаги на гладкой коже приходится отличать от эритематозно-сквамозных дерматозов (рубромикоз, каплевидный параспориоз, псориаз и др.).

Трихофитию ногтей дифференцируют с рубромикозом, фавусом и другими заболеваниями ногтей. Дифференциальную диагностику инфильтративно-нагноительной трихофитии проводят с инфильтративно-нагноительной формой микроспории, которая вызывается пушистым микроспорием и встречается относительно редко. При

локализации очагов на коже лица у мужчин поражение дифференцируют с вульгарным (стафилококковым) сикозом, который обычно длительный, без бурных воспалительных явлений. Фолликулярное поражение и острота позволяют отличить зоофильную трихофитию от хронической пиодермии и глубоких микозов (споротрихоза, глубоких бластомикозов и др.).

Лечение больных трихофитией можно проводить как в стационаре, так и амбулаторно. При отсутствии противопоказаний назначают гризе-офульвин внутрь из расчета 12,5 мг/(кг•сут) (но не более 1 г) взрослым или 18 мг/(кгсут) детям. Антибиотик принимают ежедневно 3 раза в день с чайной ложкой растительного масла до первого отрицательного анализа на грибы, затем в той же дозе 2 нед через день и еще 2 нед 2 раза в неделю. Гризеофульвин можно заменить на тербинафин (внутри после еды по 250 мг/кг взрослым в течение 5-6 нед) или на итраконазол по 100 мг/сут в течение 4-6 нед.

Наружно для гладкой кожи или волосистой части головы (ее бреют 1 раз в неделю) применяют кремы или мази (кетоназол, бифоназол, клотримазол, оксиконазол или чередование аппликаций серно-салици-ловой мази\* с 2% спиртовой настойкой йода - утром смазывание йодом, вечером мазью). Лечение обычно продолжается от 4 до 6 нед.

При хронической форме поверхностной трихофитии волосистой части головы 2-3 раза с интервалом 10 дней проводят отслойку рогового слоя эпидермиса.

При инфильтративно-нагноительной форме трихофитии лечение начинают с противовоспалительных средств в виде примочек (раствор перманганата калия 1:6000, риванола 1:1000, фурацилина 1:5000 2-3 раза в сутки в течение 1-2 дней). Затем переходят на 10% серно-дегтярную мазь до разрешения инфильтрации, после чего продолжают лечение кремами или мазями с антимикотиками.

### 13.3.8. Микроспория

Среди дерматофитий микроспория является наиболее распространенным заболеванием, так как ее возбудитель обладает значительной вирулентностью и широко распространен в почве, на растениях и у животных.

Этиология. Грибы, вызывающие микроспорию, принадлежат к ант-ропофильному и зооантропофильному видам. Этим обусловлены две клинические разновидности - поверхностная и инфильтративно-нагноительная микроспория.

К антропофильным грибам, паразитирующим на коже и ее придатках у человека и формирующим поверхностную микроспорию, принадлежат *Microsporum ferrugineum* (ржавый микроспорум) и *Microsporum Audonii* (микроспорум Одуэна). В нашей стране наибольшее распространение (до 99%) имеют зоофильные грибы - *M. canis* (собачий микроспо-

\* Rp: Sulfuris pp 10,0 Ac. salicylici 3,0 Vaselini ad 100,0 M. f. ung.

D.S. Наносить на пораженную кожу.

рум) и *M. felineum* (кошачий микроспорум), вызывающие инфильтративно-нагноительную разновидность.



Эпидемиология. Заражение антропофильными микроспорумами происходит при непосредственном контакте с больными или через вещи и предметы обихода, инфицированные грибами. Ржавый микроспорум является самым контагиозным из всех известных патогенных грибов. При появлении больного в детском коллективе многие дети оказываются инфицированными и наблюдается вспышка заболеваний, требующая интенсивных организационных и противозидемических мероприятий.

Зооантропофильным микроспорумом (пушистым) в 80-85% случаев заражаются от больных котят, кошек и собак.

Заражение может произойти и через вещи, предметы (игрушки, наволочки, косынки, шапки и др.), инфицированные грибом. В последнее время установлена возможность миконительства у кошек. Возбудитель микроспории исключительно устойчив к факторам внешней среды: вне животного возбудитель в чешуйках может сохранять жизнеспособность до 7 лет, а в шерсти животных - до 10 лет.

Микроспорией болеют в основном дети. К возрасту полового созревания заболевание может самоизлечиваться. При заболевании взрослых отмечают поражение только гладкой кожи. Ногтевые пластинки мик-роспорумы, как правило, не поражают. В последние годы установлены случаи заражения детей грибковой флорой, сапрофитирующей в почве и на растениях. Инкубационный период длится от 2-3 нед до 2-3 мес.

Патогенез. Преимущественные заболевания микроспорией детей объясняются дисбалансом гуморально-клеточных факторов иммунитета, недостаточной концентрацией бактерицидных компонентов сыворотки крови и снижением уровня фунгистазы в волосяных фолликулах у детей до 14-15 лет.

Клиническая картина. При инфильтративно-нагноительной микроспории на волосистой части головы возникают крупные единичные отеч-но-инфильтративные очаги с четкими границами округлой или овальной формы, окруженные несколькими мелкими (дочерними) очажками вследствие аутоинокуляции (рис. 38). На очагах поражения все волосы обломаны на уровне 6-8 мм. На обломках видны муфточки или чехлики, состоящие из спор гриба и плотно покрывающие остатки обломанных волос. Кожа вокруг обломков застойно-гиперемирована, часто покрыта значительным количеством плотно прилегающих серых асбестовидных чешуек или чешуйко-корок. Глубокая нагноительная микроспория типа *kerion* сопровождается лихорадкой, недомоганием, лимфаденитом.

Поражение гладкой кожи проявляется эритематозно-сквамозными высыпаниями правильно округлой или овальной формы с четкими границами. На валикообразно приподнятых краях с более выраженной отечностью можно видеть папуловезикулы, пустулы, серозно-гнойные корки, чешуйки. Центр очагов всегда несколько менее гиперемирован, часто в стадии разрешения. В этих случаях очаги приобретают кольцевидную форму. В период обострения процесса в центре очагов воспаление активизируется, и тогда возникают ирисоподобные формы вписанных друг в друга окружностей. При множественном распространении очаги сливаются (рис. 39). Поражение пушковых волос и фолликулов гладкой кожи проявляется лихеноидными папулами с гиперкератозом устьев фолликулов.

На гладкой коже очаги хорошо контурируются, нередко образуя фигуры причудливых очертаний. Ржавый микроспорум нередко поражает изолированно гладкую кожу с поражением пушковых волос, что затрудняет излечение.

Поверхностная микроспория обусловлена антропонозным грибом *M. ferrugineum*. На волосистой части головы процесс проявляется эритематозно-шелушащимися очагами неправильных очертаний с нечеткими краями. Волосы обламываются высоко, на разных уровнях, но на поверхности очагов сохраняется значительное количество видимо здоровых волос. Обломки волос окружены плотно прилегающим футляром из спор гриба. Вокруг материнского очага вследствие отсева всегда видны мелкие элементы в виде розовато-лиловых мелких фолликулярных лихеноидных папул или эритема-тозно-сквамозных пятен.

При раздражении первичных очагов микоза нерациональной терапией или при повышенной реактивности организма на внедрение грибов могут появляться вторичные аллергические высыпания - микиды.

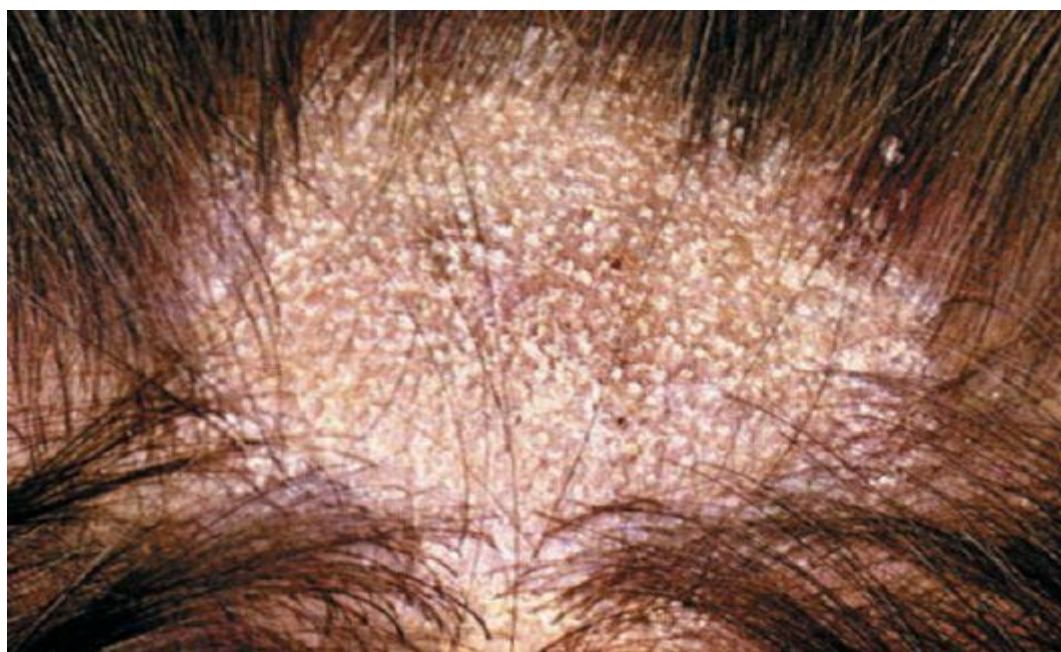


Рис. 38. Микроспория волосистой части головы

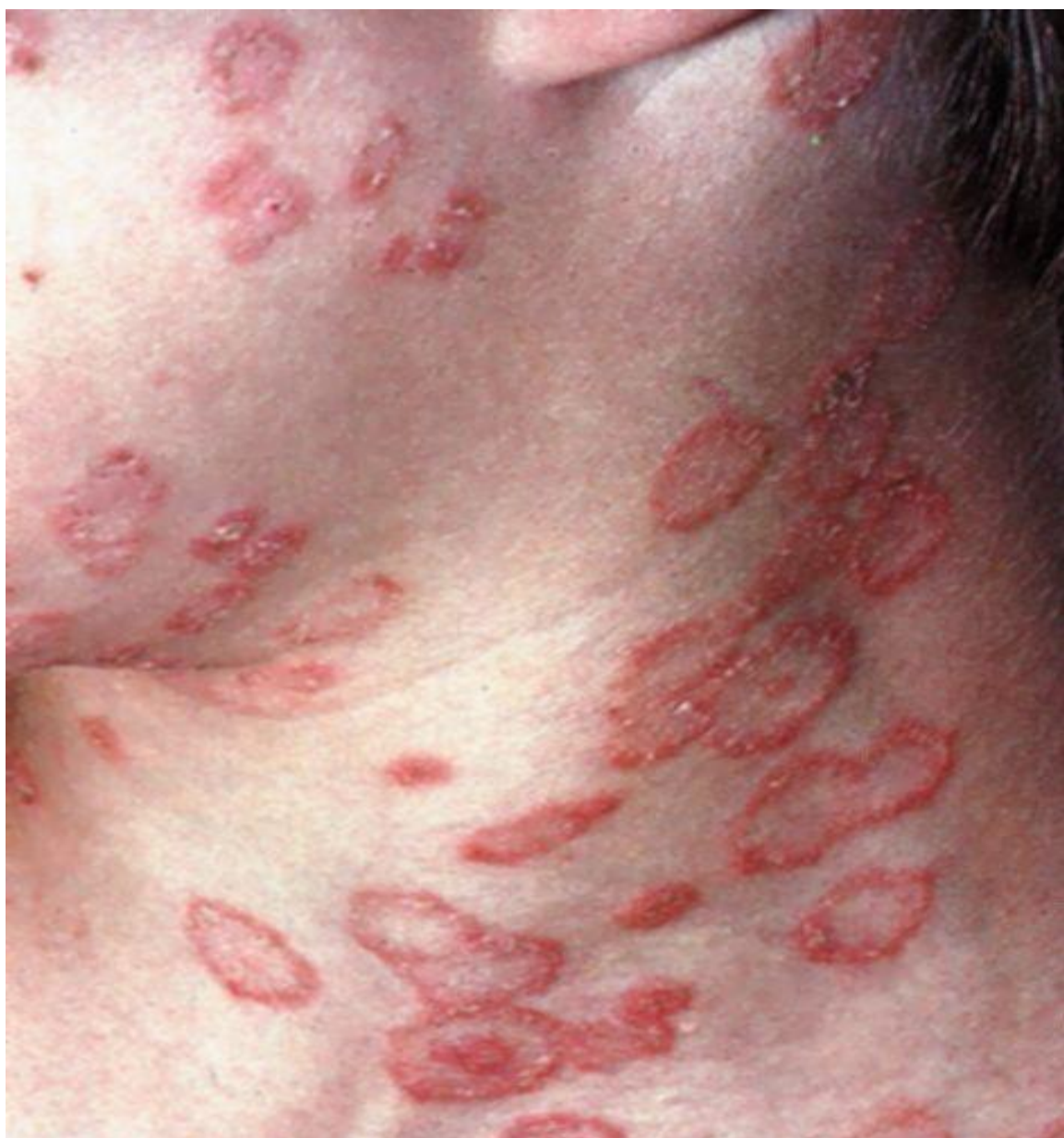

Рис. 39. Микроспория гладкой кожи

Чаще микиды наблюдаются при трихофитии и микроспории, когда заболевание обусловлено зооантропофильными грибами. Микиды могут быть поверхностными (лихеноидными, эритематозными, эритемато-сквамозными, везикулезными) и более глубокими (узловатыми). Они локализуются как вблизи от очагов микоза, так и на большом отдалении. Во вторичных высыпаниях обнаружить элементы гриба не удастся. Клинико-морфологически дерматомикиды могут напоминать скарла-тино- и кореподобную сыпь, параспориаз, розовый лишай и т.д. Появление дерматомикидов может сопровождаться головной болью, недомоганием, слабостью, повышением температуры и др.

Диагностика. Поражение гладкой кожи и волосистой части головы при всех формах микроспории выявляется на основе клинической симптоматики с учетом результатов микологического микроскопического исследования, а также с использованием флюоресценции в лучах лампы Вуда.

Лечение. Наиболее эффективным средством лечения больных микроспорией остается фунгистатический антибиотик гризеофульвин. Его назначают внутрь из расчета 22 мг/(кг•сут) 3 раза в день с чайной ложкой растительного масла до первого отрицательного анализа на грибы, затем в той же дозе 2 нед через день и еще 2 нед 2 раза в неделю.

При лечении детей до 2-3 лет таблетки гризеофульвина заменяют на суспензию, в 1 мл которой содержится 0,015 г препарата.

Одновременно с приемом антибиотика внутрь проводится наружное лечение: волосы на голове сбривают 1 раз в неделю. Применяют кремы или мази (кетоконазол, бифоназол, клотримазол, оксиконазол или чередование аппликаций 10% серно-3% салициловой мази со смазыванием очагов 2% спиртовой настойкой йода). Лечение обычно продолжается от 4 до 6 нед.

При хронической форме поверхностной трихофитии волосистой части головы 2-3 раза с интервалом 10 дней проводят отслойку рогового слоя эпидермиса.

При инфильтративно-нагноительной форме лечение начинают с противовоспалительных средств в виде примочек (раствор перманганата калия 1:6000, риванола 1:1000, фурацилина 1:5000 2-3 раза в сутки в течение 1-2 дней), после чего продолжают лечение кремами или мазями с антимикотиками.

### 13.3.9. Фавус

Этиология. Заболевание вызывается антропофильным грибом *Trichophyton Schonleinii*, который находится внутри волоса в виде булавовидных спор, располагающихся по прямой линии. Инкубационный период точно не установлен. По данным различных авторов, он варьирует от 2-3 нед до 6-12 мес.

Эпидемиология. Заражение происходит при прямом контакте с больными или через инфицированные предметы. В отличие от микроспории - чрезвычайно контагиозного заболевания - для заражения фавусом необходим длительный контакт. Возбудитель поражает гладкую кожу, волосистую часть головы, ногти и внутренние органы.

Патогенез. Определяющее значение при попадании грибов фавус (парши) в макроорганизм имеет состояние человека, его иммунная реактивность. Заболевают люди с хроническими астенизирующими заболеваниями (сахарный диабет, гипотрофия, колиты, язвенная болезнь, хронический гепатохолецистит и др.). Инфицированию способствуют отсутствие элементарных гигиенических условий быта, несоблюдение санитарно-гигиенических правил.

Клиническая картина. В соответствии с клиническими проявлениями заболевание подразделяют на типичную (скутулярную), атипичную (сквамозную) и импетигиозную разновидности.

При *скутулярной форме* болезни основным элементом является ску-тула (фавозный щиток), представляющая собой чистую культуру гриба в эпидермисе. Поражение волосистой части головы проявляется эрите-матозно-инфильтративными очагами, в которых наряду с чешуйками располагаются фавозные щитки - скутулы в виде желтовато-серых округлых образований с центральным вдавлением. Волосы, пораженные грибом *Tr. Schonleinii*, тусклые, атрофичные, безжизненные, ломкие, похожие на волосы старых париков. При скутулярной форме от больного исходит специфический «амбарный», или

«мышинный» запах, зависящий от присутствия в скутулах сопутствующих микроорганизмов. На месте отторгающихся скутул всегда остается рубцовая атрофия. Типичные ску-тулярные элементы на гладкой коже располагаются группами. После выздоровления остаются атрофические рубцы. Одновременно с гладкой кожей поражаются и пушковые волосы.

*Сквамозная (пситириозидная) форма* сопровождается пятнистыми высыпаниями, напоминающими себорейную экзему. При локализации на волосистой коже головы волосы приобретают внешний вид, сходный со скутулярной разновидностью, а на месте себореевидных пятен после исчезновения инфекции остаются атрофические рубчики. Такие же симптомы наблюдаются при поражении гладкой кожи с вовлечением в процесс пушковых волос.

*Импетигиозная форма* отличается образованием пустул, похожих на вульгарное импетиго, вместо скутул. Пустулы даже при поверхностном расположении разрешаются рубцовой атрофией. Поражение гладкой кожи в изолированном виде практически не наблюдается, а если случается, то только у лиц с тяжелыми истощающими хроническими заболеваниями, находящимися в плохих санитарно-гигиенических условиях.

Фавус ногтей чаще поражает кисти, ногти стоп поражаются редко и лишь при генерализованных формах болезни. Скутулы формируются в толщине ногтевой пластинки, поэтому ранним симптомом поражения становится изменение окраски ногтя с постепенным развитием деформации и образованием подногтевого гиперкератоза.

Фавозные висцеральные поражения возможны в любом возрасте в результате гематогенного метастазирования возбудителя. Описаны фавозные пневмонии, менингиты, поражения желудочно-кишечного тракта, костей. В период острого прогрессирующего течения фавуса возможно появление вторичных аллергических высыпаний (фавидов), которые морфологически очень разнообразны. Они могут быть псориа-зиформными, уртикарными, эритематозно-сквамозными, лихеноидными и даже везикулопустулезными.

Диагностика. При типичной, скутулярной форме фавуса диагностика несложна и основывается на внешнем виде скутул и поражения волос. При атипичных формах фавуса установить диагноз намного сложнее. В таких случаях о фавусе заставляет думать поражение волос - они тусклые, как бы запыленные, лишенные естественного блеска, истонченные, но не обломанные. В отличие от сквамозной формы фавуса, при себорейной экземе отмечаются яркая окраска очагов, их значительная отечность и серозные корки. При вульгарном импетиго и остиофоллику-литах в отличие от импетигиозной формы фавуса очаги окружены островоспалительным отечным венчиком и нет столь длительного хронического течения, как при фавусе. Окончательно вопрос решают на основании результатов микроскопического, а при необходимости и куль-турального исследования.

Лечение. При всех формах фавуса лечение должно быть комплексным: системный антимикотик внутрь и противогрибковые средства на пораженную кожу.

Гризеофульвин назначают в дозах 12,5 мг/(кг•сут) взрослым или 18 мг/(кг•сут) детям в 3 приема во время еды с чайной ложкой растительного масла для лучшей резорбции препарата в тонкой кишке. Гризео-фульвин принимают ежедневно до первого отрицательного анализа на грибы (т.е. в течение 15-25 дней). Анализы на грибы делают каждые 3 дня. После первого отрицательного анализа на грибы препарат принимают через день на протяжении 2 нед. После трехкратных отрицательных анализов на грибы гризеофульвин принимают в той же дозе, но 2 раза в неделю еще 2 нед. Лечение

гризеофульвином осуществляют под контролем анализов мочи и крови 1 раз в 7-10 дней. При возникновении побочных явлений назначают антигистаминные препараты, аскорбиновую кислоту, кальция лактат, а при выраженных проявлениях гризеофульвин заменяют на другой системный антимикотик.

Гризеофульвин может снижать неспецифический иммунитет, изменять порфириновый обмен, синтез витаминов группы В, поэтому при лечении гризеофульвином рекомендуется принимать поливитамины на протяжении всего курса.

Альтернативой гризеофульвину являются тербинафин и итракона-зол. Тербинафин назначают внутрь после еды по 250 мг/сут (взрослым и детям с массой тела более 40 кг). Детям с массой тела от 20 до 40 кг назначают 125 мг/сут, детям с массой тела до 20 кг - по 62,6 мг/сут в течение 5-6 нед.

Итраконазол - по 100 мг/сут назначается 1 раз в день взрослым внутрь в течение 4-6 нед.

Одновременно проводят местное лечение. Утром голову ежедневно моют с мылом и смазывают 2-5% спиртовым раствором йода, вечером втирают противогрибковую мазь (мазь Вилькинсона, 1% мазь бифоно-зола, мазь с 3% содержанием салициловой кислоты и 10% содержанием серы, а также мази микозолон, микосептин, клотримазол, батрафен, эконазола нитрат). Можно использовать гризеофульвиновую мазь с ди-мексидом:

Rp: Ac. salicylici

Griseofulvini-forte - 1,5

Dimexidi per se 5 ml

Vaselini 30,0

M. f. ung. D.S. Наружное

Используют также мазь, содержащую салициловую кислоту, серу и деготь по прописи, в течение 2-3 нед.

Rp: Ac. salicylici 30,0 Sulfur praec. Picis liquidae - 10,0 Vaselini ad 100,0 M.f. ung.

D.S. Наружное. Наносить на очаги поражения 2 раза в день

Затем в качестве поддерживающей терапии назначают смазывания пораженных участков 2% спиртовым раствором йода 2 раза в день ежедневно или через день в течение 3-4 нед.

Пораженные пушковые волосы удаляют мазью Ариевича или проводят отслойку с применением коллодийной пленки, содержащей салициловую и молочную кислоты.

Rp: Ac salicylici

Ac. lactici a`a 10,0

Collodii 80,0

M.D.S. Наружное

Пленку накладывают на 2-3 дня, затем поверх нее наносят 2-5% салициловую мазь под целлофан и вату, после чего пленку вместе с пушковыми волосами легко удаляют. Если отслойка оказалась неполной, то процедуру повторяют или используют 5% гризеофульвиновый пластырь.

Rp: Griseofulvini-forte aa 5,0

Ac. salicylici

Ol. ricini aa 3,0

Lanolini 22,0

Cerae flavae 7,0

Emplastrum plumbi 60,0

M.D.S. Наружное

Пластырь накладывают на очаг на 3-4 дня с последующей ручной эпиляцией волос. Процедуры повторяют до получения отрицательного анализа на грибы (Ж.В. Степанова).

Профилактика. Вещи, бывшие в употреблении у больных, дезинфицируют. При заболевании микроспорией осматривают всех членов семьи больного, а также имеющих в доме животных 1 раз в неделю с помощью люминесцентной лампы на протяжении 1,5-2 мес. Регулярно осматривают детей в организованных коллективах (карантин 3-6 нед), проводят мероприятия по санитарному просвещению. Показана дву-кратная санитарно-противоэпидемическая обработка помещений (первичная и заключительная). Проводится дезинфекция постельных принадлежностей, одежды.

### 13.4. Кандидоз

Кандидоз - поражение кожи, слизистых оболочек, ногтевых пластинок и внутренних органов, вызванное дрожжеподобными грибами рода *Candida*.

В настоящее время возрастает распространение условно-патогенных дрожжеподобных грибов рода *Candida* (*Monilia*) среди больных и здоровых людей, а также наблюдается рост заболеваемости кандидозом людей разного возраста.

Этиология. Дрожжеподобные грибы рода *Candida* (*Monilia*) относятся к несовершенным грибам - дейтеромицетам (анаскоспоровым) и представляют самостоятельный род. Наиболее распространен в качестве возбудителя вид *C. albicans*.

Дрожжеподобные грибы *Candida albicans* - одноклеточные микроорганизмы относительно большой величины, овальной, округлой, иногда овально-вытянутой формы. Они образуют псевдомицелий (нити из удлинённых клеток), бластоспоры (клетки почки, сидящие на перетяжках псевдомицелия) и споры с двойной оболочкой. Грибы рода *Candida* отличаются от истинных дрожжей псевдомицелием, отсутствием аско-спор (спор в сумках внутри клеток) и биохимическими особенностями.

Эпидемиология. Грибы рода *Candida* нередко попадают в организм в первые часы и дни жизни ребенка, а также внутриутробно. Возможность внутриутробного инфицирования плода подтверждается обнаружением грибов в околоплодной жидкости, плаценте, оболочках пуповины. В дальнейшем заражение новорожденных возможно при прохождении через родовые пути, со слизистой оболочки рта, с кожи соска при кормлении, с кожи рук при уходе. Возбудители кандидоза выделяются в среднем у каждого 3-го человека из кишечника, гениталий, бронхиального секрета (Ж.В. Степанова). Грибы рода *Candida* могут попадать в организм человека с предметов домашнего обихода, посуды, а также с пищей. Выявлено значительное обсеменение этими грибами сырого мяса, молочных продуктов, особенно творожных сырков, творога, сметаны, а также овощей и фруктов. Источником кандидозной инфекции, помимо носителей и больных кандидозом людей, могут быть домашние животные, особенно молодняк: телята, котята, жеребята, а также домашняя птица.

Патогенез. Весь род *Candida* относится к условно-патогенным грибам, поэтому в патогенезе кандидозной инфекции решающее значение принадлежит не столько возбудителю, сколько состоянию макроорганизма. Патогенность грибов также играет определенную роль в развитии заболевания. К факторам патогенности у грибов рода *Candida* относятся секреция протеолитических ферментов и гемолизинов, дерматонекротическая активность и адгезивность (способность прикрепляться к клеткам эпителия). Установлено, что штаммы *Candida albicans* усиливают свои патогенные свойства при различных изменениях гомеостаза макроорганизма. Активизации вирулентности условно-патогенных грибов *Candida* способствуют факторы окружающей среды (экзогенные), помогающие проникновению грибов в организм; эндогенные факторы, вызывающие снижение сопротивляемости микроорганизма; вирулентные свойства самих грибов, обеспечивающие их патогенность. Среди неблагоприятных факторов окружающей среды следует выделить температуру, способствующую потоотделению и мацерации кожи, воздействие на кожу и слизистые оболочки профессиональных вредностей (кислот, щелочей, цемента, растворителей), повышенное содержание в воздухе спор грибов на кондитерских производствах, в гидролизных цехах по синтезу белка; травмы кожи, особенно на консервных производствах, где сырье обсеменено этими грибами; нерациональный гигиенический режим.

Кандидозу подвержены работники кондитерской и консервной промышленности, у которых происходит мацерация кожи сахаристыми веществами и фруктовыми соками, а также щавелевой, яблочной, лимонной, молочной кислотами и щелочами. Вирулентность дрожжей повышается в хорошей питательной среде (у работников бань, купален, бассейнов, мойщиц пищевого блока). У домохозяек, продавцов также происходит мацерация кожи.

Эндогенные факторы еще более многочисленны. На первый план выступают иммунодефициты, болезни обмена (сахарный диабет, дис-протеинемии, язвенные колиты, дисбактериоз, ожирение). Заболеванию способствуют хронические инфекционные процессы, болезни системы крови, новообразования, микседема, тиреотоксикоз, болезнь Иценко-Кушинга, вегетодистонии с повышенной потливостью, авитаминозы. У детей 1-го года жизни значительная роль в патогенезе канди-доза принадлежит снижению активности сывороточной фунгиказы крови, которая угнетает жизнедеятельность дрожжевой флоры, а также физиологической недостаточности слюноотделения и сниженной противодрожжевой активности лизоцима слюны. Развитию кандидоза у детей 1-го года жизни способствуют частые срыгивания с забросом кислого содержимого желудка в полость рта, что создает благоприятную среду для роста грибов рода *Candida*.



Применение антибиотиков, особенно широкого спектра действия, способствует дисбактериозу кишечника, что может обусловить возникновение тяжелых системных кандидозов. К таким же результатам может привести использование оральных противозачаточных средств, кортикостероидных гормонов, цитостатических препаратов (иммуно-супрессантов), вызывающих гормональные сдвиги и снижение сопротивляемости организма. Вследствие этого увеличивается заболеваемость кандидозом не только кожи и слизистых оболочек, но и внутренних органов (системный кандидоз), особенно у детей и лиц пожилого возраста.

Клиническая картина. Многочисленные клинические варианты дрожжевых поражений разделяют на кандидозы поверхностные (канди-доз гладкой кожи и слизистых оболочек, кандидозные онихии и паронихии) и системные, или висцеральные. Хронический генерализованный (гранулематозный) кандидоз некоторые авторы считают промежуточной формой между поверхностным и висцеральным кандидозом. Отдельно выделяются кандидамикиды - вторичные аллергические сыпи.

*Поверхностный кандидоз* включает поражение гладкой кожи, слизистых оболочек, онихии и паронихии. Заболевание гладкой кожи чаще начинается с поражения крупных складок (интертригинозный канди-доз), где сначала формируются эритематозно-отечные очаги с везикулами, серопапулами, пустулами, эрозиями с мокнутием (рис. 40). Участки поражения имеют четкие фестончатые края, окаймленные подрывным венчиком отслаивающегося эпидермиса. Поверхность эрозий гладкая, блестящая, местами мацерированная с белесоватым налетом. По периферии основных очагов в результате аутоинокуляции рассеяны отдельно расположенные, ограниченные отечно-эритематозные пятна, серопапулы, везикулы, пустулы. При распространении воспаления с крупных складок на прилегающие участки возникает кандидоз гладкой кожи. Выделяют эритематозную и везикулезную формы. Преобладание эритематозно-отечных очагов застойно-ливидной окраски с эрозивными участками, мокнутием свойственно эритематозной форме. Преобладание серопапул, везикул, пузырей, пустул на фоне отечно-эритематозной, воспаленной кожи свойственно везикулезной форме кандидоза.

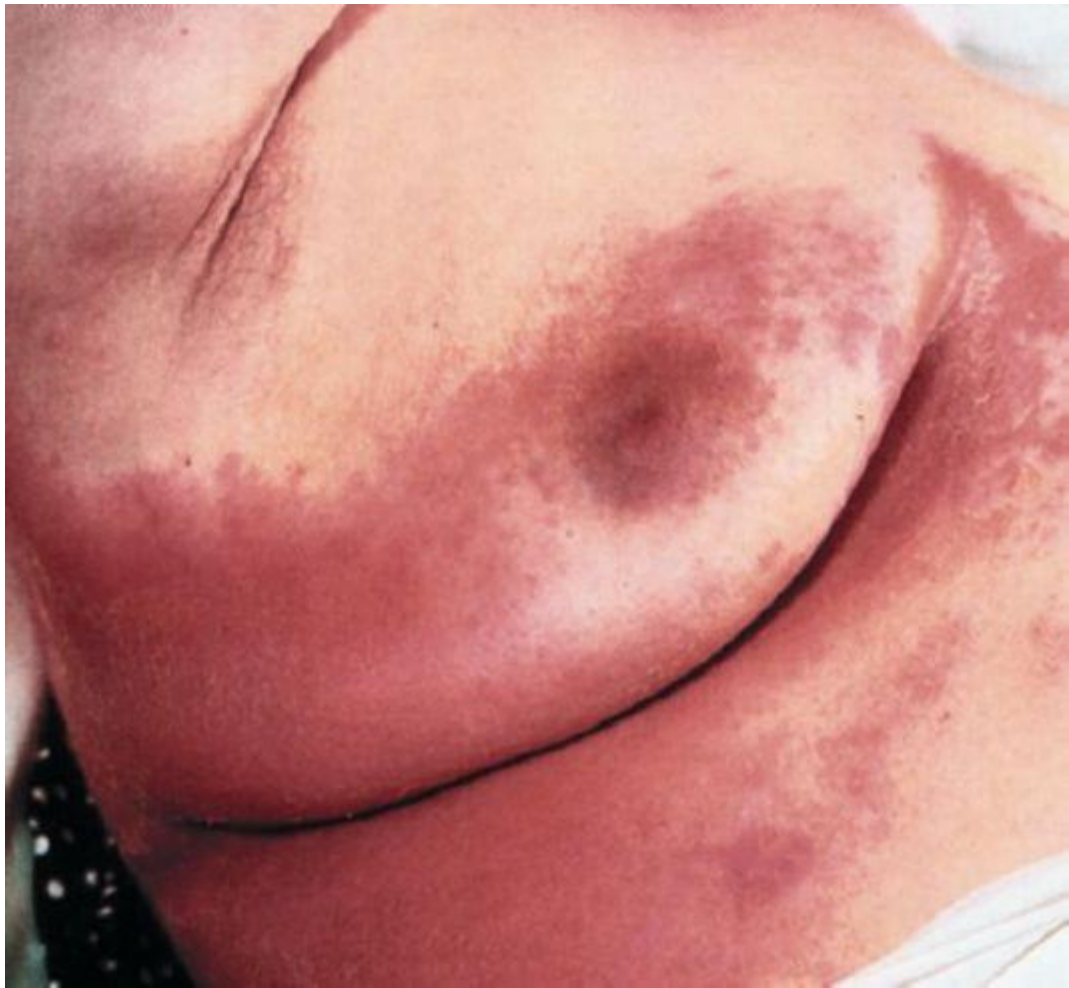

Рис. 40. Кандидоз гладкой кожи

*Межпальцевые дрожжевые эрозии* кистей или стоп между III и IV или IV и V пальцами кистей и/или стоп наблюдаются у детей школьного возраста и взрослых. В группу риска входят работники кондитерских производств или имеющие контакт с овощами и фруктами. У них возникают очаги мацерации с отечно-застойной гиперемированной кожей, окаймленные подрытым отслоившимся ободком эпидермиса. По периферии основного очага наблюдаются отсевы в виде серопапул и везикул.

Кандидоз слизистых оболочек формируется в полости рта, на гениталиях. Клинические варианты процесса соответствуют особенностям локализации. Кандидоз слизистых оболочек полости рта (молочница) проявляется белесоватым «творожистым» налетом, крошковатой или легко снимающейся пленкой. После их удаления иногда выявляется эритема, в редких случаях - эрозивная поверхность. Поражение слизистой оболочки рта может сочетаться с поражением языка, углов рта, красной каймы губ, миндалин.

*Кандидоз углов рта* (кандидозная заеда) и кандидозный хейлит нередко сочетаются с дрожжевым поражением слизистой оболочки рта, кандидозным глосситом, но могут формироваться и самостоятельно. Процесс чаще возникает у детей и лиц пожилого возраста (заниженный прикус). Глубокая складка в углах рта и постоянная мацерация этих участков кожи слюной у детей, жующих жевательную резинку, и сниженный прикус у лиц, имеющих зубные протезы, создают благоприятные условия для возникновения дрожжевой заеды. Кожа в углах рта становится воспаленной, мацерированной, влажной, покрытой белым,

легко снимающимся налетом, после удаления которого обнажается красная гладкая эрозированная поверхность.

*Дрожжевые паронихии и онихии* чаще сочетаются с поражением гладкой кожи или слизистых оболочек, но возможно и изолированное поражение. Паронихии проявляются отеком, инфильтрацией, гиперемией валиков ногтя, отсутствием надногтевой кожицы (эпонихиум). Околоногтевой валик как бы надвигается на поверхность ногтя. Нередко паронихии и онихии существуют одновременно. Внедрение грибов происходит с боковых участков околоногтевого валика, поэтому свободный край ногтя остается непораженным. Боковые края ногтя деформируются: они как бы срезаны. Поверхность ногтя также деформируется, имеет неодинаковую толщину. В острой стадии заболевания процесс сопровождается болезненностью, иногда зудом.

Кандидозный вульвовагинит, баланит и баланопостит развиваются изолированно или вместе с другими формами кандидоза. У девочек вульвиты и вульвовагиниты сочетаются с уретритом, у мальчиков возможны баланиты и баланопоститы. При развитии кандидозного вульвита или вульвовагинита появляются диффузные отечно-гиперемированные очаги с белым точечным крошковатым налетом. Налет легко удаляется, и под ним обнажается эрозивная поверхность с серозным или серозно-геморрагическим отделяемым. Заболевание сопровождается зудом и болезненностью, особенно выраженными при мочеиспускании.

*Кандидамикиды* - вторичные аллергические высыпания, свидетельствующие о значительной сенсibilизации к возбудителю и продуктам его жизнедеятельности. Они обычно появляются при нерациональном лечении основных очагов, а также при применении антибиотиков, кортико-стероидных гормонов, цитостатиков. Морфологически кандидамикиды полиморфны, как и все аллергии. В большинстве случаев кандидамикиды возникают в виде эритематозно-сквамозных отечных пятен или микровезикул, но возможны уртикарные и буллезные высыпания. Появлению кандидамикидов сопутствуют субфебрилитет, недомогание, усиление воспалительных явлений в основных очагах. Кандидамикиды, или левуриды (от франц. *levures* - дрожжи), быстро исчезают при адекватной терапии.

*Хронический генерализованный (гранулематозный) кандидоз* формируется в результате истощающих заболеваний у лиц с врожденным или приобретенным иммунодефицитом, тяжелыми эндокринными расстройствами. Переходу дрожжевой инфекции в хроническую форму способствуют лечение антибиотиками, длительное применение кортико-костероидных гормонов, иммуносупрессоров.

На коже лица, волосистой части головы, туловище и конечностях возникают округлые, неправильных очертаний, гиперемированные и инфильтрированные шелушащиеся пятна, которые постепенно превращаются в гранулирующие бляшки. В углах рта появляются бородавчатые разрастания с массивными серозно-гнойными корками. На волосистой части головы, коже туловища и конечностей образуются бугристые узловатые вегетирующие разрастания с гнойным отделяемым, подсыхающим в слоистые, медового вида корки. Подобные необычные проявления глубокого кандидоза объясняются присоединением стафилококковой инфекции. Хронический генерализованный гранулематозный кандидоз протекает тяжело, с анемией, астенизацией, субфебрилитетом, остеопорозом длинных трубчатых костей, рецидивирующими бронхитами, пневмониями, желудочно-кишечными диспепсическими расстройствами. По разрешении процесса на гладкой коже остается рубцовая атрофия, а на волосистой части головы - стойкое облысение.

#### 13.4.1. Кандидоз висцеральный (системный)

Случаи распространенных комбинированных кандидозов с поражением внутренних органов, с развитием дрожжевого сепсиса стали регистрировать во всех странах в связи с широким применением антибиотиков. Высказывают мнение, что в патогенезе висцеральных кандидозов имеет значение дисбактериоз с угнетением жизнедеятельности грамотрица-тельных палочек и кокков. В организме здорового человека антагонисты дрожжеподобных грибов рода *Candida* сдерживают их развитие. Наибольшее значение в развитии дисбактериоза придают антибиотикам широкого спектра действия и особенно их комбинациям. Антибиотики нарушают витаминный баланс (например, подавляют жизнедеятельность кишечной палочки, принимающей активное участие в синтезе различных витаминов), а витаминная недостаточность способствует развитию кандидоза. Возможно, антибиотики непосредственно стимулируют развитие дрожжеподобных грибов. Определенную роль отводят кортикостероидам и цитостатикам, хотя механизм их действия, приводящий к кандидозу, изучен недостаточно. По-видимому, в патогенезе висцеральных кандидозов в одних случаях преобладает дисбактериоз, в других - витаминная недостаточность и т.д.

Клиника и течение. При висцеральных кандидозах наиболее часто поражены слизистые оболочки дыхательных путей, желудочно-кишечного тракта, мочеполовых органов. Описаны дрожжевые поражения сердечно-сосудистой и нервной систем, почек, печени, селезенки, бронхов и легких (пневмония), мозговой ткани, мышцы сердца, кровеносных сосудов и других органов. Висцеральный кандидоз может привести к септическому состоянию, которое иногда возникает и без предшествующего поражения внутренних органов. Эти поражения, как правило, возникают у ослабленных и истощенных больных тяжелыми хроническими инфекциями или тяжелыми общими заболеваниями, а также при лечении таких больных антибиотиками, кортикостероидами или цито-статиками. Специфических клинических симптомов висцеральных кандидозов нет или очень мало. О дрожжевом поражении внутренних органов следует думать тогда, когда заболевание принимает затяжное, вялое течение (пневмония, энтерит, колит, миокардит и др.), отмечается субфебрильная температура, неэффективны обычные методы лечения, состояние ухудшается при применении антибиотиков. Заподозрить вис-церальный кандидоз нередко помогает дрожжевое поражение видимых слизистых оболочек (особенно полости рта), ногтевых валиков и ногтевых пластинок, которое часто сопровождает поражения внутренних органов. Реже в этих случаях поражаются различные участки кожного покрова. Окончательно вопрос решается на основании результатов лабораторных исследований.

Диагностика. Кандидоз диагностируют путем обнаружения дрожже-подобных грибов в материале из очага поражения.

Лечение. При всех формах кандидоза следует прежде всего устранить факторы, способствующие возникновению заболевания. Лечение должно быть комплексным и включать противогрибковые препараты системного и наружного действия, общеукрепляющие средства, а также санитарно-гигиенические мероприятия. При поражении гладкой кожи и складок проводят общее лечение противокандидозными препаратами.

Из антимикотиков системного действия наиболее эффективным (и наиболее токсичным) остается амфотерицин В. Лечение начинают с внутривенного введения амфотерицина в дозе 100 ЕД/кг на 5% растворе глюкозы, затем дозу повышают до 250 ЕД/кг, а при хорошей переносимости - и выше, даже до 1000 ЕД/кг.

Дифлюкан (флюконазол) назначают взрослым по 400 мг/сут в 1-й день лечения и по 200 мг в последующие дни, детям - по 3-6 мг/(кг/сут).

Итроконазол дают взрослым по 100-200 мг ежедневно во время еды.

Пимафуцин - полиеновый антибиотик из группы макролидов. Применяется в таблетках по 100 мг 4 раза в день (от 10 дней до нескольких месяцев).

Анкотил (флуцитозин) назначают внутрь и внутривенно в суточной дозе 37,5-50 мг/кг 6 ч, суточная доза составляет 150-200 мг/кг.

Нистатин или леворин назначают внутрь в зависимости от возраста пациента: до 1 года - 1-2 млн ЕД, от 1 до 3 лет - 2-4 млн ЕД в день, от 4 до 6 лет - 5 млн ЕД, после 7 лет и взрослым - 6-10 млн ЕД в течение 4 нед. Леворин из-за токсичности детям до 3 лет желательно не назначать.

Низорал применяется также с учетом возраста и массы тела: детям до 2 лет с массой тела до 20 кг - 25-30 мг/сут однократно, до 6 лет с массой тела 20-30 кг - 50 мг/сут и после 6 лет при массе тела 30-40 кг - 100 мг/сут.

Для местного лечения рекомендуют производные азоловых соединений - клотримазол, кетоконазол, миконазол, изоконазол и др. в виде кремов или мазей. Из наружных средств лечения также эффективны 5-10% или 20% растворы натрия тетрабората в глицерине, разведенный раствор Люголя\*, бриллиантовая зелень или метиленовая синь (спиртовые растворы). Применяют также мази: 0,5-2% декаминовою, 0,05-1% нитрофуриленовую, нистатиновую или левориновую (в 1 г основы содержится 50 000 ЕД антибиотика). При острых воспалительных явлениях с мокнущими эрозивными высыпаниями необходимо до применения противогрибковых средств назначить примочки 1% раствором танина, 0,25-0,5% раствором нитрата серебра, 2-3% раствором натрия тетрабората или гидрокарбоната с последующим использованием фукоцидина, 1-2% спиртовых растворов анилиновых красителей, взбалтываемой взвеси с нистатином или леворином по прописи Ариевича:

Rp: Levorini 2,0

Zinci oxydi 15,0

Talci veneti 10,0

Glycerini 10,0 мл

Sol. ac. borici 2% 58 мл

M.D.S. Наружное

При мокнутии можно накладывать на очаги пасту Лассара пополам с левориновой, микогептиновой или другими противогрибковыми мазями.

При поражении слизистых оболочек рта назначают взрослым 20%, детям 10% раствор тетрабората натрия (буры) в глицерине, 1-2% водные и спиртовые растворы анилиновых красителей. Можно применять лево-рин в таблетках для сосания, содержащих 250 000-500 000 ЕД антибиотика.

Кандидамикотические вульвовагиниты часто представляют трудности для лечения из-за склонности к рецидивам, особенно при предрасполагающих факторах (сахарный диабет, хронические заболевания половых органов, гипофункция половых желез).

Важными условиями успешного лечения любой формы кандидоза являются правильный гигиенический режим, рациональное питание с достаточным количеством овощей, фруктов, кисломолочных продуктов, прием витаминов группы В, аевита, аскорбиновой кислоты, микроэлементов, фосфора, железа, кальция.

Профилактика предусматривает проведение санитарно-гигиенических мероприятий, выявление профессиональных дрожжевых поражений у работников овощных баз, кондитерских производств, в сельском хо-

\* Rp: Iodi puri 5,0 Kalii iodati 10,0 Ag. destillatae 200 мл M.D.S. Раствор Люголя. Наружно зяйстве и быту. Профилактика кандидоза у детей заключается в выявлении и лечении дрожжевых поражений у беременных, кормящих матерей, сотрудников детских учреждений, родильных домов, детских больниц.

Своевременное выявление и лечение дрожжевых поражений, особенно слизистых оболочек полости рта, у детей и обслуживающего персонала является профилактикой массовых кандидозов в детских коллективах (молочница, заеда, дрожжевой дерматит новорожденных). У новорожденных предупреждение молочницы связано с санацией беременных и кормящих матерей, с недопущением к уходу за детьми лиц с дрожжевыми поражениями. Больных детей надо изолировать от здоровых. В профилактике кандидоза у детей большее значение придают рациональному питанию, гигиеническому уходу, дезинфекции предметов ухода и белья. Антибиотики и кортикостероиды следует применять совместно с витаминными препаратами, тщательно и регулярно следить за полостью рта, так как появление белых налетов часто бывает первым сигналом развития висцерального кандидоза.

Контроль за соблюдением технологии производства является мерой профилактики межпальцевых дрожжевых эрозий кистей у работников консервных и плодоовощных производств, где следует исключать мацерацию эпидермиса водой, кислотами, фруктовыми сиропами, проводить борьбу с травматизацией.

Лечение диабета и ожирения у лиц с нарушенным обменом веществ, заболеваний желудочно-кишечного тракта, вегетоневроза, общеукрепляющая терапия ослабленных больных, лиц, перенесших тяжелые инфекции, устранение нарушений витаминного баланса - все это является профилактикой поверхностного и системного кандидоза. Этим больным с целью профилактики кандидоза рекомендуют витамины, особенно группы В, а получающим большие дозы антибиотиков и кор-тикостероидов - нистатин.

#### 13.4.2. Профилактика и меры борьбы с микозами

Значительная распространенность микозов стоп и гладкой кожи, особенно среди городского населения, объясняет необходимость проведения как общественных, так и личных мер профилактики этих заболеваний. Профилактика предполагает учет заболеваемости (среди разных групп населения, на различных производствах и т.п.), ее анализ, активное выявление и своевременное лечение больных, включая пациентов со стертыми формами болезни. Особому контролю подлежат работники

бань, душевых, плавательных бассейнов, а также лица, занимающиеся водными видами спорта.

Меры профилактики на предприятиях зависят от вида производства. Например, в каменноугольной и горнорудной промышленности следует бороться с запыленностью, повышенной влажностью, в металлургической и текстильной - с перегреванием организма и т.д. Обувь дезинфицируют раствором формалина (25%) или уксусной кислоты (40-70%). С помощью смоченного дезинфицирующим раствором тампона протирают внутреннюю поверхность обуви, затем каждую пару помещают в полиэтиленовый пакет, плотно завязывают его и оставляют на сутки, затем проветривают обувь в течение нескольких дней. Такую дезинфекцию постоянно носимой большой обуви следует проводить 1 раз в месяц, пока у больного не отрастут здоровые ногти.

Диспансерное наблюдение за больными проводится в течение 1 года с осмотрами 1 раз в квартал. Во время лечения проводится двукратная санитарная обработка с предварительной и заключительной дезинфекцией жилых помещений. Систематически проводятся обследование и лечение лиц, работающих в детских учреждениях, бассейнах, душевых и банях. Профилактика включает гигиеническое содержание и регулярную дезинфекцию бань (полы, коврики, деревянные решетки, настилы, скамейки, тазы), душевых (очистка стоков воды), бассейнов. Для личной профилактики необходимы уход за кожей рук, ног, ношение только своей обуви, пользование банной обувью, устранение повышенной потливости. Больной должен иметь отдельное полотенце для ног, тщательно вытирать им межпальцевые складки кожи, кипятить в мыльно-содовом растворе белье, иметь отдельные ножницы для подстригания ногтей.

### 13.5. Поверхностные псевдомикозы

#### 13.5.1. Эритразма

Этиология и патогенез. Эритразму рассматривали в группе кератомико-зов, хотя в настоящее время установлено, что возбудитель заболевания *Corynebacterium minutissimum* не имеет никакого отношения к грибам, а само заболевание - псевдомикоз. Коринебактерии находятся только в роговом слое эпидермиса, волосы и ногти не поражают. При микроскопическом исследовании чешуек с пораженных участков кожи можно обнаружить тонкие извилистые нити различной длины, напоминающие мицелий и кокковидные клетки (в виде кучек или цепочек круглых спор). В патогенезе заболевания имеют значение индивидуальные особенности организма, повышенное потоотделение, влажность и высокая температура воздуха, изменение рН кожи в щелочную сторону, мацерация, трение. Возбудитель сапрофит, обладает небольшой вирулентностью. В обычных условиях он выявляется на непораженной коже и у здоровых людей. Возможна передача инфекции через белье, ванну, при половом сношении.

Клиника и течение. Невоспалительные очаги светло-коричневого или кирпично-красного цвета, сливаясь, образуют более крупные очаги с четкими, иногда фестончатыми или дугообразными очертаниями. Поверхность пятен гладкая или покрыта нежными отрубевидными чешуйками. Иногда по краю очагов виден слегка возвышающийся валик, а в центре происходит побледнение очага или образуется буроватая пигментация. Как правило, субъективные расстройства отсутствуют, но иногда заболевание сопровождается легким зудом. Он может появиться и летом, когда при повышенной потливости и отсутствии надлежащего ухода на поверхности очагов развивается воспаление. Эритразма локализуется в крупных складках кожи, у мужчин - в пахово-бедренно-мошоночной области, у женщин - в подмышечных впадинах, в складках под молочными железами,

вокруг пупка. У детей эритразма встречается крайне редко. Течение заболевания хроническое с частыми рецидивами, особенно у потливых, тучных, неопрятных людей. Отсутствие субъективных нарушений часто приводит к тому, что заболевание остается незамеченным, и его обнаруживают лишь при врачебном осмотре.

У больных диабетом, ожирением, повышенной потливостью эритразма может осложняться экзематизацией, опрелостью. В этих случаях возникают зуд, жжение, которые при неосложненной эритразме отсутствуют.

Диагностика основана на клинической симптоматике и характерной локализации. Диагноз подтверждается микроскопическим исследованием, при котором обнаруживают тонкие извилистые септированные нити и кокковидные клетки, расположенные сгруппированно или цепочками.

Широко используют люминесцентную диагностику: ртутно-кварцевую лампу с фильтром Вуда, в лучах которой очаги флюоресцируют кораллово-красным или кирпично-красным светом, так как возбудитель болезни выделяет водорастворимые порфирины. При паховой эпидермофитии наблюдаются валикообразные края, бордюр мацерированного эпидермиса по периферии очагов, пузырьки, воспалительные явления, зуд. От рубромикоза в пахово-бедерных складках эритразму отличает сплошной край очага, тогда как при рубромикозе имеются прерывистый воспалительный валик очагов, как правило, поражение кожи стоп и ногтей, а также зуд. От разноцветного лишая эритразма отличается локализацией и цветом очагов, а также свечением под люминесцентной лампой. При опрелости выражены островоспалительные явления и очагах.

Лечение. Участки поражения обрабатывают 2 раза в день октицилом, 1-2% спиртовым раствором йода, 2-3% салициловым или резорциновым спиртом, фукорцином, 5-10% эритромициновой или 5% серно-2% салициловой мазью в течение 7 дней. Если высыпания полностью не разрешились, то после 3-дневного перерыва лечение повторяют или переходят на антимикотические кремы: клотримазол, бифоназол, изоконазол, тербинафин 2 раза в сутки в течение 2 нед.

С профилактической целью поражения смазывают 1-2 раза в неделю 1-2% салициловым или камфорным спиртом в течение 3 нед.

## 14. ПАРАЗИТНЫЕ БОЛЕЗНИ

Некоторые дерматозы вызываются насекомыми (клещи, вши, блохи и др.), внедряющимися в кожу человека.

### 14.1. Чесотка

Заразное паразитарное заболевание, вызываемое чесоточным клещом

*Sarcoptes scabiei (Sarcoptes hominis)*.

Эпидемиология. Особенно часто болеют лица, не соблюдающие правила личной гигиены, проживающие в условиях скученности. Возможно заражение при контакте с больным человеком (прямой путь) или при пользовании инфицированными предметами личного обихода (непрямой путь). Заражение чесоткой может происходить при половом контакте, при пользовании общей постелью, общим полотенцем, мочалкой или одеждой. Большинство больных чесоткой - дети и молодые люди в возрасте до 29 лет.



Чесоточный зудень имеет небольшие размеры (0,25-0,35 мм) и плохо виден невооруженным глазом. Клещ имеет округлую форму и по внешнему виду несколько напоминает черепаху (рис. 41). Оплодотворенная самка проникает в роговой слой эпидермиса и прокладывает параллельно поверхности кожи чесоточный ход длиной 5-10 мм (иногда до 10 см), где откладывает до 50 яиц (рис. 42). Из яиц появляются личинки, которые формируются в половозрелых клещей, живущих 2-2,5 мес. Наиболее благоприятными местами обитания клещей, помимо кожи человека, являются шерстяные, хлопчатобумажные, шелковые ткани, а также домашняя пыль и изделия из дерева. Самка клеща, извлеченная из чесоточного хода, сохраняет жизнеспособность в течение 5-15 дней.

Клиника. Инкубационный период составляет в среднем 8-12 дней. На месте проникновения клеща в кожу возникает маленький пузырек. Главным, а часто и первым симптомом чесотки является сильный зуд, особенно резкий вечером и ночью, после того как больной ложится в постель. Появляются парные и рассеянные точечные узелково-пузырьково-вые высыпания, чесоточные ходы (штрихообразные пунктирные линии сероватого цвета) и ссадины от расчесов кожи. Излюбленной локализацией чесотки являются кожа межпальцевых складок кистей, боковые поверхности пальцев рук, сгибательная поверхность лучезапястных суставов, разгибательная поверхность предплечий, локтевого сустава, переднебоковые поверхности туловища, область передних стенок подмышечных впадин, молочных желез (окружность соска), живота, особенно около пупка, ягодиц, бедер, голеней и область полового члена - участки кожи с тонким роговым слоем (рис. 43). Иногда на разгибательной поверхности локтевых суставов можно обнаружить сухие корки, чешуйки (симптом Горчакова-Арди), которые покрывают папуло-везикулезные элементы (рис. 44). Чесоточный ход состоит из близко расположенных черных точек - отверстий, которые прорывает клещ для выхода на поверхность молодых клещей и для доступа воздуха. На месте пузырьков образуются кровянистые корочки величиной до 1 мм.

Сильный зуд, сопровождающий чесотку, приводит к расчесам, экскориациям, вследствие чего чесотка осложняется пиодермией (рис. 45). Это нередко изменяет клиническую картину чесотки и значительно затрудняет диагностику (установлению правильного диагноза помогают зуд и локализация процесса). При распространенной и осложненной чесотке обнаруживают эозинофилию в крови и иногда альбуминурию. Чесотка может осложниться и микробной экземой (у женщин преимущественно в окружности сосков, у мужчин - на внутренней поверхности бедер). В этих случаях очаги поражения имеют резкие границы, иногда мокнут, покрыты большим количеством гнойничков, корок.

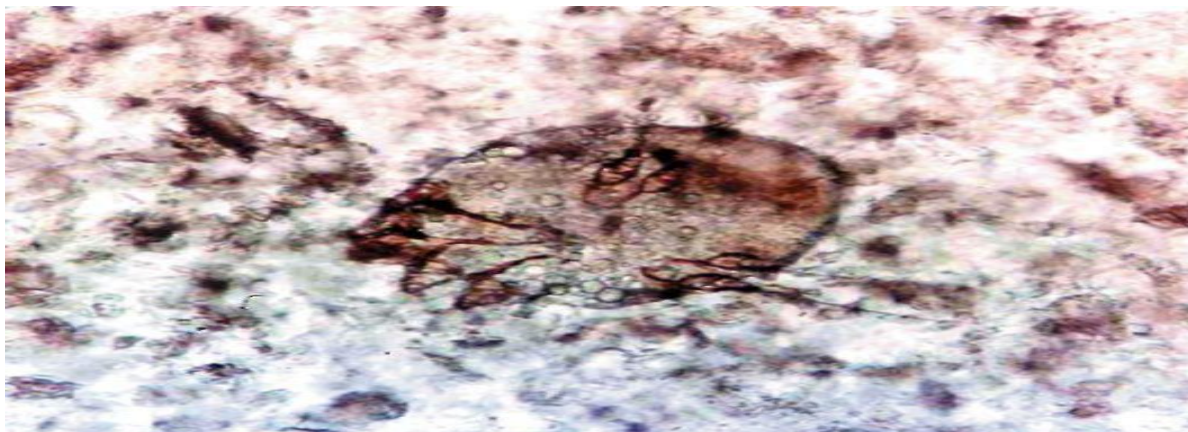


Рис. 41. Чесоточный клещ

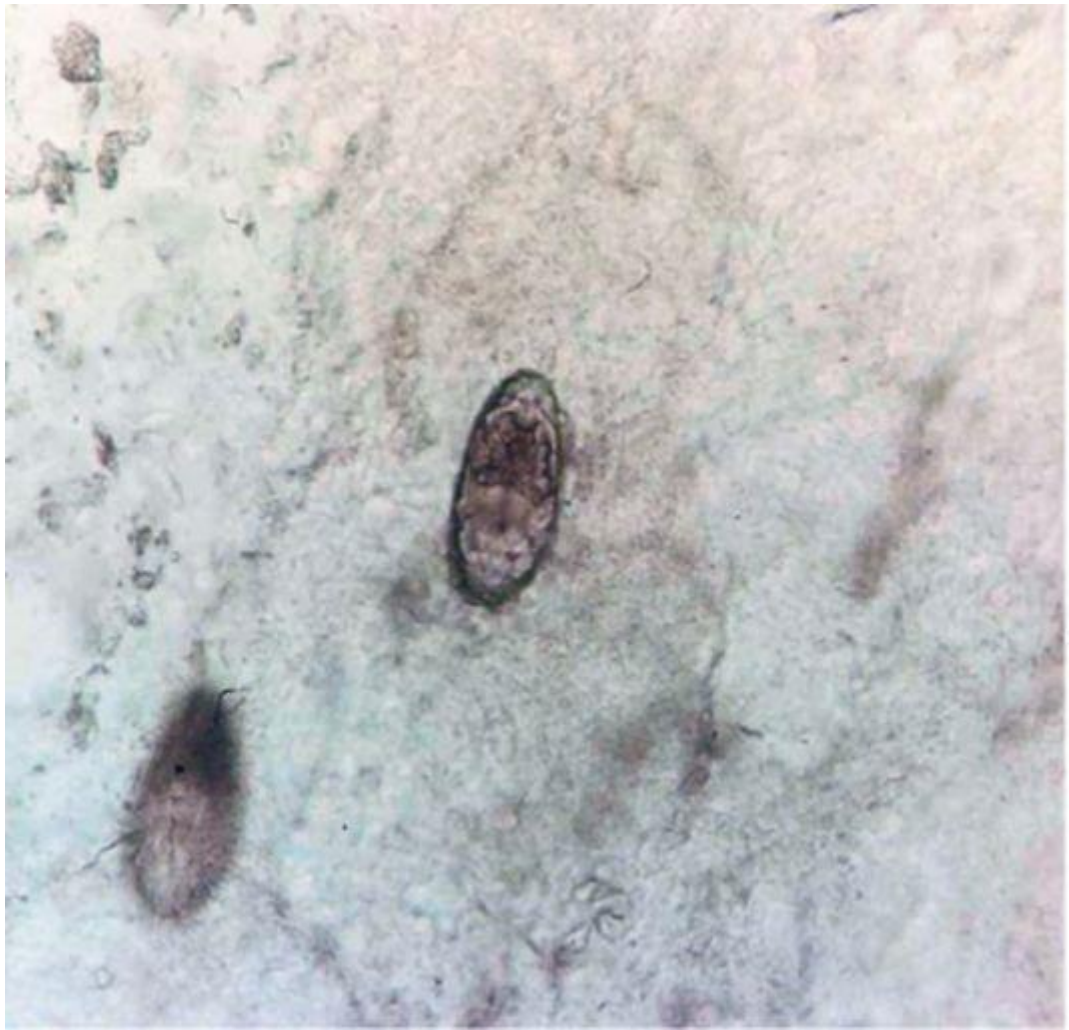


Рис. 42. Яйца чесоточного клеща

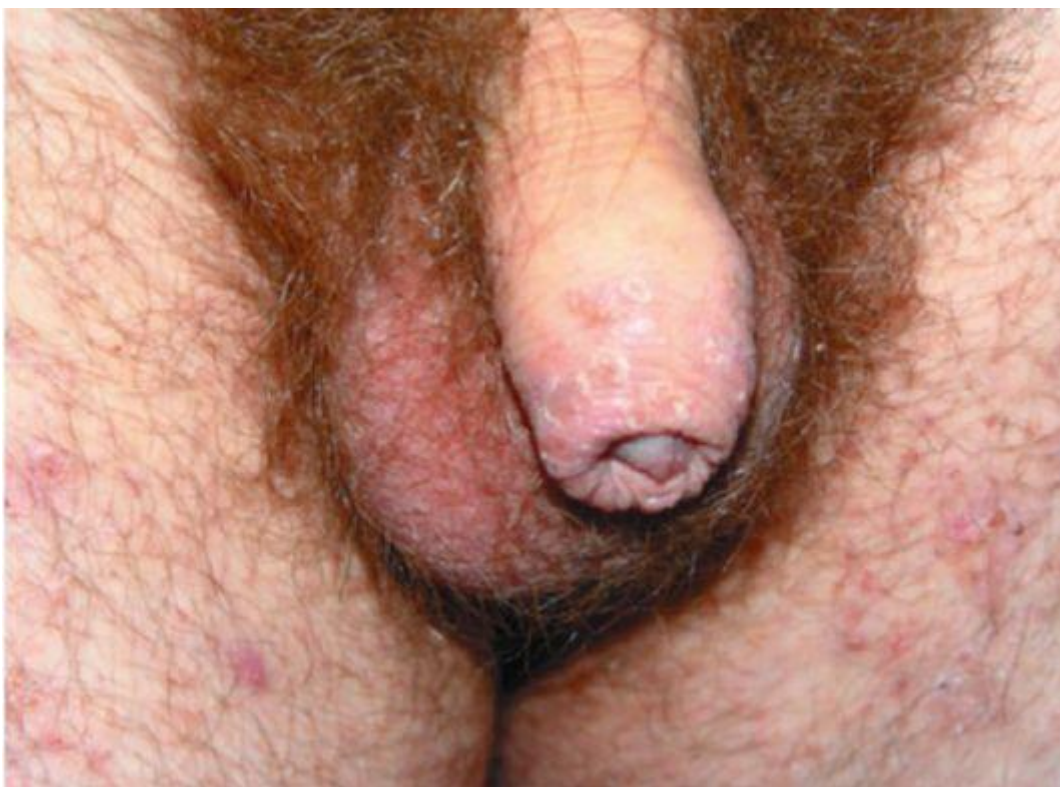

Рис. 43. Чесоточные ходы на коже полового члена

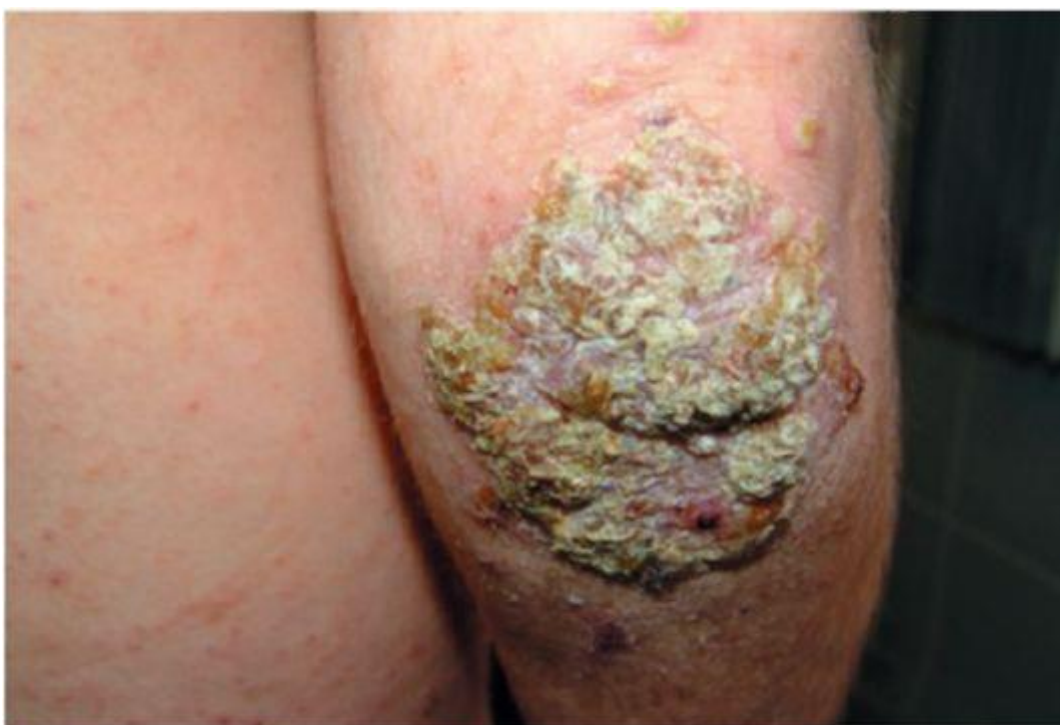

Рис. 44. Симптом Горчакова-Арди у больного чесоткой

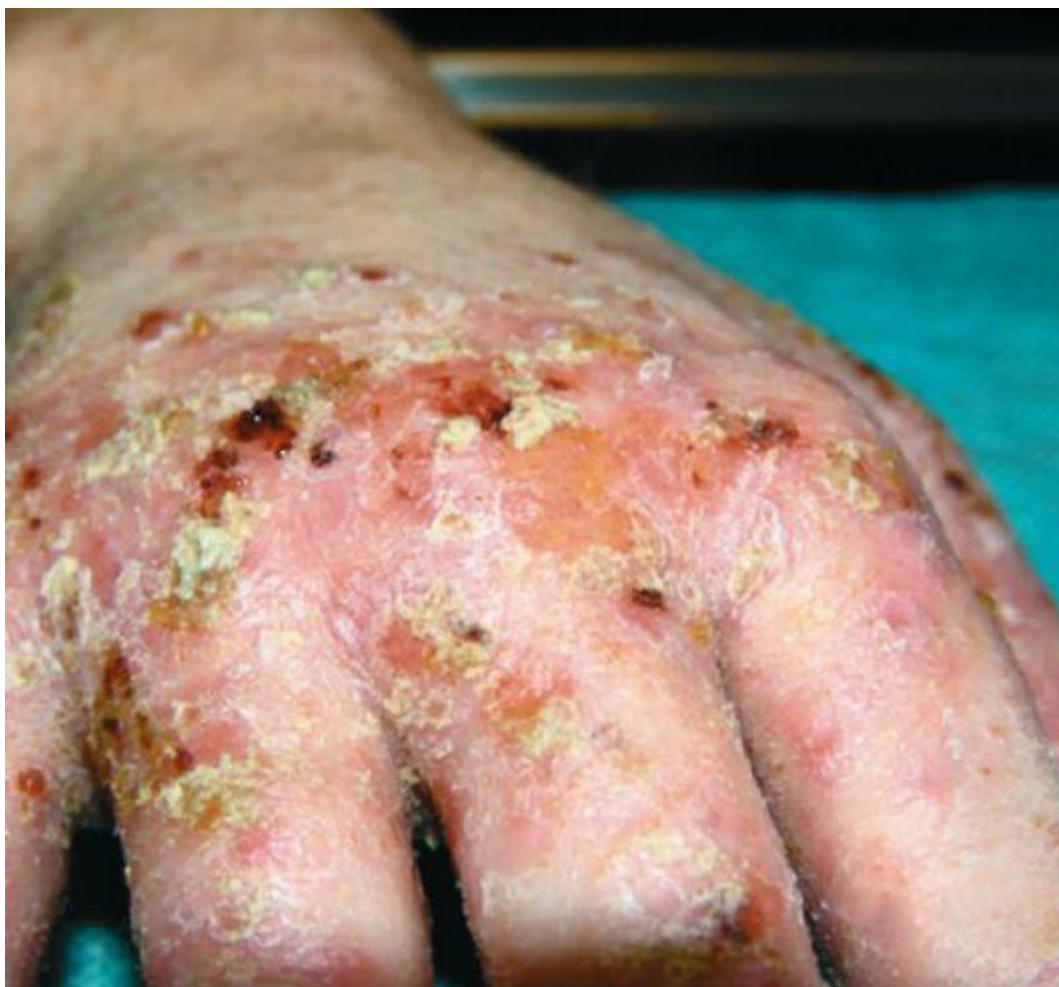

Рис. 45. Осложнение чесотки вторичной кокковой инфекцией

В последнее время чаще стали наблюдаться стертые формы чесотки (*scabies discreta*) без типичных высыпаний (в частности, без чесоточных ходов), но с сильным зудом. Эта форма чесотки наблюдается у чистоплотных людей или при неправильном лечении. При тщательном осмотре больных и в этих случаях удастся обнаружить единичные, парно расположенные папуло-везикулы, узелки, мельчайшие пузырьки, уртикоподобные элементы.

Чесотка у детей протекает своеобразно. Дети нередко заражаются через игрушки, бывшие в употреблении у больных чесоткой. У грудных детей чесоточные ходы можно обнаружить не только на типичных местах, но и на ладонях, подошвах, по краю стоп. На коже живота у детей, болеющих чесоткой, формируются диссеминированные узелковые высыпания. Описано поражение чесоточным клещом ногтевых пластинок у детей младшего школьного возраста.

Особой разновидностью является норвежская чесотка у больных с тяжелыми системными заболеваниями (онкологические заболевания, системная красная волчанка и др.) или лиц, длительно леченных цитостатиками, глюкокортикоидами. При этой форме чесотки зуд может отсутствовать или нерезко выражен, а воспалительные изменения проявляются обширными эритематозными поверхностями, покрытыми множественными слоистыми корками серовато-грязного цвета, среди которых скапливается очень много чесоточных клещей. Поражаются туловище, конечности, лицо, волосистая часть головы по типу эритродермии.

При норвежской чесотке кожа в очагах поражения суха, покрыта толстыми темно-зелеными корками, местами слившимися в сплошной панцирь, ограничивающий движения и делающий их болезненными. Ногти резко утолщены. Волосы на участках поражения сухие и тусклые. Отмечается увеличение лимфатических узлов. От больного исходит неприятный запах. При насильственном удалении корок обнажается гипе-ремированная кожа, на которой можно видеть массу белых точек - чесоточных клещей.

Диагностика. Одним из надежных способов диагностики чесотки является обнаружение чесоточного клеща при микроскопическом исследовании после извлечения клещей иглой. Для выявления чесоточных ходов используют йодную пробу. Чесоточные ходы содержат разрыхленные роговые массы, которые впитывают йод и становятся заметны. Разработан новый метод лабораторной экспресс-диагностики чесотки с использованием молочной кислоты. Каплю 40% молочной кислоты наносят на чесоточный элемент и через 5 мин разрыхленный эпидермис соскабливают острой глазной ложечкой до появления капиллярного кровотечения в пределах здоровой кожи. Полученный материал наносят на предметное стекло в каплю молочной кислоты, накрывают покровным стеклом и сразу же исследуют под малым увеличением микроскопа.

Диагноз чесотки также обосновывается зудом, который усиливается в ночное время, и высыпаниями на коже (чесоточные ходы, парные вези-кулезные, папулезные и пустулезные элементы). Труднее диагностировать чесотку у грудных детей, так как ее клинические проявления сходны с симптомами стропулюса. Однако ночной зуд, типичное расположение элементов сыпи и особенно обнаружение чесотки у матери, отца или других лиц, имеющих контакт с ребенком, позволяют своевременно установить диагноз. Трудности возникают при диагностике чесотки в случае ее осложнения пиодермией. Обнаружение пиодермических элементов в типичных для чесотки местах дает основание для дополнительного исследования или пробного лечения. Нередко причиной затруднений в дифференциальной диагностике могут стать и другие кожные болезни (атопический дерматит, крапивница у детей), а также зуд кожи, вызванный иными причинами (сахарный диабет, заболевания печени и желчных путей).

Диагностике способствуют парное расположение папуло-везикул на излюбленных для чесоточных клещей участках кожи, чесоточные ходы, усиление зуда по ночам, появление зудящих высыпаний у нескольких членов семьи. Иногда установить диагноз помогает «признак треугольника»: в области крестца чесоточные высыпания располагаются треугольником, вершина которого направлена в сторону межъягодичной складки. На этом участке, кроме обычных высыпаний, имеются импетигозные элементы, пигментация, а в последующем образуются атрофические пятна.

Чесотку иногда можно спутать с почесухой, при которой больных также беспокоит зуд. Однако при почесухе зуд бывает и днем, и ночью, болезнь иногда длится годами, проявляется серым цветом кожи, белым дермографизмом, узелками, часто покрытыми кровянистыми корочками и расположенными преимущественно на разгибательных поверхностях конечностей, увеличением лимфатических узлов («пруригинозные бубоны»).

В диагностически трудных для диагноза случаях следует повторно осматривать больного и лиц, бывших с ним в тесном контакте, повторно проводить лабораторные исследования. Иногда рекомендуется провести пробное лечение. Получение быстрого эффекта (исчезновение зуда, высыпаний) будет свидетельствовать о чесотке.

Лечение. Применяют средства, которые разрыхляют роговой слой и, проникая в чесоточные ходы, уничтожают клещей. Выбор противопаразитарных средств весьма

обширен. Однако эффект терапии часто определяется не собственно средством, а правильностью его применения и тщательностью лечения.

Перед втиранием противочесоточного средства больному нужно принять горячий душ, который способствует механическому удалению с поверхности кожи клещей и разрыхлению рогового слоя. При пиодермии или экзематозном процессе до начала лечения душ не назначают.

Мыться запрещают и во время лечения. Противочесоточные средства втирают в кожу туловища и конечностей, особенно тщательно - в места излюбленной локализации чесоточных клещей, но не в кожу головы. При экзематизации или импетигинизации антипаразитарные средства также не втирают, а смазывают ими пораженные участки. Одновременно проводят лечение осложнений.

Весьма эффективно втирание в кожу раствора бензилбензоата (бен-зиловый эфир бензойной кислоты). У взрослых применяют 20% водно-мыльную эмульсию бензилбензоата, у маленьких детей - 10%. Приготовление 20% эмульсии: в 780 мл теплой кипяченой воды растворяют 20 г измельченного мыла и добавляют 200 мл бензилбензоата. Приводим пропись 10% эмульсии бензилбензоата:

Rp: Benzilbenzoati 20,0

Saponis viridis 3,0

Aq. fontanae ad 200,0

M.D.S. Наружное

Эмульсию втирают по 10 мин 2 раза (с 10-минутным перерывом). После этого больной надевает чистую одежду и меняет постельное белье. На 2-й и 3-й день больной не моется, но в кисти препарат втирают после каждого мытья рук. На 4-й день после мытья на ночь процедуру повторяют. Такой интервал между втираниями связан с воздействием на вылупившиеся в течение 2 сут личинки. На следующее утро больной моется в бане или под душем и меняет белье.

В условиях Крайнего Севера бензилбензоат целесообразно готовить на *Ol. vaselini* в 10% или 20% концентрации.

Для предупреждения лекарственного дерматита и фиксации зуда по механизму условного рефлекса рекомендуется с первых дней противочесоточного лечения назначать гипосенсибилизирующие и антигистаминные средства: кальция глюконат, тавегил, дипразин, фенкарол, супрастин и др.

После окончания лечения чесотки любым из перечисленных методов могут сохраняться остаточные явления в течение 5-7 дней. После лечения больных наблюдают 10-12 дней, а контрольные наблюдения продолжают в течение 1,5 мес. Первый осмотр проводят через 3 дня после окончания лечения, а последующие - через каждые 10 дней. Контактных лиц необходимо осматривать каждые 10 дней в течение 1,5 мес.

Достаточно эффективен для лечения чесотки спрегаль (эсдепалет-рин) в форме аэрозоля. Однако препарат нельзя назначать пациентам, имеющим в анамнезе бронхиальную астму, из-за риска тяжелого и даже летального бронхоспазма. Спрегаль

применяют однократно, но если по истечении 8-10 дней симптомы сохраняются, его наносят повторно. Расчески на лице смазывают ватой, смоченной спрегалем. Предложен новый препарат ивермектин, назначаемый внутрь из расчета 200 мкг/кг. Выздоровление наступает после двукратного применения препарата 1 раз в неделю.

Профилактика состоит в ранней диагностике заболевания и активном выявлении больных. Особое внимание уделяется обследованию контактных лиц, а также профилактическим мероприятиям в очаге с текущей и заключительной дезинфекцией. На всех выявленных больных чесоткой заполняют специальное извещение. Главным условием успешной борьбы с чесоткой является одновременное лечение всех больных в очаге поражения.

При неблагоприятной эпидемической обстановке для лечения больных чесоткой и проведения дезинфекционных мероприятий создают специальные учреждения - скабиозории. В домашних условиях белье кипятят в растворе стирального порошка (не менее 10-15 мин с момента закипания), а верхнюю одежду проглаживают горячим утюгом с паро-увлажнителем с обеих сторон. Для дезинфекции носильных вещей, которые нельзя подвергать кипячению или стирке, можно использовать аэрозоль А-ПАР.

## 14.2. Вшивость

На коже человека могут паразитировать три вида вшей - головная, платяная и лобковая.

Головная вошь (*Pediculus capitis*) передается от человека человеку путем прямого контакта, а также при пользовании чужими головными уборами, гребешками, расческами, платками. За всю жизнь самка головной вши откладывает до 150 яиц-гнид, приклеивая их к волосам хитиновым веществом. Гниды имеют серовато-белый цвет и хорошо видны невооруженным глазом (особенно на темных волосах). Через 5-6 дней из гнид появляются молодые вши, которые через 3 нед сами способны производить потомство. Кроме волосистой части головы, вши могут располагаться на бровях, бороде и усах. Укусы вшей и ферменты их слюны вызывают сильный зуд, что приводит к расчесам, внедрению пиококков и развитию пиодермических элементов, чаще всего в виде вульгарного импетиго. В запущенных случаях голова больного покрыта корками, волосы слипаются в более или менее толстые пучки (колтуны), увеличиваются шейные лимфатические узлы. Диагноз подтверждается обнаружением гнид и вшей.

Платяная вошь, *вшивость тела* (*Pediculus corporis, seu vestimenti*). Эти вши крупнее головных, поселяются в складках белья, платья, питаются кровью; гниды откладывают в швах и складках белья, на длинных и пушковых волосах. Укусы вшей вызывают сильный зуд и приводят к линейным экскориациям, которые могут осложняться пиодермией. Излюбленная локализация - участки кожи, которые тесно соприкасаются с бельем (область шеи, лопаток, поясница). Хронический долгодлительный педикулез приводит к сухости кожи, шелушению, утолщению с образованием грязно-серых пигментаций, рубчиков (кожа бродяг - *cutis vagantium*).

Лобковая вошь, или *площица* (*Pediculus pubis*) обитает на лобке, половых органах, вокруг заднего прохода; детей не поражает; иногда площица распространяется на другие участки кожи, покрытые волосами: грудь, живот, бедра, подмышечные складки, брови, ресницы. Субъективно отмечается сильный зуд. Нередко на местах обитания лобковых вшей остаются круглые, геморрагические пятна диаметром 0,5-1 см, не исчезающие при давлении на них пальцем. Цвет этих пятен от бледно-голубого до бледно-серого (*maculae coeruleae*), что обусловлено действием ферментов слюны площиц на гемоглобин.

Заражение плоскими происходит чаще всего при половых сношениях или при пользовании общей постелью. Лобковые вши плотно прикрепляются к коже особыми образованиями, имеющими вид клешни.

Лечение. При вшивости волосистой части головы волосы смачивают смесью керосина с растительным маслом (пополам), а затем накладывают повязку с компрессной бумагой на 12-15 ч. После двух процедур голову моют горячей водой с мылом, втирают винилин, а гниды удаляют гребешком, смоченным столовым уксусом. Можно также применять 10 и 20% суспензию бензилбензоата (взрослым - 20%, детям - 10%), которую наносят на волосы и втирают в кожу, избегая попадания препарата в глаза, нос и рот. Голову повязывают косынкой, через 30 мин препарат тщательно смывают проточной водой, после чего волосы моют мылом или шампунем. Ватным или марлевым тампоном, смоченным ниттифором, тщательно протирают волосы и кожу головы. Голову повязывают косынкой и через 40 мин волосы моют обычным способом или применяют шампунь педилин.

Для лечения педикулеза туловища больной моется с мылом, часто меняет белье, постельные принадлежности, прошедшие дезинфекцию.

Для лечения лобкового педикулеза выпускают наборы аэрозолей пара-плюс, спрей-плюс.

Профилактика. Возникновению вшивости способствуют нечистоплотность, пользование чужими предметами туалета и одеждой, поэтому основными мерами профилактики являются повышение санитарной культуры населения и проведение общих гигиенических мероприятий.

### 14.3. Лейшманиоз кожный (болезнь Боровского)

Кожный лейшманиоз - трансмиссивное заболевание, эндемическое для регионов с жарким или теплым климатом. Географическое распространение лейшманиоза зависит от мест обитания москитов. Для развития одной популяции этих насекомых температура в течение 50 дней не должна опускаться ниже 20 °С. Сезонность болезни обусловлена особенностями жизнедеятельности переносчика: с понижением температуры заболевания прекращаются до следующего потепления и вылета москитов.

Заболевание встречается в странах Северной Африки (Алжир, Тунис, Марокко, Египет, Ливия, Эфиопия), в Азии (Сирия, Ирак, Иран, Турция), в Средней Азии (Туркмения, Узбекистан), Афганистане, Индии, в странах американского континента. Единичные случаи отмечены и в умеренном климате. По данным ВОЗ, в год регистрируется до 400 000 новых случаев.

Эпидемиология. Болезнь вызывает возбудитель из рода простейших, имеющий несколько разновидностей. Возбудитель лейшманиоза - *Leishmania tropica* - относится к простейшим (*Protozoa*). Существуют остро некротизирующая (сельский, или зоонозный, тип) и поздно изъязвляющаяся (городской антропонозный тип) клинические разновидности болезни. Возбудителем первой разновидности является *Leishmania tropica major*, второй - *L. tropica minor*. Оба возбудителя различаются по биологическим особенностям и эпидемиологии процесса. Так, *L. tropica major*, обуславливающая остро некротизирующую (сельский тип) разновидность заболевания, обитает и паразитирует на грызунах песчаных полей (суслики, песчанки, ежи, крысы), а также на собаках. Переносчиками являются самки москитов рода *Phlebotomus*. *L. tropica minor* паразитирует только на человеке, но переносчиками являются те же москиты рода *Phlebotomus*.



Разновидности сельского типа свойственна сезонность, связанная с жизнедеятельностью москитов в теплое время года. Заболевания начинаются весной, их число возрастает летом и снижается к зиме. Городской тип не имеет сезонности и развивается длительно. Он может обнаружиться в любое время года. Выяснилось (П.В. Кожевников, Н.Ф. Родякин), что часто у животных и человека возможно носительство инфекции без выраженных клинических проявлений, что затрудняет борьбу с лейшманиозом.

Клиническая картина. У сельского (зоонозного) типа относительно короткий инкубационный период (от 1-5 нед) и не очень длительное (3-6 мес) течение. Обычно на открытых участках кожи появляются конические бугорки с широким основанием красносинюшного цвета с буроватым или желтоватым оттенком, тестоватой консистенции (*стадия бугорка*). В дальнейшем бугорки увеличиваются и через 1-3 мес вскрываются с образованием округлой или неправильной формы язвы с неровным дном и обильным серозно-гнойным экссудатом, ссыхающимся в слоистые плотные корки (*стадия изъязвления*). Края язвы как бы изъедены. В окружности формируется тестоватый инфильтрат розовато-синюшного цвета, за которым прощупываются тяжи воспаленных лимфатических сосудов и так называемые четки вторичных лейшманиом. У детей течение более острое с фурункулоподобным, флюктуирующим пустулезным образованием очага, быстро абсцедирующим и некротизирующимся. Нередко у взрослых и детей процесс осложняется гнойной инфекцией с развитием флегмоны, рожистого воспаления. Воспалительный процесс заканчивается через 3-8 мес с образованием рубца и стойкого иммунитета к данному типу возбудителя (*стадия рубцевания*).

Городской (антропонозный) тип встречается в городах и крупных населенных пунктах. Инкубационный период более длительный (в среднем 5-8 мес, иногда 1-2 года), течение медленное (отсюда название «годовик»). Заболевание передается от больного человека или носителя через москита. На открытых участках кожи появляются небольшие бугорки розоватого или красновато-бурого цвета с желтоватым оттенком (*стадия бугорка*). Элементы округлых очертаний, тестоватой консистенции (рис. 4б). Инфильтрат нерезко выражен, распадается поздно, через 4-7 мес. Язвы поверхностные, с неровными валикообразными краями и гранулирующим дном, покрытым серовато-желтым серозно-гнойным отделяемым (*стадия изъязвления*). В окружности язв обычно образуется бордюр воспалительного инфильтрата. Так же как и при зоонозной форме, по периферии могут образовываться узелковые лимфангиты («четки»). Они иногда изъязвляются, превращаясь в мелкие вторичные (дочерние) лейшманиомы. Регресс начинается с очищения язвы от корковых наслоений, стихания воспаления и появления в пределах язвы участков эпителизации (*стадия рубцевания*). У большинства больных рубцевание завершается в течение месяца от появления островков нового эпителия, а сам процесс от появления бугорка до стойкого рубца - в течение 6-12 мес, но иногда он затягивается до 2 лет.

К антропонозной форме относится редкая клиническая форма лейшманиоза кожи - люпоидная, или туберкулоидный кожный лейшманиоз (металейшманиоз). Эту форму трудно отличить от обыкновенной волчанки ввиду появления бугорков на рубцах, образовавшихся после регресса лейшманиом, или по периферии. Бугорки плоские, едва возвышающиеся над уровнем кожи, буроватого цвета, мягкой консистенции. При диаскопии заметен отчетливый коричневатый оттенок (симптом «яблочного желе»). Туберкулоидный лейшманиоз чаще всего локализуется на коже лица и наблюдается в детском и юношеском возрасте. Развитие этой формы лейшманиоза связывают с неполноценностью иммунитета вследствие очага хронической инфекции, переохлаждения, травмы или естественной суперинфекции.

К атипичной форме антропонозного типа относятся кожно-слизистый и диффузный кожный лейшманиоз. Эти разновидности формируются медленно. Изъязвления развиваются поздно или отсутствуют. Заживление происходит в течение 1-3 лет и дольше. Первичные элементы кожно-слизистого лейшманиоза аналогичны обычному типу в виде бугорка с последующим изъязвлением. Метастатическое распространение процесса на слизистую оболочку рта, носа и глотки происходит на ранней стадии болезни, но иногда может возникнуть спустя несколько лет. Эрозивное и изъязвление бугорков сопровождаются разрушением мягких тканей, хрящей полости рта и носоглотки. Одновременно развивается отек слизистой оболочки носа, красной каймы губ. Часто присоединяется вторичная инфекция. Процесс заканчивается заживлением с дефектом ткани.

Диффузный кожный лейшманиоз проявляется распространенными элементами множественных бугорков на лице и на открытых участках конечностей. Слиясь, высыпания напоминают очаги поражения при лепре. Изъязвлений и поражений слизистых оболочек не бывает. Болезнь спонтанно не проходит и склонна к рецидивам после лечения.

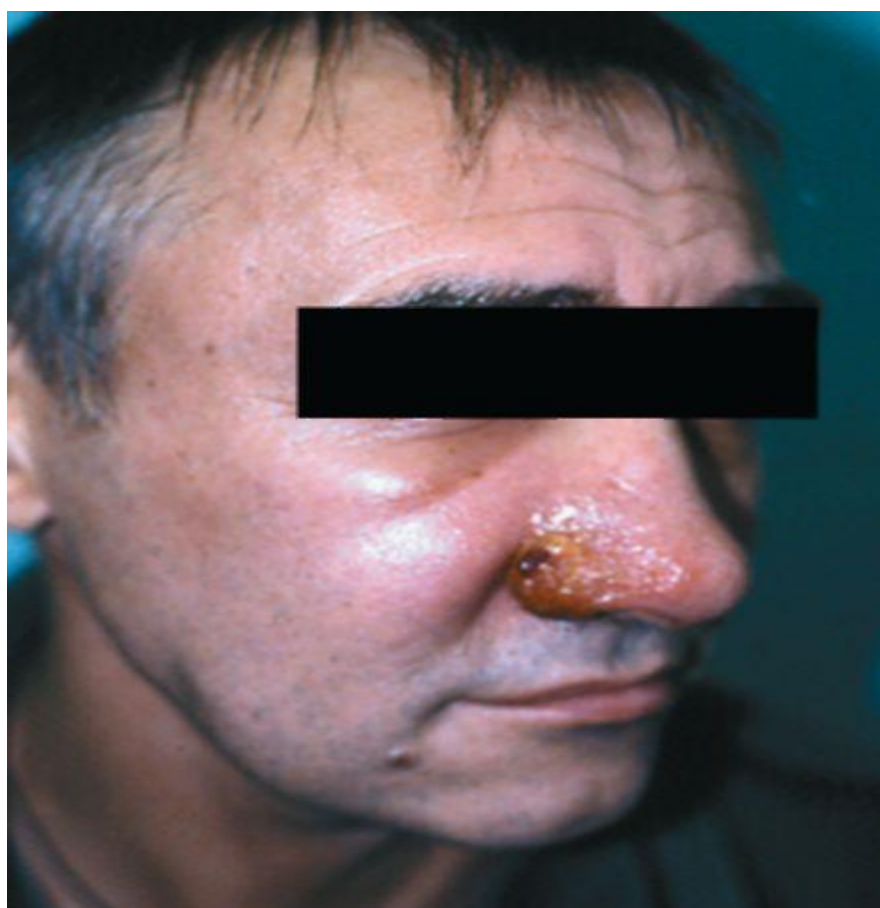

Рис. 46. Лейшманиоз, стадия бугорка

Кожный лейшманиоз Нового Света вызывается *L. brasiliensis* и *L. mexicana*. Заболевание регистрируется в странах Центральной и Южной Америки, на Антильских островах и в Техасе. Клинические проявления сопоставимы с таковыми при лейшманиозе Старого Света, но отличаются от них большей сочностью и склонностью к распадам и образованию калечащих форм. Кожный диссеминированный лейшманиоз вызывается главным образом *L. aethiopica* в Старом Свете и *L. amazonensis* - в Новом. Множественные поражения нередко возникают у лиц с иммунодефицитом, в том числе

вызванным ВИЧ. Высыпания многочисленных узелков на туловище и лице могут напоминать лепроматозную лепру.

Кожно-слизистый лейшманиоз (*espundia*) вызывается *L. braziliensis* и обычно развивается в два этапа. Первый этап - узелок на месте укуса (обычно на лице), который в течение 7-12 мес самопроизвольно исчезает. Второй этап начинается после инкубационного периода длительностью от нескольких месяцев до 40 лет. У 25-30% больных на слизистой оболочке носовой перегородки возникают поражения, ведущие к ее полному разрушению («нос тапира»). Разрушения могут распространяться и на слизистые оболочки рта, глотки и трахеи, что приводит к значительным мутилициям, а также к присоединению вторичной инфекции, непроходимости глотки и смерти.

Диагностика кожного лейшманиоза основывается на своеобразных узелках или бугорках с четкообразными узелковыми лимфангитами по периферии первичных очагов. Установлению диагноза помогают анамнестические данные о пребывании больных в эндемических районах. Дифференциальная диагностика осуществляется с туберкулезной волчанкой, сифилидами вторичного и третичного периода, хронической язвенной пиодермией, злокачественными новообразованиями, саркоидозом. Основным обоснованием диагноза является обнаружение в соскобе с краев язв возбудителя - *L. tropica* (тельца Боровского) в большом количестве, преимущественно в макрофагах. Для диагностики применяют кожный тест с лейшманином (тест Монтенегро). Бугорок или краевой инфильтрат лейшманиомы сдавливают двумя пальцами и скальпелем делают небольшой и неглубокий надрез кожи. С краев надреза соскабливают скальпелем кусочки ткани и тканевую жидкость. Из полученного материала готовят мазок, окрашиваемый по Романовскому-Гимзе. Возбудитель (тельца Боровского) представляет собой яйцевидное образование длиной 2-5 мкм, шириной 1,5-4 мкм, в протоплазме которого обнаруживают два ядра - крупное овальное и добавочное палочковидное (блефаробласт). В мазках протоплазма лейшманий окрашивается в светло-голубой цвет, крупное ядро - в красный или красно-фиолетовый, добавочное - в темно-фиолетовый. Паразит находится в большом количестве в макрофагах и свободными группами в токе крови, а также в очагах поражений кожи.

Лечение. Существуют три основных метода лечения лейшманиоза кожи: хирургический, физиотерапевтический и химиотерапевтический. Каждый из методов имеет показания в соответствии со стадией болезни, распространенностью и локализацией. При одиночном отчетливо ограниченном очаге показано удаление (криотерапия, лазеротерапия, электрокоагуляция, диатермокоагуляция). При множественных язвенных элементах назначают комплексное лечение с применением химиотерапии, физиотерапии и наружных противовоспалительных антибактериальных средств. Наиболее часто применяют внутрь метронидазол, рифампицин, низорал (кетоконазол), аллопуринол, тетрациклины (метациклин, доксициклин). Метронидазол назначают по 0,25 г 4 раза в день взрослым и по 0,125 г 2-3 раза в день детям в соответствии с возрастом в течение 7-10 дней. После недельного перерыва препарат принимают еще 2 нед (поддерживающая доза) взрослые по 0,25 г 2-3 раза в день и дети по 0,05-0,125 г 1-2 раза в день.

Рифампицин назначают внутрь по 0,3 г 2-3 раза в сутки за 30-40 мин до еды взрослым, детям по 7,5-10 мг/кг в 2 приема. Курс лечения 7-20 дней. Применявшийся раньше мономицин из-за нефро- и ото-токсичности заменен доксициклином (вибрамицином) или метацикли-на гидрохлоридом (рондомицином), которые назначают внутрь. Их применяют по 0,1 или 0,3 г соответственно 2 раза в день после еды, курс лечения 10-15 дней. Кетоконазол используют по 5-10 мг/(кгсут) в 1 или 2 приема в течение 60 дней.

Препаратами выбора считаются мепокрин и производные пентавалентной сурьмы. Лечение лейшманиозом на ранней стадии весьма эффективно путем местного введения 2-3 мл 5% раствора мепокрина через 3-5 дней, на курс 3-5 инъекций. Пятивалентную сурьму в форме спито-глюконата натрия или мегломина антимолиата вводят внутривенно 1 раз в сутки в количестве 2-3 мл с интервалом 1-2 дня, курс 3-5 инъекций. Отсутствие эффекта при лечении препаратами сурьмы является показанием к назначению ароматических диаминов (пентамидин, гамолар), делагила или амфотерицина В. Особенно эффективен глюкантим, под влиянием которого при приеме внутрь по 10-15 мг/(кг•сут) в течение 4 нед происходит полный регресс высыпаний.

Противолейшманиозное действие оказывают также аминохинол и фуразолидон. Аминохинол принимают внутрь по 0,15-0,2 г 3 раза в сутки через 20-30 мин после еды, продолжительность лечения 10-15 дней. Фуразолидон назначают по 0,15-0,2 г 4 раза в день в течение 15-18 дней. Местно используют мази: 5-10% протарголовую, 5-10% стрептоцидовую, 1-2% акрихиновую, 1% мазь с этакридина лактатом, 5-10% сульфаниламидную, 3% метациклиновую, 5% тетрациклиновую.

После излечения любой формы лейшманиоза остается стойкий иммунитет. При сельском (зоонозном) типе невосприимчивость к супер- и реинфекции развивается через 2 мес, а при антропонозном (городском) - через 5-6 мес.

Имеется положительный опыт искусственной активной иммунизации. Естественного иммунитета к лейшманиозу не существует; перенесенное заболевание обычно оставляет иммунитет, повторные заражения встречаются редко (до 10-12% при антропонозном типе заболевания).

Профилактика. Проводят комплекс дератизационных работ в природных очагах. Большое значение имеют своевременное выявление и лечение больных, применение индивидуальных средств защиты от москитов. Осенью и зимой проводят профилактические прививки путем внутри-кожного введения 0,1-0,2 мл жидкой среды, содержащей живую культуру возбудителя лейшманиоза сельского типа (*L. tropica major*). Быстрое развитие лейшманиомы обеспечивает иммунитет к обоим типам лейшманиоза. Прививочная лейшманиома быстро исчезает, оставляя едва заметный атрофический рубчик.

## 15. ТУБЕРКУЛЕЗ\_КОЖИ

### 15.1. Общие сведения

Поражения кожи, вызванные туберкулезными микобактериями, различаются по клиническим и морфологическим проявлениям и исходу.

Этиология. Микобактерия туберкулеза была обнаружена и описана Р. Кохом (1882). Микобактерия туберкулеза полиморфна, имеет бацилярную, нитевидную, зернистую, фильтрующуюся стадии развития. Она кислотоустойчива, грамположительна, не имеет капсулы и не образует спор. Известны человеческий (*humanus*), бычий (*bovinus*) и птичий (*avianus*) типы туберкулезных микобактерий. В очагах кожного туберкулеза наиболее часто обнаруживают микобактерии человеческого типа, реже - бычьего и крайне редко - птичьего.

Туберкулезные заболевания кожи развиваются, как правило, вторично у лиц, ранее переболевших или болеющих в настоящее время туберкулезом других органов. Первичное

поражение кожи - туберкулезный шанкр - наблюдается крайне редко из-за барьерной функции кожи.

Патогенез. Механизм развития туберкулезной инфекции сложен, так как кожа является неблагоприятной средой для жизнедеятельности аэробных микобактерий туберкулеза. В возникновении туберкулезного поражения патогенетическую роль играют иммунные и сосудистые нарушения, гормональные дисфункции, расстройство обмена, немаловажное место отводят социальным (условия быта, питание, производственные вредности) и климатическим факторам. Развитию туберкулеза нередко предшествуют инфекционные заболевания, истощающие иммунные механизмы и сопровождающиеся сенсibilизацией. Особенно опасны в этом отношении корь, коклюш, грипп у детей.

Туберкулезные поражения возникают вследствие комплексного сложного сочетания массивности заражения, вирулентности возбудителя и иммунной реактивности организма, особенно его Т-клеточного звена. Вследствие комплексного сочетания нарушений различных физиологических функций кожи со снижением иммунитета и развитием сенсibilизации возникает туберкулез кожи. При этом, как правило, увеличиваются вирулентность и алергизирующая способность возбудителя. Чем слабее неспецифический иммунитет, тем активнее алергизация (Ю.К. Скрипкин). Специфическая сенсibilизация усугубляется параалергическими феноменами и неспецифическими алергизирующими воздействиями.

Микобактерии туберкулеза попадают в кожу и на слизистую оболочку рта чаще всего гематогенным или лимфогенным путем из какого-либо туберкулезного очага во внутренних органах или *per continuitatem* с подлежащих органов и тканей, пораженных туберкулезом.

Многочисленные формы туберкулезных поражений кожи делят на локализованный (очаговый) и диссеминированный туберкулез кожи. К наиболее часто встречающимся локализованным формам относят туберкулезную волчанку, скрофулодерму (колликвативный туберкулез кожи), бородавчатый и язвенный туберкулез кожи, индуративную эритему Базена. Группу диссеминированного туберкулеза кожи составляют милиарный туберкулез, лишай золотушных, папулонекротический туберкулез.

## **15.2. Локализованные формы (очаговый туберкулез кожи)**

### **15.2.1. Туберкулезная волчанка, или люпоидный туберкулез кожи**

Туберкулезная волчанка - наиболее частая форма туберкулеза кожи с медленным прогрессирующим течением и склонностью к расплавлению тканей. Заболевание обычно начинается в детстве и тянется годами или десятками лет, иногда всю жизнь. В последнее время участились случаи туберкулезной волчанки у взрослых. По данным литературы, 5-10% больных волчанкой страдают туберкулезом легких, 5-20% - туберкулезом костей и суставов. Заражение кожи происходит преимущественно гематогенным или лимфогенным путем. Процесс нередко начинается под влиянием травм; в этом случае происходит активизация латентной инфекции.

Клинические проявления. Туберкулезная, или обыкновенная, волчанка локализуется чаще всего на лице, особенно на носу, щеках, верхней губе, на слизистых оболочках, реже на шее, туловище, конечностях.

Заболевание начинается с появления люпом, имеющих вид заложенных в дерме бугорков, размером от 1 до 5-7 мм, коричнево-красноватого цвета с различными оттенками желто-бурого тона, тестоватой консистенции, с гладкой, слегка блестящей поверхностью, которая впоследствии может шелушиться. Люпомы высыпают обычно группой, сначала располагаются изолированно, а затем сливаются; по их периферии всегда имеется застойно-гиперемированная зона. Мягкая тестоватая консистенция люпомы вследствие гибели эластической и соединительной ткани приводит к тому, что при надавливании пуговчатый зонд легко погружается в глубину ткани (признак Поспелова). Не менее важен для диагностики люпомы другой признак: при надавливании предметным стеклом (диаскопия) на волчаночный очаг из расширенных капилляров выдавливается кровь, пораженная ткань обескровливается и люпомы просвечивают в виде восковидных желто-бурых пятен. Этот буроватый цвет напоминает яблочное желе, в связи с чем признак получил название феномен «яблочного желе» (Гетчинсон).

Бугорки постепенно увеличиваются, сливаются, образуя неправильной формы бляшковидные и опухолевидные очаги (рис. 47). В результате деструкции инфильтрата образуются обширные язвы. В 4% случаев волчаночный туберкулез осложняется спиноцеллюлярной или базально-клеточной карциномой. При сухом разрешении волчаночного инфильтрата образуется рубцовая атрофия. Рубцы, появляющиеся на месте люпом, чаще всего плоские, нежные, белесоватые, по внешнему виду напоминающие папиросную бумагу. На местах рубцовой атрофии или на хорошо сформированных рубцах вновь могут появляться волчаночные бугорки. Это патогномоничный признак волчанки.

В ряде случаев деструктивные язвенные изменения захватывают глубоко подлежащие ткани (хрящи, кости, суставы) с образованием фиброзных, келоидных рубцов и обезображиванием (мутиляцией) носа, ушных раковин, пальцев, век, конечностей (*lupus mutilans*). При разрушении носовой перегородки нос укорачивается и заостряется, напоминая птичий клюв; возможны выворот век, сужение ротового отверстия, деформация ушных мочек и раковин. Все это значительно обезображивает больного.

Туберкулезная волчанка нередко осложняется рожей при локализации процесса на коже носа, губы, нижних конечностях лимфангитами, пиогенным процессом (*lupus impetiginosus*) и, что особенно опасно, развитием кожного рака на фоне атрофических волчаночных рубцов (*lupus carcinoma*). Кожный рак возникает преимущественно на коже лица у длительно болеющих волчанкой.

Гистопатология. В дерме выявляются бугорки, состоящие из эпителиоидных и гигантских клеток, окруженных зоной лимфоцитов. Гигантские клетки Лангханса располагаются в центральной части бугорка. В периферической зоне, кроме лимфоцитов, в большом количестве находятся и плазматические клетки. В бугорках не бывает казеозного некроза или он выражен очень слабо. Отмечается новообразование сосудов, а местами встречаются сосуды с изменением всех стенок вплоть до облитерации просветов. Туберкулезные микобактерии обнаруживают с трудом и в очень небольшом количестве. Иногда выявляется диффузный лимфоидный инфильтрат с гигантскими клетками; коллагеновая и эластическая ткань в области инфильтрата отсутствует. В эпидермисе вторичные изменения: гиперкератоз, акантоз и папилломатоз (при веррукозной форме волчанки). Эпидермис у краев волчаночных язв находится в состоянии значительного акантоза. В области рубцов иногда сохраняется волчаночный инфильтрат, что обуславливает рецидив люпом на рубцовой ткани.

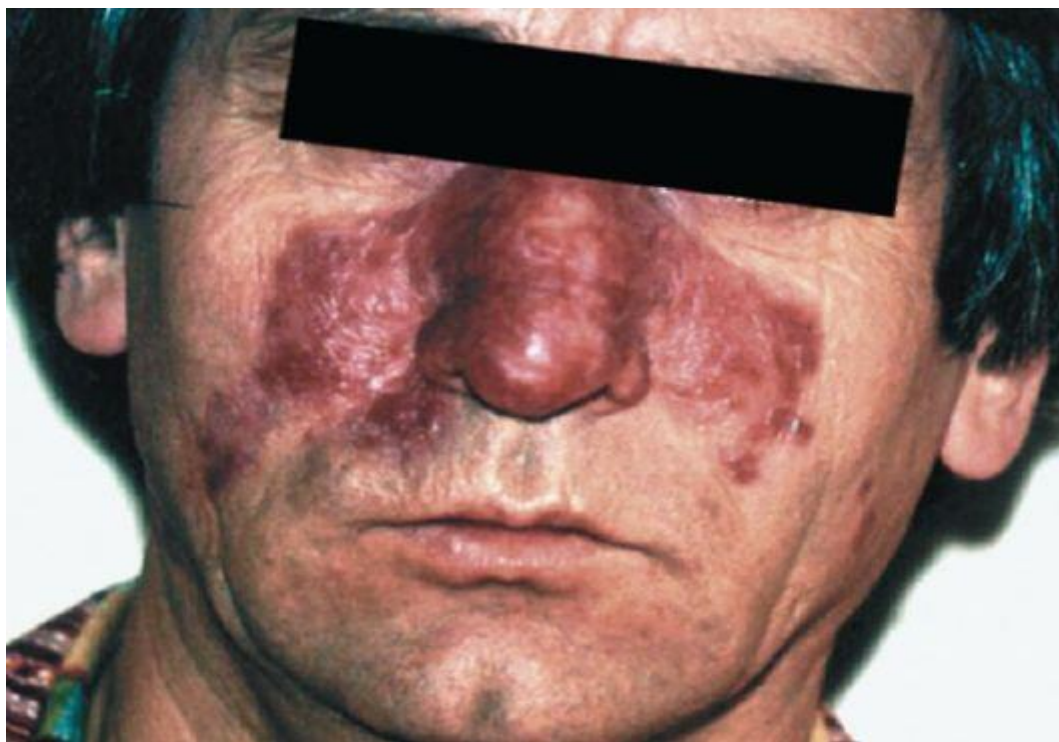

Рис. 47. Туберкулезная волчанка

Диагностика основывается на клинических симптомах болезни, свойствах люпом (симптомы «яблочного желе» и зонда), их локализации, на течении процесса и остающихся рубцах. Помимо гистологической структуры, помощь в диагностике туберкулеза оказывают кожные туберкулиновые пробы. По принципу скарификационной реакции Пирке (1905) стали применяться внутрикожная проба Манту и накожная проба Моро.

Реакция Пирке - нанесение на скарифицированный участок кожи сгибательной поверхности предплечья разведенного (1-5-10-15%) туберкулина. Внутрикожная туберкулиновая проба Манту осуществляется введением 0,1 мл разведенного туберкулина (1:10 000). Накожная проба Моро производится путем втирания в кожу 50% туберкулиновой мази на ланолине в течение 1 мин на участке 5 см<sup>2</sup>. Помимо туберкулиновых проб, диагноз кожных форм туберкулеза подтверждается обнаружением микобактерий туберкулеза после посева фрагмента ткани патологического очага на питательные среды. Патологический материал вводят морским свинкам, обладающим высокой и специфической чувствительностью к возбудителю туберкулеза.

Дифференциальную диагностику проводят с бугорковым сифилисом, туберкулоидной формой лепры, туберкулоидной формой кожного лейшманиоза, актиномикозом, дискоидной формой красной волчанки. При бугорковом сифилисе бугорки плотные, расположены в виде фокусов, без склонности к слиянию. Феномены Пospelова (проба с зондом) и «яблочного желе» при сифилисе отрицательные. В пользу сифилиса также говорят мозаичные (неровные и неравномерно пигментированные) рубцы после разрешения бугорков, относительная быстрота процесса (от нескольких недель до нескольких месяцев, а не годами), положительные серологические реакции (РИФ, РИБТ, РПГА). При туберкулоидной форме лепры пораженный участок кожи болевой и температурной чувствительности, высыпания полиморфные (пятнистые, папулезные и бугорковые элементы), консистенция узелков и бугорков плотноватая, они имеют буровато-ржавый оттенок, трофические нарушения кожи имеют широкий диапазон. При

микроскопическом исследовании тканевой жидкости лепром находят палочку Ганзена. Для диагностики тубер-кулоидной формы кожного лейшманиоза большое значение имеют анамнез (пребывание больного в эндемической зоне). Бугорки располагаются вокруг рубца, образованного зажившей лейшманиомой, на открытых участках кожи, быстро изъязвляются с обильным гнойным отделяемым. Вокруг лейшманиомы возникают лимфангиты с четкооб-разными утолщениями. Можно обнаружить возбудитель. Бугорковые образования при актиномикозе встречаются нечасто, они очень плотные, склонны к слиянию и изъязвлению. Свищевые отверстия окружены плотным инфильтратом. В жидком гное имеются крошковатые включения желтоватого цвета - друзы актиномицетов. Некоторые формы туберкулезной волчанки (с шелушением и гиперкератозом при расположении в области носа и щек) могут напоминать дискоидную красную волчанку. Однако при красной волчанке нет люпом, цвет очагов поражения более яркий, присутствуют фолликулярный гиперкератоз и рубцовая атрофия в центре очагов. Симптомы зонда и «яблочного желе» отрицательные. В сомнительных случаях приходится прибегать к гистологическому исследованию.

Прогноз. Туберкулезная волчанка - длительное заболевание. В одних случаях даже без лечения очаг поражения на протяжении многих лет может не проявлять тенденции к прогрессированию, в других процесс медленно распространяется и захватывает все новые участки кожного покрова. Этому способствуют интеркуррентные заболевания, неблагоприятные условия жизни и другие факторы, ослабляющие защитные силы организма и снижающие его реактивность.

#### 15.2.2. Скрофулодерма, или колликвативный туберкулез кожи

Форма туберкулеза кожи, которая встречается почти исключительно в детском и юношеском возрасте. Различают первичную скрофулодерму с поражением любого участка кожного покрова вследствие гематогенного заноса туберкулезных микобактерий в кожу (чаще это одиночное поражение), и вторичную скрофулодерму (значительно чаще), при которой инфекция переходит *per continuitatem* с пораженных туберкулезом лимфатических узлов, реже костей, суставов.

Клиническая картина. Заболевание проявляется глубокими, расположенными в глубине кожи или в подкожной жировой клетчатке плотноватыми, овальной формы, безболезненными или малобезболезненными фиолетово-красными узлами, которые в дальнейшем размягчаются, спаиваются между собой в бугристые мягкие конгломераты. Они расплавляются и абсцедируют с образованием фистул и язв. Язвы поверхностные, неправильной формы, с гладкими, мягкими, синюшными, подрытыми краями, покрыты грануляциями и творожистым распадом. При заживлении образуются типичные обезображивающие рубцы, втянутые неровные, мостовидные с перемычками и ворсинками. Предпочтительная локализация поражений - на боковых поверхностях шеи, в подчелюстных областях, около ушных раковин, они могут располагаться над и под ключицами, в подмышечных впадинах и около суставов. Скрофулодерма нередко сочетается с туберкулезным поражением костей, суставов, глаз, легких и другими формами поражений кожи (волчанка, бородавчатый туберкулез, лишай золотушных).

Диагностика основывается на клинической симптоматике, результатах реакции Пирке (она резко положительна у детей старшего возраста при доброкачественном течении процесса и дает разноречивые результаты у детей младшего возраста). Учитывают данные анамнеза, результаты клинико-рентгенологического и гистологического исследования.



Дифференциальную диагностику проводят в основном с сифилитическими гуммами, гуммно-узловой формой актиномикоза, хронической язвенной пиодермией и уплотненной эритемой Базена. Сифилитические гуммы подвергаются только центральному распаду, образуют кра-терообразные язвы, окруженные валом плотного инфильтрата, нередко сопровождаются положительными серологическими реакциями и разрешаются при пробном лечении. Рубцы после гумм звездчатые. Положительные серологические реакции РИФ и РИБТ подтверждают специфический процесс.

При гуммно-узловой форме актиномикоза с локализацией на шее или в подчелюстной области образуются крупные узлы полушаровидной формы и довольно плотной консистенции. После их слияния определяется инфильтрат деревянистой плотности, в центре которого образуются зоны размягчения со свищевыми отверстиями. Из них выделяется жидкий гной с крошковатыми желтоватыми включениями (друзы).

Хроническая язвенная пиодермия, как правило, бывает у взрослых. Поверхностные и глубокие пиодермиты полиморфные, не склонны к расположению у лимфатических узлов, имеют воспалительную реакцию в окружности язвы. Уплотненную эритему Базена приходится дифференцировать с первичной скрофулодермой при ее локализации на голенях. Эритема Базена располагается симметрично, без образования возвышающихся узлов (имеется плоская диффузная инфильтрация), менее склонна к изъязвлению, чаще возникает у девушек в период полового созревания.

Прогноз. Заболевание хроническое, длится месяцами и годами с ремиссиями. Легкие случаи успешно излечиваются современными методами. В случаях далеко зашедшего язвенного процесса прогноз менее благоприятен.

### 15.2.3. Бородавчатый туберкулез кожи

Редкая форма кожного туберкулеза развивается в результате суперинфекции, при попадании микобактерий в кожу ранее инфицированных людей из экзогенного источника. У некоторых больных открытым туберкулезом легких, кишечника и т.п. бородавчатый туберкулез возникает в результате аутоинокуляции.

Клинические проявления. Заболевание наблюдается в основном у взрослых; мужчины болеют значительно чаще. Заболевают люди, профессионально контактирующие с туберкулезным материалом от людей и животных (ветеринары, патологоанатомы, мясники, работники боен и т.д.) или с людьми, страдающими активными формами туберкулеза (обслуживающий медицинский персонал). В этих случаях заболевание возникает в результате суперинфекции.

Поражение обычно локализуется на тыле кистей и пальцев рук, реже на стопах и начинается с образования плотного, диаметром до 1 см, синюшно-красного бугорка (трупный бугорок). Разрастаясь, он превращается в плоскую плотную бляшку, на поверхности которой появляются бородавчатые разрастания и массивные роговые наслоения. В развитом состоянии очаг бородавчатого туберкулеза кожи имеет 3 зоны: периферическую (фиолетово-красная каемка), среднюю (бородавчатые плотные возвышения, трещины, корки) и центральную (атрофический участок кожи с неровным, бугристым дном). При разрешении очага рубцуются. В процесс нередко вовлекаются регионарные лимфатические сосуды и узлы. При надавливании на бородавчатые разрастания с боков из трещины появляются капельки гноя, выделяющиеся из подэпидермальных микроабсцессов. По периферии основного очага могут образовываться новые узелки и бляшки, которые постепенно сливаются между собой

После разрешения процесса на месте бывших очагов поражения остается рубцовая атрофия; на этих участках в отличие от волчанки новых элементов не образуется. Общее состояние больных обычно вполне удовлетворительное. Туберкулиновые реакции положительные у 80-96,3% больных.

У детей бородавчатый туберкулез возникает чаще в результате аутоинокуляции на месте травмы. В этих случаях возможно нарушение общего состояния с появлением лимфангитов и лимфаденита. В период регресса очаги рубцуются, но по периферии основного очага могут образовываться новые бугорки. На месте бывших очагов остаются атрофические рубцы.

Диагностика основывается на клинической картине (фиолетово-красная каемка по периферии очага, 3 зоны), локализации процесса, данных гистологического исследования, положительных результатах туберкулиновых проб и результатах прививки ткани морским свинкам. Вульгарные бородавки не имеют воспалительных изменений. Вегетирующая пиодермия, наоборот, сопровождается выраженным воспалением, обильным гнойным отделяемым при сдавливании бляшки с краев. Бластомикоз, хромомикоз, споротрихоз проявляются мягким, сочным инфильтратом и своеобразным отделяемым. Диагноз этих хронических микозов подтверждается результатами бактериоскопии и гистологического исследования. Спироцеллюлярный рак располагается асимметрично в области естественных отверстий и быстро подвергается язвенному распаду.

Лечение. Кроме терапии, применяемой при туберкулезных поражениях кожи, производят выскабливание острой ложечкой, диатермокоагуляцию, рентгенорадиотерапию.

Прогноз. Чаще благоприятный, хотя течение болезни длительное, хроническое.

#### 13.2.4. Язвенный туберкулез кожи и слизистых оболочек

Син.: милиарный язвенный туберкулез кожи (слизистых оболочек), вторичная туберкулезная язва, *tuberculosis cutis orificialis*.

Это редкая форма туберкулеза кожи, наблюдаемая у больных с активным туберкулезом внутренних органов (легких, гортани, кишечника, почек), обусловлена аутоинокуляцией.

Клинические проявления. Заболевание чаще всего локализуется у естественных отверстий, в месте перехода кожи в слизистые оболочки - в области рта, носа, ануса, головки полового члена. У этих больных микобактерии туберкулеза выделяются с мокротой, мочой и инокулируются в кожу или слизистые оболочки.

Появление мелких (диаметром 1-2 мм) желтовато-красных узелков обычно просматривают, так как они быстро превращаются в пустулы. Пустулы вскрываются и сливаются, образуя мелкие язвочки или язвы с фестончатыми, мягкими, слегка подрытыми краями бледно-красного цвета и неровным зернистым дном, имеющим вялые серые грануляции, часто кровоточащие, покрытые скудным серозно-гнойным налетом. На дне и вокруг язв вновь образуются казеозно перерожденные желтого цвета туберкулезные бугорки (зерна Трела), за счет которых происходит серпигинизирующее распространение очагов поражения. Язвы резко болезненны, что затрудняет прием пищи (при локализации процесса в полости рта) и дефекацию (при локализации в области ануса). Регионарные лимфатические узлы болезненны и увеличены. Заболевание особенно контагиозно и

является неблагоприятным прогностическим признаком, хотя своевременно начатая терапия приводит к излечению.

При бактериоскопическом анализе обнаруживают большое количество микобактерий. Из-за резкого снижения иммунного ответа туберкулиновые реакции у этих больных обычно отрицательны.

Диагностика основывается на клинической картине, резкой болезненности, активном туберкулезе внутренних органов, обнаружении зерен Трела, микобактерий и результатах бактериоскопического исследования.

При дифференциальной диагностике с язвенными сифилидами вторичного периода сифилиса учитывают плотную консистенцию их краев и дна, определении бледных трепонем в отделяемом, другие клинические симптомы вторичного периода. Положительный результат серологических реакций крови на сифилис (РИФ, РИБТ, РПГА) является доказательным признаком этого заболевания. Бугорки третичного периода сифилиса образуют безболезненные язвы правильной округлой формы с плотными валикообразными краями. При изъязвленной форме туберкулезной волчанки по периферии язвенных поверхностей имеются люпомы, дающие феномены зонда и «яблочного желе». Учитывают положительный результат туберкулиновых проб, хорошее общее самочувствие. Язвы мягкого шанкра сопровождаются острыми воспалительными явлениями, обильным гнойным отделяемым, отсевами по периферии, нередко увеличением регионарных лимфатических узлов. При лабораторном исследовании находят стрептобациллы Дюкрея-Унны-Петер-сена. Эпителиомы имеют уплотненные края язв, перламутрово-серые «жемчужины» по периферии язвенного дефекта; лимфатические узлы при эпителиомах доскообразно твердые.

Обнаружение атипичных клеток в соскобе с поверхности поражения является объективным доказательством новообразования.

Прогноз зависит от течения туберкулеза внутренних органов. В настоящее время в связи с успехами в терапии общего туберкулеза улучшился прогноз язвенного туберкулеза кожи и слизистых оболочек, а также резко сократилась частота этого заболевания.

### **15.3. Диссеминированные формы туберкулеза кожи**

#### **15.3.1. Лихеноидный туберкулез - лишай золотушных**

Очень редкая форма туберкулеза, обычно развивается в первичном периоде болезни, у ослабленных детей и подростков, страдающих активным туберкулезом легких, лимфатических узлов или костно-суставного аппарата.

Лишай золотушных может возникнуть при активном лечении туберкулезной волчанки в результате диссеминации продуктов распада бацилл.

Кожные проявления состоят из рассеянных или сгруппированных фолликулярных, мелких (до 3 мм), плоских или конусовидных, безболезненных папулезных или папулопустулезных узелков серовато-красноватого цвета, но чаще цвета нормальной кожи. На поверхности узелков могут быть мелкие чешуйки, роговые шипы. Тесно скученные фолликулярные узелки могут напоминать себорейную экзему (*eczema scrofulosorum*). Высыпания располагаются преимущественно симметрично на боковых поверхностях туловища, ягодицах, лице, изредка на слизистой оболочке губ. Они

спонтанно исчезают, но через некоторое время появляются снова. Субъективные ощущения, как правило, отсутствуют. После лечения туберкулеза внутренних органов рецидивы на коже не наступают. На месте разрешившихся папул остается небольшая пигментация, значительно реже - мелкие точечные рубчики. Реакция Пирке положительная.

Диагностика основывается на обнаружении очагов органного туберкулеза и положительной накожной туберкулиновой реакции Моро у всех больных. Дифференциальная диагностика проводится с сифилитическим лишаям (*Lichen syphiliticus*), при котором элементы сыпи сочетаются с другими проявлениями сифилитической инфекции и сопровождаются положительными серологическими реакциями РИФ, РИТ, РПГА.

При остроконечной форме красного плоского лишая цвет папул малиново-красный, некоторые папулы имеют характерные полигональные очертания с центральным западением, сыпь сопровождается зудом.

### 15.3.2. Папулонекротический туберкулез кожи

Папулонекротический туберкулез возникает преимущественно при хроническом течении первичного туберкулеза в результате периодической гематогенной диссеминации небольшого количества микобактерий. В основе заболевания лежит аллергический васкулит, развившийся в процессе сенсибилизации микобактериями туберкулеза или их продуктами. Болеют в основном подростки и дети.

Клинические проявления. Высыпания появляются приступообразно, локализуются симметрично на разгибательных поверхностях конечностей, ягодицах, туловище, ушных раковинах и лице. Возникают многочисленные, более или менее скученные, плотные, буровато-фиолетовые узелки диаметром 1-3 мм. В их центре образуются гноевидные некротические корочки. В дальнейшем на месте узелков остаются мелкие поверхностные округлые язвы. Они заживают штампованными рубчиками, окаймленными фиолетовым ободком (рис. 48). Эволюция и рубцевание отдельных очагов длится 4-8 нед. Из-за неравномерного появления новых высыпаний можно найти элементы, находящиеся в разных стадиях развития. Заболевание рецидивирует обычно ранней весной и зимой, летом не проявляется. Папулонекротический туберкулез нередко сочетается с туберкулезом лимфатических узлов, туберкулезом легких, костей, индуративной эритемой. Туберкулиновые пробы, как правило, положительны.

Различают несколько разновидностей папулонекротического туберкулеза:

- акнит (*acnitis*) - папулезная форма, возникающая у детей в препубертатном и пубертатном периодах и внешне напоминающая вульгарные угри. Элементы сыпи появляются симметрично на лице, реже на коже груди и разгибательных поверхностях верхних конечностей, после изъязвления оставляют глубокие рубцы;

- *folliculitis* - более глубокая пустулезная разновидность, проявляющаяся фолликулярными поражениями на коже туловища и нижних конечностей у подростков и юношей;

- *acne cachecticorum* - папулопустулы с характерными кратероформными язвами и оспенноподобными рубцами. Туберкулиновые пробы отрицательны, что зависит от низкой иммунной реактивности организма.

Элементы сыпи располагаются преимущественно на коже предплечий, бедер, голеней, ягодиц и несколько реже на коже лица, туловища и разрешаются с формированием штампованных рубчиков. У ослабленных, астенизированных больных возможно появление более крупных уплотненных элементов, представляющих папулонекротический туберкулез, трансформирующийся в уплотненную эритему Базена. В этих случаях некротизация и изъязвление менее выражены. Процесс локализуется чаще в области голеней, рецидивирует обычно ранней весной и зимой, летом не проявляется. Папулонекротический туберкулез нередко сочетается с туберкулезом лимфатических узлов, туберкулезом легких, костей. Туберкулиновые пробы положительные.

Диагностика. Диагностике способствуют штампованные рубчики, локализация элементов, результаты туберкулиновых проб и гистологических исследований. При дифференциальной диагностике с масляными угрями следует помнить, что последние возникают у лиц, имеющих производственный контакт с маслами и эмульсиями. Эти угри локализуются преимущественно на разгибательных поверхностях верхних и нижних конечностей и проявляются островоспалительными фолликулитами или остиофолликулитами в сочетании с большим количеством комедонов.

### 15.3.3. Милиарный туберкулез или милиарная диссеминированная волчанка лица

Клиническая картина. На коже лица появляются отдельно расположенные бугорки, не сливающиеся, размером от 3 до 7 мм. Консистенция тестоватая, феномен зонда положителен. При диаскопии также выявляется симптом «яблочного желе». От туберкулезной волчанки бугорки отличаются центральным очагом некроза, напоминающим пустулу, и течением. Они быстро разрешаются, оставляя легкую пигментацию или едва заметные поверхностные атрофические рубчики. Болеют чаще молодые женщины.

Диагностика основывается на клинической характеристике высыпаний, казеозном некрозе и гис-топатологической структуре бугорка. Процесс дифференцируют с розацеа, папулезными сифидами и проявлениями папулонекротического туберкулеза. Милиарные папулезные сифиды имеют выраженную плотность, сочетаются с другими специфическими симптомами и положительными данными серологических реакций. Папулонекротический туберкулез кожи возникает в более раннем возрасте у детей и подростков. Высыпания папулонекротического туберкулеза не столь множественны, более плотные, не дают феномен зонда и симптом «яблочного желе».

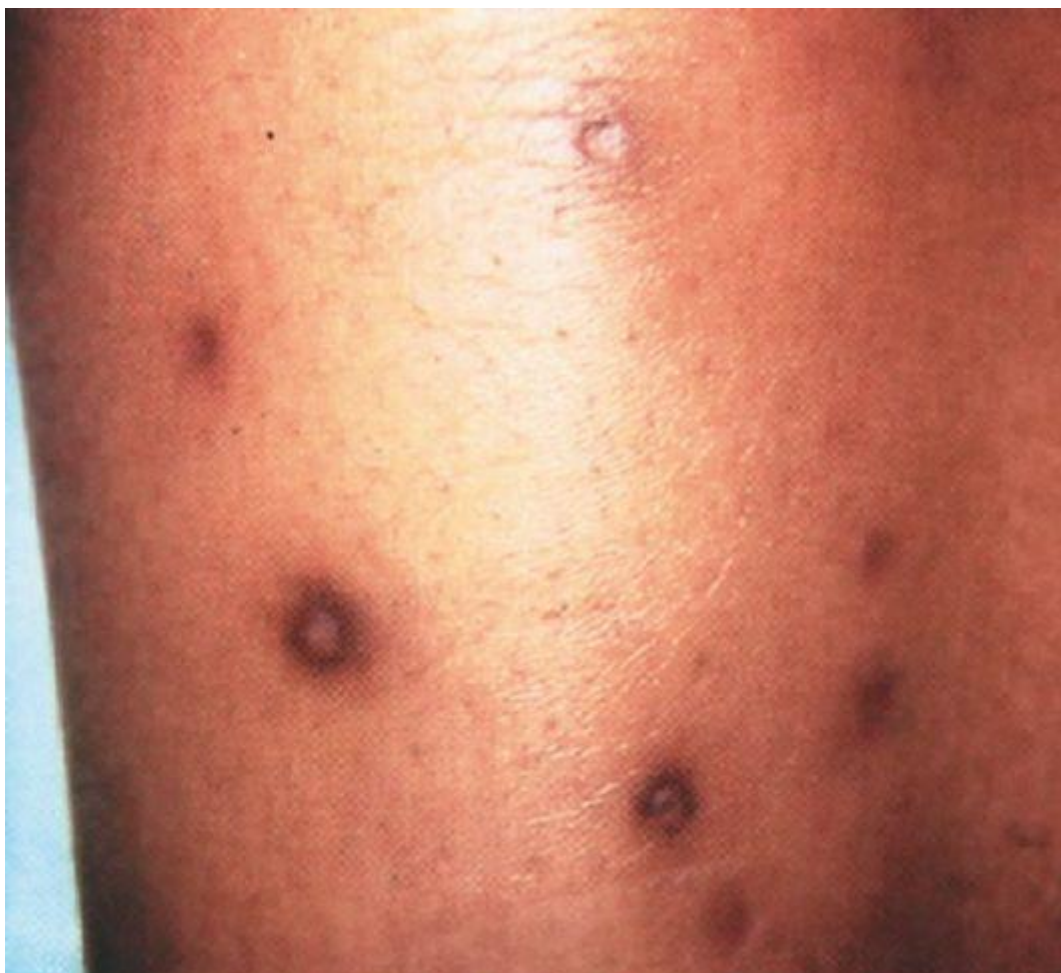


Рис. 48. Папулонекротический туберкулез

#### 15.3.4. Индуративная (уплотненная) эритема Базена

Одна из наиболее распространенных форм туберкулеза кожи. Заболевают обычно женщины 16-40 лет, нередко страдающие туберкулезом легких, лимфатических узлов, скрофулодермой, папулонекротическим туберкулезом. Проявлению заболевания способствуют сопутствующие расстройства кровообращения (акроцианоз, варикозное расширение вен), частое охлаждение нижних конечностей, работа, связанная с длительным пребыванием на ногах. Осенью и зимой возможны рецидивы заболевания.

Клиническая картина. Индуративная эритема проявляется плотными, глубоко расположенными, медленно увеличивающимися узлами или плоскими обширными инфильтратами синюшно-красного цвета диаметром от 1 до 5 см. Узлы (от 2 до 10 и более) залегают глубоко в коже и подкожной клетчатке; их пальпация слегка болезненна. Они располагаются, как правило, симметрично, преимущественно на голених, реже на бедрах, ягодицах, верхних конечностях. Изредка поражается слизистая оболочка рта и носоглотки. Достигнув максимума развития (через несколько недель или месяцев), узлы начинают регрессировать, оставляя после себя кольцевидную атрофию и пигментацию. В части случаев очаги при слиянии подвергаются центральному расплавлению с образованием безболезненных фистулезных изъязвлений с подрытыми краями, покрытыми грязно-серыми грануляциями (язвенная форма индуративной эритемы описана Гетчинсоном и называется гетчинсоновской формой). После заживления язв остаются западающие пигментированные рубцы.

Без лечения заболевание длится месяцами и даже годами, рецидивируя в холодное время года. Узлы могут осложняться лимфангитами по ходу сосудов. Индуративный туберкулез кожи развивается как гипе-рергическая форма воспаления при хорошо выраженном иммунитете, поэтому туберкулиновые тесты положительны приблизительно у 60-70% больных.

Диагностика. Диагноз устанавливают с учетом клинико-гистологических данных. Наибольшие трудности представляет дифференциальная диагностика с узловатой эритемой и скрофулодермой при ее локализации на голених. Узловатая эритема проявляется выраженным воспалением, лихорадочным состоянием и болезненностью. Поражения располагаются на передней поверхности голених, не имеют склонности к распаду и изъязвлению, очагов туберкулеза в организме не находят, реакция Пирке отрицательная. В клинически сложных случаях учитывают эффективность специфического лечения. При скрофулодерме консистенция узлов и основания изъязвленных участков мягкая, края язв лоскутообразные, есть свищевые ходы. При гуммозных сифилидах отсутствуют субъективные ощущения, имеется своеобразная плотность, буровато-красный оттенок пораженных участков и другие симптомы сифилитической инфекции.

#### **15.4. Лечение и профилактика туберкулеза кожи**

Любая форма туберкулезного поражения кожи представляет собой проявление общей туберкулезной инфекции, поэтому ведущая роль в комплексном лечении туберкулеза принадлежит специфическим противотуберкулезным препаратам. По антибактериальной активности они делятся на три группы: 1-я группа - эффективные препараты (изо-ниазид, рифампицин, тиаоцетазон); 2-я группа - препараты средней эффективности (стрептомицин, этамбутол, этионамид, максаквин, пиразинамид, канамицин, циклосерин, виомицин); 3-я группа - препараты умеренной эффективности (ПАСК, тибон). Механизм действия этих препаратов различен и связан с нарушением процессов обмена, ферментативной деятельности, роста и размножения микобактерий, поэтому действие одного препарата дополняется другим. Для достижения наилучшего терапевтического эффекта целесообразно назначение 2-3 препаратов. Результат лечения туберкулезных поражений кожи зависит не только от туберкулостатической активности препаратов, но и от состояния макроорганизма. Определенное значение в излечении больного туберкулезом кожи имеют иммунокорректоры, антигистаминные, гипосенсибилизирующие средства и витамины, бессолевая диета.

Изониазид (тубазид, ГИНК) обладает высокой бактериостатической активностью в отношении микобактерий туберкулеза. Препарат назначают внутрь по 10 мг/кг на 2 приема независимо от приема пищи (но не натощак). В начале лечения препарат принимают дробно по 0,3 г 2-3 раза в сутки, а затем переходят на однократный прием всей суточной дозы. Однократный прием более удобен и достаточно эффективен, так как максимальная концентрация в крови после приема внутрь сохраняется до 24 ч. Курс лечения 3-4 мес. Детям изониазид назначают из расчета 0,02-0,015 г/(кг/сут) в 2-3 приема в течение 3-4 нед.

Аналог изониазида метаизид также назначают внутрь по 0,5 г 2 раза в день, курс лечения 3-4 мес. Изониазид и метаизид более токсичны, чем фтивазид, который принимают по 0,5 г 2-3 раза в день, на курс лечения 40-60 г. Детям фтивазид назначают из расчета 0,02-0,04 г/(кг/сут) в 3 приема в течение 4-6 нед. Также применяют салюзид по 0,5 г 2-3 раза в день или его растворимую соль в виде 5% раствора (Saluzidum soluble) по 5-10 мл внутримышечно, курс до 20 инъекций. Растворимый салюзид весьма удобен для промывания язвенных поражений, свищевых ходов, для подкожных и внутривенных введений при любой форме туберкулезного заболевания кожи.

Рифампицин - полусинтетический антибиотик, относится к числу активных противотуберкулезных и противолепрозных средств. Его назначают по 300 мг 2 раза в день за 30-60 мин до еды. Детям (старше 3 лет) дают из расчета 0,1-0,2 г/кг в 2 приема в сутки после еды. Препарат применяется в течение 1-2 мес у детей и до 3-4 мес у взрослых. Рифампицин противопоказан беременным, при заболевании печени, почек. Рифампицин (рифопин) вводят по 0,25 г 2-3 раза в сутки внутримышечно, детям из расчета 10-30 мг/кг 1 раз в сутки.

Стрептомицина сульфат вводят взрослым внутримышечно по 0,5-1,0 г 1 раз в сутки в течение 2-3 мес. Дозы для детей зависят от их возраста: до 5 лет - по 0,01-0,02 г/(кг/сут), с 5 до 8 лет - по 0,15-0,25 г/(кг/сут) и с 8 до 14 лет - по 0,25-0,5 г/(кг/сут). На курс - 15-40 г препарата. Детям дополнительно назначают пантомицин (дигидрострептомицина пантотенат), так как пантотеновая кислота уменьшает токсико-аллергические влияния стрептомицина. Стрептомицин более эффективен при туберкулезной волчанке, бородавчатом и язвенном туберкулезе кожи и противопоказан при повышенной чувствительности к нему, органических поражениях нервной системы, особенно вестибулярного аппарата, слухового нерва и остром нефрите.

Этамбутол дают внутрь по 20-25 мг/кг в один прием (после завтрака) при отсутствии противопоказаний со стороны органа зрения. Курс лечения 1-2 мес.

Витаминотерапия как неспецифический стимулятор широко используется в комплексном лечении всех форм туберкулеза кожи. Лучшей переносимости противотуберкулезных средств способствуют пантотенат кальция, рибофлавин, витамины А, Е и D<sub>2</sub> (эргокальциферол).

Для улучшения периферического кровообращения рекомендуется применение в течение 1-2 мес гливенола, эскузана или трентала.

Противотуберкулезное лечение проводят на фоне бессолевой диеты и увеличенного содержания белка в рационе. В связи с тем, что ионы натрия и хлора увеличивают воспалительный потенциал тканей, снижение в рационе хлорида натрия не только оказывает противовоспалительное действие, но и служит профилактикой аллергических осложнений. Салюзид в виде 5% водного раствора вводят внутримышечно по 10 мл. Его также используют для промывания язвенных поражений и свищевых ходов.

Для наружного лечения очагов туберкулеза кожи применяют эктерицид - препарат, полученный из рыбьего жира, оказывающий репаративное и антибактериальное действие. При туберкулезной волчанке, бородавчатом туберкулезе отдельные очаги можно удалять хирургическим путем с использованием диатермокоагуляции или лазеротерапии. При скрофулодерме, папулонекротическом туберкулезе, язвенном туберкулезе используют 5-10% дерматологовую мазь, стрептомицин, рифампицин, фтивазид в 70% растворе димексида.

Профилактика. Заболеваемость туберкулезом кожи непосредственно связана с неблагоприятными воздействиями социальных факторов. Особое значение имеют противотуберкулезные диспансеры, где выявляют начальные формы туберкулеза, организуют учет, лечение больных и дальнейшее наблюдение для профилактики рецидивов. Для стойкого клинического излечения необходимо проводить профилактическую терапию. Первый профилактический курс рекомендуется назначать через 3-4 мес после окончания основного курса, второй курс - через 9 мес после окончания первого. При туберкулезной волчанке профилактическое лечение проводится в течение 3 лет специфическими препаратами курсами по 2 мес. Больным с диссеминированными



формами показаны 2 курса профилактического лечения в течение 3-4 мес. Поскольку рецидивы у больных папулонекротическим туберкулезом и уплотненной эритемой чаще возникают в холодное время года, желательно приурочить начало лечения к этому периоду. Переболевших волчанкой и скрофулодермой необходимо систематически наблюдать в течение 5 лет после клинического излечения.

Противотуберкулезные препараты разрушают никотиновую кислоту, поэтому для профилактики пеллагры рекомендуется проводить курсы лечения витамином РР.

Медицинской и трудовой реабилитации способствует санаторно-курортное долечивание. Пациентам показаны приморские курорты

Кавказа (Геленджик), курорты Башкирии (Абастуман), курорты равнинной лесной зоны (Аксаково, Маныч). Курортное лечение в период ремиссии дает возможность предупредить рецидивы на долгие годы.

Профилактика. Заболеваемость туберкулезом кожи непосредственно связана с неблагоприятными воздействиями социальных факторов. Особое значение имеют противотуберкулезные диспансеры, где выявляют начальные формы туберкулеза, организуют учет, лечение больных и дальнейшее наблюдение для профилактики рецидивов. Для стойкого клинического излечения необходимо проводить профилактическую терапию. Первый профилактический курс рекомендуется назначать через 3-4 мес после окончания основного курса, второй курс - через 9 мес после окончания первого. При туберкулезной волчанке профилактическое лечение проводится в течение 3 лет специфическими препаратами курсами по 2 мес. Больным с диссеминированными формами показаны 2 курса профилактического лечения в течение 3-4 мес. Поскольку рецидивы у больных папулонекротическим туберкулезом и уплотненной эритемой чаще возникают в холодное время года, желательно приурочить начало лечения к этому периоду. Переболевших волчанкой и скрофулодермой необходимо систематически наблюдать в течение 5 лет после клинического излечения.

Противотуберкулезные препараты разрушают никотиновую кислоту, поэтому для профилактики пеллагры рекомендуется проводить курсы лечения витамином РР.

Медицинской и трудовой реабилитации способствует санаторно-курортное долечивание. Пациентам показаны приморские курорты

Кавказа (Геленджик), курорты Башкирии (Абастуман), курорты равнинной лесной зоны (Аксаково, Маныч). Курортное лечение в период ремиссии дает возможность предупредить рецидивы на долгие годы.

Профилактика. Заболеваемость туберкулезом кожи непосредственно связана с неблагоприятными воздействиями социальных факторов. Особое значение имеют противотуберкулезные диспансеры, где выявляют начальные формы туберкулеза, организуют учет, лечение больных и дальнейшее наблюдение для профилактики рецидивов. Для стойкого клинического излечения необходимо проводить профилактическую терапию. Первый профилактический курс рекомендуется назначать через 3-4 мес после окончания основного курса, второй курс - через 9 мес после окончания первого. При туберкулезной волчанке профилактическое лечение проводится в течение 3 лет специфическими препаратами курсами по 2 мес. Больным с диссеминированными формами показаны 2 курса профилактического лечения в течение 3-4 мес. Поскольку рецидивы у больных папулонекротическим туберкулезом и уплотненной эритемой чаще

возникают в холодное время года, желательно приурочить начало лечения к этому периоду. Переболевших волчанкой и скрофулодермой необходимо систематически наблюдать в течение 5 лет после клинического излечения.

Противотуберкулезные препараты разрушают никотиновую кислоту, поэтому для профилактики пеллагры рекомендуется проводить курсы лечения витамином РР.

Медицинской и трудовой реабилитации способствует санаторно-курортное долечивание. Пациентам показаны приморские курорты

Кавказа (Геленджик), курорты Башкирии (Абастуман), курорты равнинной лесной зоны (Аксаково, Маныч). Курортное лечение в период ремиссии дает возможность предупредить рецидивы на долгие годы.

## 16. ЛЕПРА

Лепра (*lepra*) - хроническое инфекционное заболевание с длительным инкубационным периодом, торпидным, затяжным течением и периодическими обострениями (лепрозные реакции). Это системный процесс с поражением кожи, слизистых оболочек, нервной системы и внутренних органов.

В мире 12-15 млн больных лепрой. По данным ВОЗ, ежегодно регистрируется 500-800 тыс. новых случаев. В настоящее время 2,4 млрд человек проживают в регионах с распространенностью лепры выше 1:10 000, т.е. подвержены высокому риску заражения.

Этиология. Возбудителем лепры является бацилла, открытая в 1874 г. норвежским врачом G. Hansen, относящаяся к семейству *Mycobacteriaceae*, названная *Mycobacterium leprae hominis*. Бацилла лепры представляет собой грамположительную спирто- и кислотоустойчивую палочку, окрашивающуюся по Цилю-Нильсену, Эрлиху и анилиновыми красителями. Для бактериоскопической диагностики лепры также пользуются окраской по методу Марциновского.

Микобактерия лепры образует L-формы, зернистые и фильтрующиеся формы. В биоптатах микобактерии обнаруживаются в значительном количестве в виде палочек со слегка заостренными концами длиной 1-7 мкм и диаметром 0,2-0,5 мкм, образующих скопления, похожие на «сигареты в пачке». Возбудитель размножается очень медленно (одно деление занимает 12 сут!) поперечным делением на 2-3 дочерние клетки. Микобактерия лепры не имеет капсулы и не образует спор. Попытки получить на искусственной питательной среде чистую патогенную культуру микобактерий пока не увенчались успехом, возможны прививки лепры броненосцам и некоторым экспериментальным животным (обезьянам, крысам, мышам). Облучение рентгеновскими лучами или введение кортикостероидных гормонов, снижая иммунитет, облегчает заражение животных.

Эпидемиология. Основное значение имеют социально-экономические факторы, чем и объясняется особенно широкое распространение заболевания среди беднейшего населения стран Азии, Африки, Латинской Америки.

Человек заражается от больного в результате длительного контакта, которому должна сопутствовать сенсбилизация, прогрессирующая при повторных инокуляциях. Особенно велика опасность инфицирования в детском возрасте. Микобактерии лепры выделяются из организма больного через слизистые оболочки дыхательных путей или из изъязвившихся

лепром. Особенно много микобактерий лепры содержится в носовой слизи и отделяемом слизистых оболочек глотки, гортани. Даже при спокойном разговоре больной за 10 мин может рассеять огромное количество лепрозных палочек в радиусе 1-1,5 м. Микобактерии лепры удается обнаружить также в слезной жидкости, моче, сперме, выделениях из уретры, грудном молоке и даже в крови в периоды реактивации лепрозного процесса.

Данных о внутриутробном заражении плода нет. Дети, родившиеся от больных лепрой и сразу же отделенные от них, остаются здоровыми. Имеется высокая естественная резистентность к лепрозной инфекции, поэтому не все лица, имеющие даже длительный контакт с лепрозными больными, заболевают, а у отдельных людей лепра протекает как скрытая инфекция.

Вопреки мнению о том, что единственным источником заражения является больной человек, недавно получены доказательства возможности существования различных резервуаров инфекции в окружающей среде: почве, воде, организме броненосцев и обезьян.

Инкубационный период, по данным различных авторов, в среднем длится от 4 до 6 лет. Однако достаточно достоверно установлена возможность инкубации как в течение 2-3 мес, так и от 10 до 50 лет.

Лепру считают малоконтагиозным заболеванием, она менее заразна, чем туберкулез. Дети намного чувствительнее, чем взрослые, и в условиях длительного контакта у них быстрее и значительно чаще наступает заражение.

Классификация. По принятой в 1953 г. мадридской классификации выделяют 2 полярных типа лепры: лепроматозный и туберкулоидный и 2 промежуточные группы: недифференцированную и пограничную (диморфную). Современная классификация Ридли-Джоплинга (1973), по сути развивающая мадридскую, вводит понятие о субполярных типах - промежуточных между полярным туберкулоидом или лепроматозом и пограничным туберкулоидом или лепроматозом. В связи с размытостью, нечеткостью границ между этими подвидами клинических форм в практической деятельности достаточно различать лепрома-тозный, туберкулоидный и недифференцированный, или пограничный

типы лепры. В течении каждого из этих типов лепры возможны 4 стадии: прогрессирующая, стационарная, регрессивная и остаточных явлений. В прогрессирующей и стационарной стадиях даже при проведении рациональной терапии наблюдаются лепрозные реакции с обострением основных очагов болезни и полиморфными вторичными аллергическими высыпаниями.

Самым ранним проявлением болезни считают недифференцированную лепру, а потом, в зависимости от иммунобиологической резистентности организма, процесс трансформируется в направлении одного из полюсов. У лиц с явлениями астенизации, иммунодефицита, сопровождающимися отрицательной лепроминовой пробой, чаще развивается наиболее контагиозный тип лепры - лепроматозный. У лиц с высокой иммунной реактивностью и положительной лепроминовой пробой наблюдается сравнительно благоприятный тип - туберкулоидный.

### **16.1. Недифференцированный тип лепры**

При недифференцированном типе лепры типичных высыпаний нет.

Небольшое число неярких пятен с нерезкими границами, различной величины и очертаний затрудняет диагностику. Выявить палочку Ганзе-на у таких больных удается редко. Патогистологическая картина проявляется банальным неспецифическим инфильтратом, который может быть при различных хронических дерматозах. Лепрозные палочки в таком инфильтрате чаще всего не обнаруживаются. Эти больные малоконтагиозны, их общее состояние и самочувствие, как правило, хорошие. Помимо кожных покровов, в процесс при неопределенном типе лепры вовлекается периферическая нервная система.

Клиническая картина полиневрита в большей мере напоминает таковую при туберкулоидной форме.

Лепроминовая реакция у одних больных недифференцированной лепрой бывает отрицательной, у других - положительной. У больных с отрицательной лепроминовой реакцией неопределенный тип лепры может трансформироваться в лепроматозную форму. Положительная лепроминовая реакция свидетельствует о благоприятном прогнозе. У таких больных возможна трансформация только в туберкулоидный тип.

## 16.2. Лепроматозный тип лепры

При лепроматозном типе лепры сначала на коже появляются нерезко очерченные, малозаметные гипопигментированные эрите-матозные пятна с фиолетовым или вишневым оттенком (рис. 49).

Красноватый цвет со временем переходит в желтоватый или бурый. Чувствительность (болевая, температурная, тактильная) в области этих пятен сначала не нарушается. Через месяцы и годы пятна могут исчезнуть, но чаще они постепенно становятся плотными, образуются мощные инфильтраты. Их поверхность становится бурой (гемосидероз), расплывчатые границы, постепенно переходят в неизмененную кожу. Расширенные выводные протоки сальных и потовых желез придают коже инфильтратов вид апельсиновой корки. В процесс наряду с собственно кожей вовлекается и подкожная жировая клетчатка, образуются узлы (лепромы). Такие инфильтраты и узлы чаще всего располагаются на разгибательной поверхности конечностей, в области лба, надбровных дуг, щек, носа. Мимика нарушается либо лицо обезображивается, принимая «свиное» выражение («морда льва» - *facies leon-ina*) (рис. 50).

Инфильтрация надбровных дуг ведет к стойкому выпадению волос в их латеральной части. Инфильтративные очаги, помимо лица и разгибательной поверхности конечностей, могут быть на отдельных участках кожи туловища, а также во внутренних органах. Помимо пятен и инфильтратов, могут наблюдаться бугорки (лепромы) диаметром от 2 мм до 1-2 см, полушаровидной или уплощенной формы, плотной консистенции, красновато-бурого или красновато-лилового цвета. На мочках ушных раковин, на дистальных частях конечностей очаги лепры имеют красновато-синюшный цвет. Поверхность бугорков блестящая, гладкая, нередко имеет вид смазанной жиром («сальная»). Бугорки могут изъязвляться.

Образующиеся язвы имеют плотные, иногда валикообразно приподнятые обрывистые края, сукровичное отделяемое, в котором содержится большое количество лепрозных бактерий (до 1 млн в 1 см<sup>3</sup>). Язвы постепенно выполняются грануляциями и рубцуются. Узлы и глубокие инфильтраты также нередко изъязвляются, реже разрешаются без изъязвления (в таком случае остаются поверхностные рубчики). На месте изъязвившихся узлов и глубоких инфильтратов образуются обширные язвы; при этом в процесс могут быть

вовлечены мышцы и кости. В таких случаях возможны разрушения суставов, мелких костей и их отпадение с последующим обезображиванием и резкой деформацией (*mutilatio*).

Поражения нервной системы можно условно разделить на общие нарушения центральной нервной системы, проявляющиеся невротическими реакциями вплоть до невротозов и психозов, и на поражения периферической нервной системы, когда развиваются невриты и полиневриты. Чаще всего поражены *nn. ulnaris, auricularis magnus, peroneus*. Пораженные нервные стволы утолщены и легко прощупываются в соответствующих областях. Развиваются изменения чувствительности, трофические и двигательные расстройства.

Нарушения чувствительности при лепроматозной лепре возникают значительно позднее, чем при туберкулоидной. Сначала отмечаются упорные, весьма мучительные невралгии, а затем на соответствующих участках кожи появляются гиперестезия, парестезия, извращение чувствительности, неадекватные реакции на раздражители (холод ощущают как тепло и наоборот, запаздывает реакция на безусловный раздражитель). В дальнейшем гиперестезия и парестезия сменяются анестезией, аналгезией. Термическая анестезия и аналгезия в области отдельных сегментов конечностей (чаще дистальных отделов) и туловища ведут к частым ожогам, которые больные на ощущают. На месте этих ожогов остаются руб-цовые изменения кожи. Нарушение тактильной чувствительности при лепроматозном типе встречается редко и только в более поздний период болезни.

Трофические расстройства у больных лепрой приводят к нарушению пигментации, к тяжелым осложнениям - мутиляции кистей, стоп. Вследствие значительных трофических нарушений (а не в результате инфильтратив-ных процессов) происходят постепенное расслаивание скелета кистей или стоп, разрушение и деформация ногтей. Кисть или стопа становится мягкой, напоминая тюленью лапу или лапу лягушки. Трофическими нарушениями обусловлено расстройство функции сальных и потовых желез. Их гиперфункция в дальнейшем сменяется гипофункцией вплоть до полного прекращения пото- и салоотделения: кожа становится сухой, шероховатой, трескается. У таких больных проба Минора оказывается отрицательной (крахмал на участках кожи, смазанной спиртовым раствором йода, при помещении больных в тепловую су-ховоздушную камеру не синее из-за отсутствия функции потовых желез).

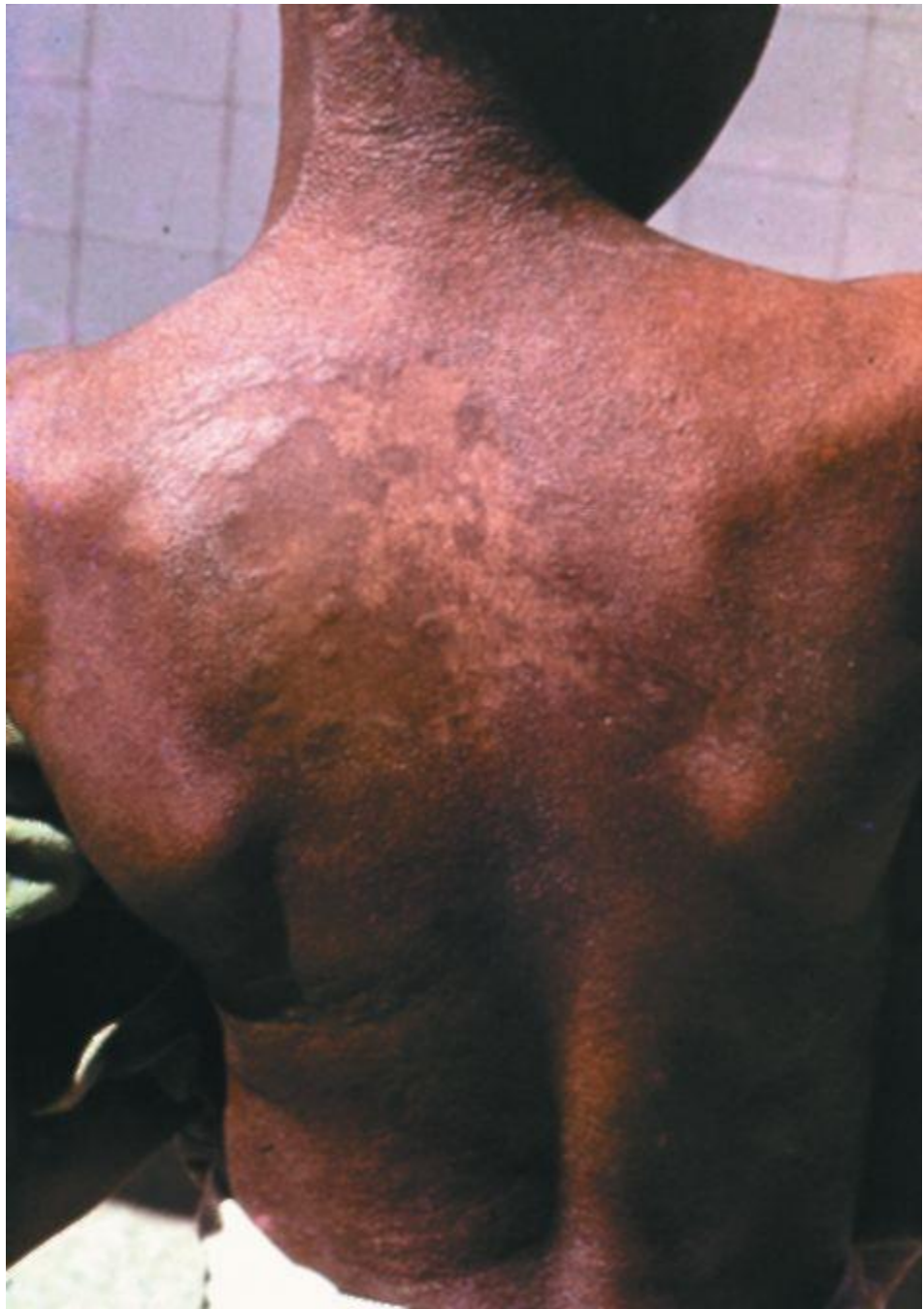


Рис. 49. Лепроматозная лепра, пятнистые элементы

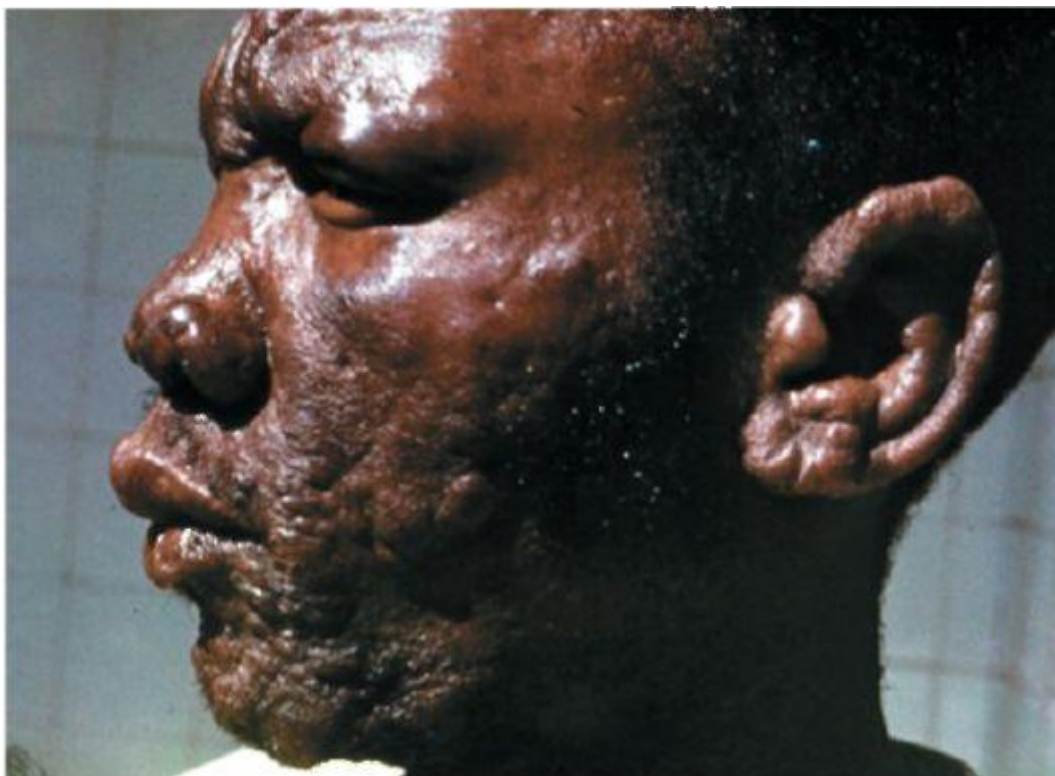

Рис. 50. Узлы и инфильтраты при лепроматозе - *facies leonina*

При гистологическом исследовании в лепрозном бугорке в дерме между прослойками соединительной ткани, идущими от сосочкового слоя, выявляются очаговые скопления клеточного инфильтрата. Он состоит из эпителиоидных клеток, лимфоцитов, фибробластов, плазматических клеток, небольшого количества гистиоцитов и особенно типичных для лепры лепроматозного типа лепрозных клеток Вирхо-ва-Даниэльсона. Это крупные шаровидные клетки со светлой пенистой протоплазмой, одним или несколькими ядрами содержат очень много сигарообразно расположенных лепрозных палочек и зерен их распада. Лепрозных палочек, легко окрашиваемых по Цилю-Нильсену, в инфильтрате много не только внутри клеток, но и вне их, а также в лимфатических щелях и просветах сосудов. Соединительнотканые волокна (коллагеновые и эластические) в области клеточных инфильтратов разрежены, местами имеются их обрывки, но они сохранены в виде узкой полоски между инфильтратом и эпидермисом, а также между отдельными инфильтрированными очагами. Потовые и сальные железы атрофированы.

Для установления диагноза сначала важно оценить морфологические проявления болезни на кожных покровах и слизистых оболочках. Затем учитывают патогистологическую структуру очага поражения и реакцию организма на лепромин (лепроминовая реакция, проба Митсуда). Для получения этой реакции в сгибательную поверхность предплечья внутри-кожно вводят 0,1 мл лепромин, получаемого из растертой лепроматозной ткани, содержащей огромное количество бацилл Ганзена. Реакция может быть ранней, если через 24-48 ч после внутрикожного введения лепромин появляются гиперемия и отечность. Положительную реакцию считают поздней, или замедленной, при образовании на месте введенного лепромин через 2-4 нед бугорка размером до 1-1,5 см, склонного к изъязвлению. Поздняя положительная реакция прогностически благоприятна. Отрицательная реакция на лепромин имеют неблагоприятное прогностическое значение.

При лепре лепроматозного типа отрицательная лепроминовая реакция сопровождается выявлением огромного количества бацилл Ганзена со слизистой оболочки хрящевой части перегородки носа (соскоб производят платиновой лопаточкой или петлей, изготовленный мазок окрашивают по Цилю-Нильсену). В капле серозной жидкости, получаемой при скарификации кожи в области очагов поражения и даже вне их, также обнаруживают значительное количество палочек. Эти больные наиболее опасны для окружающих.

### 16.3. Туберкулоидный тип лепры

Лепра туберкулоидного типа имеет значительно более доброкачественное течение. Поражаются главным образом кожные покровы, периферические нервы. На коже появляются резко очерченные депигментированные витилигоподобные пятна или яркие, с четкими границами красновато-застойного цвета пятна с более светлым центром, по периферии которых в виде своеобразного бордюра располагаются плоские плотные папулы с фиолетовым оттенком. Полигональной формой эти папулы могут напоминать красный плоский лишай. Сливающиеся папулы образуют красновато-фиолетовые или красновато-бурые плоские бляшки, местами имеющие кольцевидную конфигурацию. Бляшки склонны к периферическому росту, по мере которого в их центральной части постепенно развиваются депигментация и атрофия. Ширина окружающего бляшку «бордюра» от нескольких миллиметров до 2-3 см (рис. 51). Наружный край бордюра приподнят, внутренний уплощен. Размеры бляшек варьируют от 2-3 до многих сантиметров, покрывающих большую часть груди, спины, поясницы. Элементы располагаются асимметрично на любых участках тела.

Другая клиническая разновидность туберкулоидной лепры - сарко-идоподобные бугорки диаметром 0,5-1,0 см с четкими границами и гладкой поверхностью, красно-бурого цвета, склонные к группировке.

При их регрессе остается гипопигментация и/или атрофия кожи.

При туберкулоидной лепре рано выявляются нарушения болевой, температурной, а несколько позднее и тактильной чувствительности. Пораженные периферические нервы утолщены, прощупываются в виде плотных тяжей, местами с четкообразными утолщениями. Однако поражение нервов при туберкулоидной лепре протекают намного легче, чем лепро-матозные невриты и полиневриты. Этому типу лепры свойственно поражение придатков кожи (выпадение волос, нарушение потоотделения на пораженных участках и т.д.). При лепроминовой пробе получают замедленную положительную реакцию.



Рис. 51. Туберкулоидный тип лепры



При гистологическом исследовании в папуле в верхней трети дермы выявляют преимущественно околососудистый инфильтрат, состоящий из лимфоцитов, небольшого количества гистиоцитов и эпителиоидных клеток, умеренного количества фибробластов. Лепрозных клеток (типа гигантских) с небольшим количеством лепрозных бацилл очень мало или они отсутствуют. Палочек Ганзена в инфильтрате значительно меньше, чем в лепромах, а иногда их вообще не находят. Однако в период обострения процесса они могут обнаруживаться в значительном количестве. Поражение внутренних органов и желез внутренней секреции отмечают реже и оно доброкачественнее.

Обострения (реактивные фазы лепры) могут наблюдаться при всех типах лепры, сопровождаясь трансформацией болезни в другую классификационную группу. Основные признаки обострения - быстрое покраснение, напряжение, появление блеска всех или некоторых кожных высыпаний, отеков конечности или лица. Новые высыпания свидетельствуют о «нисходящем» обострении - в сторону лепроматозной лепры. При «восходящей» (реверсивной) реакции в сторону туберкулоидной лепры наблюдаются признаки усиления клеточного иммунитета: увеличение количества лимфоцитов, эпителиоидных и гигантских клеток и уменьшение количества микобактерий лепры.

Дифференциальная диагностика лепроматозной лепры требует ее разграничения с третичными сифилидами, лейшманиозом и туберкулезом кожи (индуративной эритемой Базена, скрофулодермой). Туберкулоидную лепру дифференцируют с красным плоским лишаем, витилиго, хлоазмой.

Лечение. Основными противолепрозными средствами являются сульфоновые препараты: ДДС (диаминодифенилсульфон), авлосульфон, сульфатин (сульфон-3), сульфетрон (солюсульфон), дапсон, лепросан и др. В дополнение к ним используют тиокарбонилд, рифампицин, клоfazимин В-633, лампрен, протионамид, этионамид.

При нейротрофических осложнениях лепры применяется лейкин-ферен. Появились сообщения об успешном применении инкапсулированных в липосомы противопаразитарных препаратов (Ющенко А.А., 1996).

Лечение всеми препаратами курсовое. ДДС применяют в виде 4 пятинедельных циклов с перерывами на 1 день через каждые 6 дней. Первые 2 нед назначают ДДС внутрь по 0,05 г 2 раза в день, а в последующие 2 нед - по 0,1 г 2 раза в день, затем следует перерыв на 1-1,5 мес.

Лечение сульфатином (сульфон-3) состоит из 6 трехнедельных циклов с перерывом на 1 день через каждые 6 дней. Препарат назначают внутрь по 0,5 г 1-2 раза в день в 1-ю неделю каждого цикла, по 0,1 г 2 раза в день во 2-ю неделю и по 1,5 г 2 раза в день в 3-ю неделю каждого цикла. По завершении всех 6 циклов делают перерыв на 1 мес.

Солюсульфон (сульфетрон) применяется в виде 50% водного раствора, вводимого внутримышечно 2 раза в неделю в течение 6 мес. Начальная доза 0,5 мл с последующим постепенным увеличением на 0,5 мл и доведением дозы до 3,5 мл. Дальнейшее повышение до 5 мл разрешается только у мужчин не старше 60 лет.

Пролонгированную суспензию ДДС вводят внутримышечно, начиная с 1 мл (250 мг). Дозы для последующих инъекций увеличиваются на 1 мл до окончательной дозы 5 мл (1,25 г) 1 раз в неделю. Поддерживающее лечение осуществляется дозами по 5 мл 2 раза в месяц. Курс занимает 8 мес.

Рифампицин назначают по 0,3-0,45 г 2 раза в сутки за 30-40 мин до еды, курс до 6 мес. Препарат особенно показан при лепре лепрома-тозного типа. При туберкулоидной лепре с малым количеством мико-бактерий на фоне лечения сульфонами рифампицин достаточно применять 1 раз в месяц в дозе 600 мг.

Используют иммунокорректоры, одновременно усиливающие химио-терапевтический эффект противолепрозных средств. К ним принадлежат тактивин, тимозин, тималин, метилурацил, пентоксил, левамизол (декарис), натрия нуклеинат. С целью повышения иммунологической реактивности больных вакцинируют вакциной БЦЖ.

Для контроля за лечением проводят бактериоскопические исследования: соскоб со слизистой оболочки носа 1 раз в квартал. После исчезновения возбудителя в слизистой оболочке носа 1 раз в квартал исследуют серозную жидкость в месте скарификата кожи. Перед выпиской на амбулаторное лечение обязательно делают гистологическое исследование кожи в очаге поражения. Лепроминовую пробу учитывают в начале лечения, через каждые 1-2 года в процессе лечения и перед выпиской на амбулаторное лечение.

В НИИ по изучению лепры (Астрахань) внедрен в практику метод серологического контроля на основе ИФА.

Профилактика. Согласно законодательству РФ, при выявлении больного лепрой срочно заполняется экстренное извещение (форма ? 58), которое врач отправляет в местные органы санитарной службы, обеспечивающие и контролирующую госпитализацию больного и первичное обследование всех лиц, находившихся с ним в контакте. Все члены семьи обследуются не реже 1 раза в год. Новорожденные немедленно отделяются от больных лепрой матерей и переводятся на искусственное вскармливание, а дети школьного возраста допускаются в общеобразовательные школы при условии клинико-лабораторного обследования не реже 2 раз в год. В местах, эндемических по лепре, проводят массовое обследование населения. Лицам, находившимся в контакте с больными, проводят лепроминовую пробу.

Лепроминовая проба (реакция Митсуды) - внутрикожное введение автоклавированной взвеси микобактерий лепры.

Лицам с отрицательной реакцией на пробу с лепромином проводится тщательное обследование и активная иммунопрофилактика путем повторного введения вакцины БЦЖ. Иммунопрофилактика (иммунизация) населения вакциной БЦЖ показана в местностях с относительно высокой заболеваемостью лепрой.

Членам семьи больного показано превентивное лечение с учетом результатов лепроминовой пробы, если у больного обнаружена активная форма лепры. Больным лепрой не разрешается работать в пищевой промышленности и детских учреждениях. Согласно международному соглашению запрещен переезд больных лепрой из одной страны в другую. Личная профилактика лепры у лиц, по роду своей деятельности контактирующих с больными, заключается в строгом соблюдении элементарных санитарно-гигиенических правил (частое мытье рук мылом, обязательная санация микротравм).

## 17. ВИРУСНЫЕ ДЕРМАТОЗЫ

Дерматозы\* вирусной этиологии составляют довольно большую группу кожных болезней и встречаются часто. К ним относят герпес, бородавки, контагиозный моллюск, остроконечные кондиломы. У взрослых вирусные заболевания кожи составляют 3-4%, у детей (чаще в возрасте 5-8 лет) - до

\*Глава «Вирусные дерматозы» написана доктором медицинских наук А.А.Кубановым.

9,5% дерматозов. Несмотря на то что инфицирование вирусом может происходить внутриутробно, в момент рождения или в первые дни жизни ребенка, заболевание не развивается, так как с кровью матери поступают противовирусные антитела, что создает в организме плода и ребенка пассивный иммунитет. К началу 2-го года жизни этот иммунитет ослабевает, поэтому возможно развитие вирусных дерматозов. Пути проникновения вируса многочисленны: через кожу, инфицированные предметы, слизистые оболочки (при половом контакте с больными или вирусоносителями, поцелуях), воздушно-капельным путем. При сниженном иммунитете инкубационный период колеблется от нескольких дней до 2-3 нед.

### 17.1. Герпес простой

Герпес простой (*herpes simplex*), или пузырьковый лишай, встречается наиболее часто.

Инфекции, вызываемые вирусом простого герпеса (ВПГ), известны человечеству со времен античности. Название «герпес» имеет греческое происхождение и означает «ползти», «подкрадываться». По данным Центра по контролю заболеваемости, в США регистрируется до 500 000 новых случаев герпетической инфекции в год, а по сообщениям органов массовой информации, такими инфекциями поражены 2-20 млн американцев. В Великобритании герпетические инфекции гениталий существенно превосходят другие инфекции, передающиеся половым путем. Эта инфекция часто встречается и в Скандинавских странах, где ее обнаруживали у 8% женщин, обращавшихся в венерологические клиники. К сожалению, случаи герпеса не регистрируются в нашей стране, хотя это заболевание распространено довольно широко и может приводить к тяжелым осложнениям вплоть до летального исхода.

Этиология и патогенез. К вирусам герпеса относят 4 морфологически сходных вируса: ВПГ, вирус *varicella zoster* - возбудитель ветряной оспы и опоясывающего лишая, вирус Эпштейна-Барр и цитомегаловирус.

Существуют два серотипа ВПГ. Контакт с ВПГ-1, согласно данным серологических исследований, происходит к 18-му месяцу жизни практически у всех людей. После первого контакта с организмом вирус, попадающий в него, как правило, через дыхательные пути, проникает в клетки ганглия тройничного нерва, где может сохраняться в латентной форме неопределенно долгое время, иногда всю жизнь, не вызывая клинических проявлений. Во Франции 60% обследованных старше 50 лет серопозитивны к ВПГ-1 и 15% - к ВПГ-2.

Первый контакт с ВПГ-2 обычно наступает после полового созревания в начале сексуальной активности. После первичного проявления инфекции вирус, так же как и ВПГ-1, переходит в неактивную форму, локализуясь в клетках сакрального ганглия, и способен сохраняться там в латентной форме неопределенно долго.

В обоих случаях при некоторых, зачастую прямо противоположных условиях (переохлаждение, перегревание, простудные заболевания, стрессовые состояния,

носительство ВИЧ и пр.) оба вируса способны реактивироваться, вызывая рецидивы инфекции.

ВПГ-1, как правило, вызывает высыпания в области рта, губ, керато-конъюнктивиты, а ВПГ-2 - высыпания в области гениталий. Особенности сексуального поведения могут приводить и к противоположным явлениям, когда ВПГ-1 обнаруживают в очагах на гениталиях, а ВПГ-2 - в очагах на лице.

Очень большое значение имеет то, что ВПГ обладает онкогенными свойствами, особенно ВПГ-2.

Заболевание отмечается у лиц обоего пола и любого возраста. Выделяют несколько клинических форм простого герпеса, различных по локализации, тяжести поражения, склонности к рецидивам.

Клиническая картина. Элементы простого герпеса локализуются вокруг естественных отверстий: на крыльях носа, в углах рта, на половых органах и красной кайме губ (*herpes labialis*) (рис. 52). Сначала на одном месте, реже на двух и более на фоне ограниченной гиперемии появляются мелкие, диаметром от 1 до 3 мм пузырьки. В каждом очаге от 2 до 10 пузырьков и более (рис. 67). Пузырьки располагаются группой, содержат прозрачный экссудат, который через 2-3 дня мутнеет. Иногда в результате слияния мелких пузырьков образуется один или два многокамерных пузыря диаметром до 1-1,5 см с фестончатыми очертаниями. Если пузырьки не подвергаются трению или мацерации, то в дальнейшем их содержимое ссыхается в желтовато-серую корку, которая отпадает через 5-6 дней, оставляя после себя слегка гиперемированное или пигментированное пятно. На участках кожи, подвергающихся трению, мацерации, а также на слизистых оболочках пузырьки вскрываются и образуется эрозия ярко-красного цвета с полициклическими очертаниями. Высыпание пузырьков сопровождается чувством покалывания, жжения, болью, в отдельных случаях сильным отеком окружающей ткани. Общее состояние, как правило, не нарушается, хотя некоторые больные отмечают недомогание, мышечные боли, озноб. Температура тела может повышаться до 38-39 °С. В среднем весь процесс заканчивается в течение 1-1,5 нед, но длительность заболевания несколько увеличивается при осложнении вторичной инфекцией.

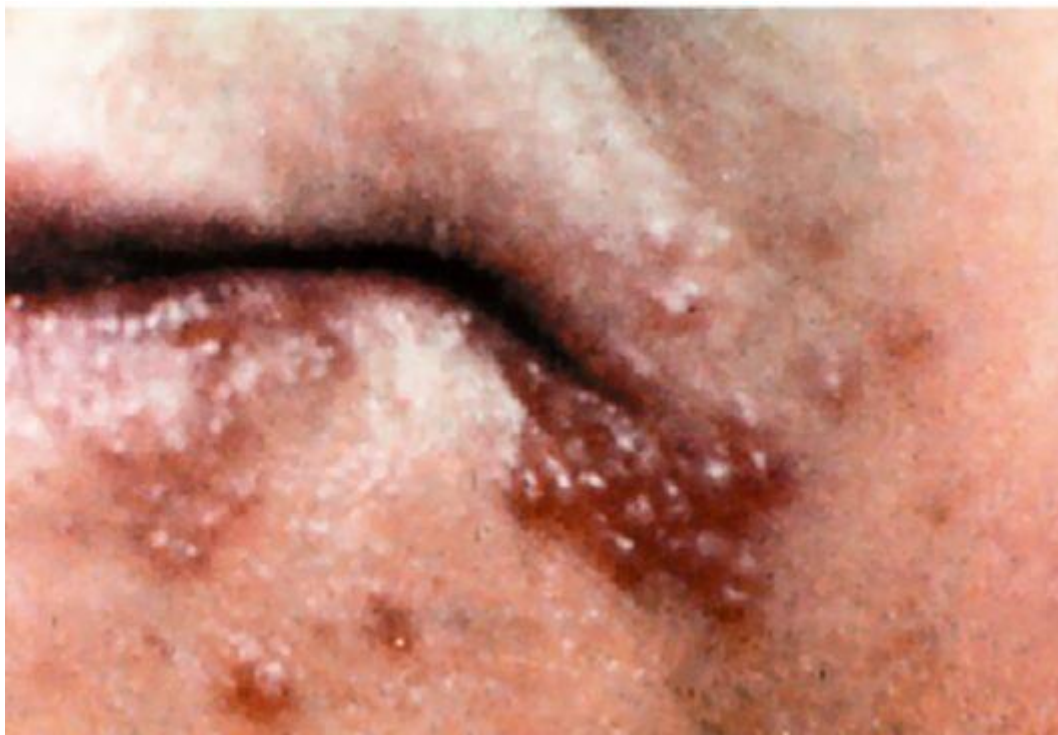

Рис. 52. Простой герпес (локализация на губах - *herpes labialis*)

Герпетический стоматит является одной из разновидностей простого герпеса. Распространенные высыпания пузырьков появляются на слизистых оболочках губ, щек, на деснах, нёбе. На фоне отечной и гиперемированной слизистой оболочки возникают небольшие группы пузырьков, которые вскрываются в первые часы после появления. На их месте остаются эрозии с неправильными мелкофестончатыми очертаниями. На 2-4-й день эрозии покрываются нежной фибринозной пленкой. Через 6-14 дней, иногда позже, происходит эпителизация эрозий. Больные предъявляют жалобы на болезненность, повышенную саливацию.

Острый герпетический (острый афтозный) стоматит диагностируют у детей до 6 лет. Заболевание начинается внезапно, часто с продромальных явлений в виде недомогания, вялости, повышения температуры тела. На отечной и гиперемированной слизистой оболочке рта возникают афтоподобные высыпания диаметром от 0,5 до 1 см. В отличие от обычных герпетических высыпаний они имеют вид афт с некрозом в центре и резко выраженным воспалительным ободком по периферии. Высыпания сначала изолированные, что придает им еще большее сходство с афтами, но при большом количестве сливаются, образуя обширные эрозивно-язвенные участки. Процесс сопровождается обильной саливацией и сильной болезненностью.

Разновидностью простого герпеса является рецидивирующий герпес. Рецидивы могут возникать с различной частотой и в разное время года. У некоторых больных рецидивы бывают 3-4 раза в месяц и заболевание становится перманентным. Рецидивирующий герпес по клиническим проявлениям не отличается от простого герпеса.

В патогенезе рецидивирующего герпеса важная роль принадлежит предрасполагающим факторам, снижающим клеточный иммунитет, - перегреванию и переохлаждению, перенесенным инфекционным заболеваниям, особенно простудным, тяжелым общим заболеваниям, в первую очередь лейкозу, раку и др. У женщин возникновение рецидивирующего герпеса нередко связано с менструальным циклом.

Диагностика не представляет труда при типичной клинической картине и локализации.

Простой герпес на половых органах иногда может иметь некоторое клиническое сходство с твердым шанкром, но при герпесе в отличие от шанкра эрозия имеет полициклические очертания, высыпания состоят из отдельных слившихся мелких эрозий, расположенных на воспаленном основании без инфильтрата, свойственного твердому шанкру. В отличие от сифилиса течение герпеса острое, нередко рецидивирующее. В сомнительных случаях прибегают к исследованию отделяемого эрозии на бледную трепонемию.

Герпес на слизистой оболочке рта по типу герпетического стоматита необходимо дифференцировать с многоформной экссудативной эритемой и обыкновенной пузырчаткой. При многоформной экссудативной эритеме в отличие от герпеса отмечается выраженная сезонность рецидивов (весна и осень); на фоне резко гиперемированной и отечной слизистой оболочки рта появляются крупные пузыри, которые быстро вскрываются. На месте вскрывшихся пузырей остаются эрозии неправильных очертаний, покрытые плотной фибринозной пленкой. На красной кайме губ содержимое пузырей быстро сохнет в массивные кровянистые корки. Отмечается обильная саливация, прием пищи затруднен. При обыкновенной пузырчатке эрозии располагаются на видимо не измененной слизистой оболочке, они не склонны к эпителизации, симптом Никольского положительный, в мазках-отпечатках с поверхности эрозий обнаруживают акантолитические клетки.

Для подтверждения диагноза простого герпеса можно использовать цитологический метод. Исследование соскоба проводят в первые 2-3 дня после появления пузырьков. При окраске препарата по Романовско-му-Гимзе выявляются гигантские клетки с базофильной цитоплазмой, имеющие 3-4 ядра и больше. Ядра располагаются скученно, наслаиваясь одно на другое, что создает впечатление конгломерата. Иногда ядро не имеет четких контуров вследствие плохого окрашивания.

ПЦР наиболее чувствительна для выявления ДНК ВПГ. Существует набор праймеров для ПЦР ВПГ-1 и ВПГ-2, но этот дорогостоящий метод требует специального оборудования.

Лечение. Наружно применяют спиртовые растворы анилиновых красителей, в том числе фуорцин, мази, содержащие противовирусные вещества: 3% оксолиновую, 3-5% теброфеновую (зовиракс, ацикловир). Хороший терапевтический эффект наблюдается в случаях раннего (в первые 4-5 ч) применения препаратов. Раствор лейкоцитарного интерферона наносят на очаг поражения 6-7 раз в день.

Значительно труднее поддается лечению рецидивирующий герпес. Чтобы предотвратить рецидивы, необходимо повысить клеточный иммунитет. Герпетическую поливалентную вакцину вводят внутрикожно по 0,1-0,2 мл в наружную поверхность плеча с интервалом 2-3 дня; на курс 10 инъекций. Несколько меньший терапевтический эффект дает дезок-сирибонуклеаза (ДНКаза), которую вводят внутримышечно по 10-25 мг, растворив порошок в дистиллированной воде или изотоническом растворе натрия хлорида. Инъекции делают через день; на курс 6-10 инъекций. Выраженное терапевтическое действие при рецидивирующих формах герпеса оказывает ацикловир (зовиракс, виролекс), который назначают с первого дня рецидива внутрь по 200 мг 5 раз в сутки в течение 5 дней, одновременно с 5% мазью зовиракс, которой очаг поражения смазывают 6 раз в день.

Профилактика. В предупреждении рецидивов герпеса определенная роль принадлежит средствам, повышающим иммунитет.

## 17.2. Опоясывающий лишай

Заболевание вызывает нейротропный фильтрующийся вирус, который по антигенной структуре и способности развиваться на эмбриональных тканях человека сходен с вирусом ветряной оспы или идентичен ему. Случаи заболевания детей ветряной оспой после контакта с больным опоясывающим лишаем и заболевания взрослых опоясывающим лишаем после контакта с детьми, болеющими ветряной оспой, подтверждают близость этих штаммов. Наконец, имеются наблюдения, когда заболевание, начинающееся как типичный опоясывающий лишай, трансформируется в ветряную оспу, распространяясь по коже туловища и конечностей.

Различают следующие клинические разновидности:

- генерализованный опоясывающий лишай (*herpes zoster generalisatus, disseminatus*) при двусторонних и генерализованных высыпаниях;

- геморрагический лишай, когда сначала прозрачное содержимое пузырьков становится гнойным, а при более глубоком распространении процесса в дерму - геморрагическим (*herpes zoster haemor-rhagicus*), после чего остаются рубцовые изменения;

- гангренозная форма, самая тяжелая, при которой развиваются некротические изменения дна пузырьков и более глубоких слоев кожи;

- легкая (абортивная) форма;

- буллезная форма с появлением больших пузырей.

После инкубационного периода (7-8 дней) дерматоз проявляется групповыми высыпаниями пузырьков, располагающихся на гиперемированном фоне на участках кожи соответственно одному или нескольким невральным сегментам (рис. 53). Высыпаниям предшествуют приступообразные боли, иррадиирующие по ходу нервных стволов, жжение, гиперемия пораженных мест, общая слабость, лихорадка, головная боль.

Появившиеся пузырьки напряжены, с прозрачным серозным содержимым, диаметром до 1 см. После слияния пузырьков образуются очаги поражения с мелкофестончатыми краями. Расположение элементов одностороннее, больные жалуются на интенсивные болезненные ощущения типа невралгических в области высыпаний и далеко за их пределами. У пожилых боли могут длиться месяцы и даже годы после исчезновения кожных высыпаний.

При поражении двигательных и чувствительных волокон VII черепного нерва иногда развивается так называемый синдром Ханта, включающий опоясывающий лишай, паралич лицевого нерва и боли в ухе со снижением слуха. Следует иметь в виду, что боли при опоясывающем герпесе обычно резко усиливаются при незначительном трении участков поражения платьем и даже при легком прикосновении к области поражения. Выраженность субъективных ощущений не всегда соответствует тяжести и распространению кожных элементов. Болезненность бывает более сильной, например, при опоясывающем герпесе, в области первой ветви тройничного нерва (рис. 54). Так как болезненные ощущения нередко

на 3-5 дней опережают клинические проявления на коже, известны случаи опоясывающего герпеса, имитирующие острый аппендицит, холецистит, инфаркт миокарда и т.п.

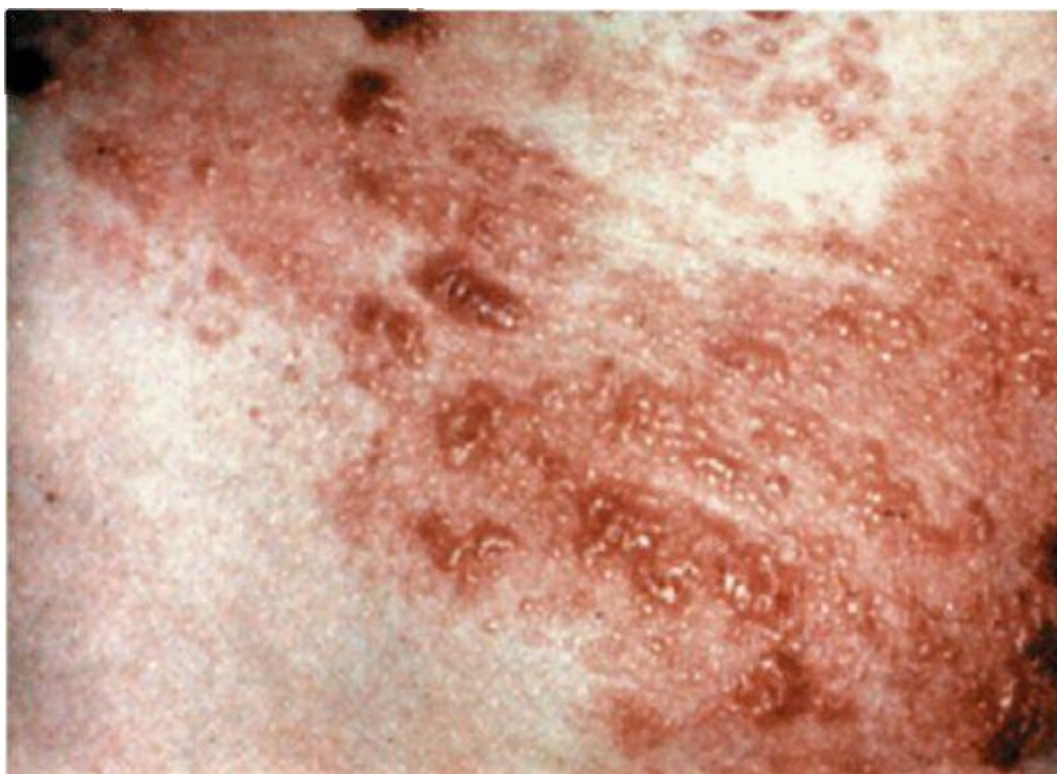

Рис. 53. *Herpes zoster* на коже туловища

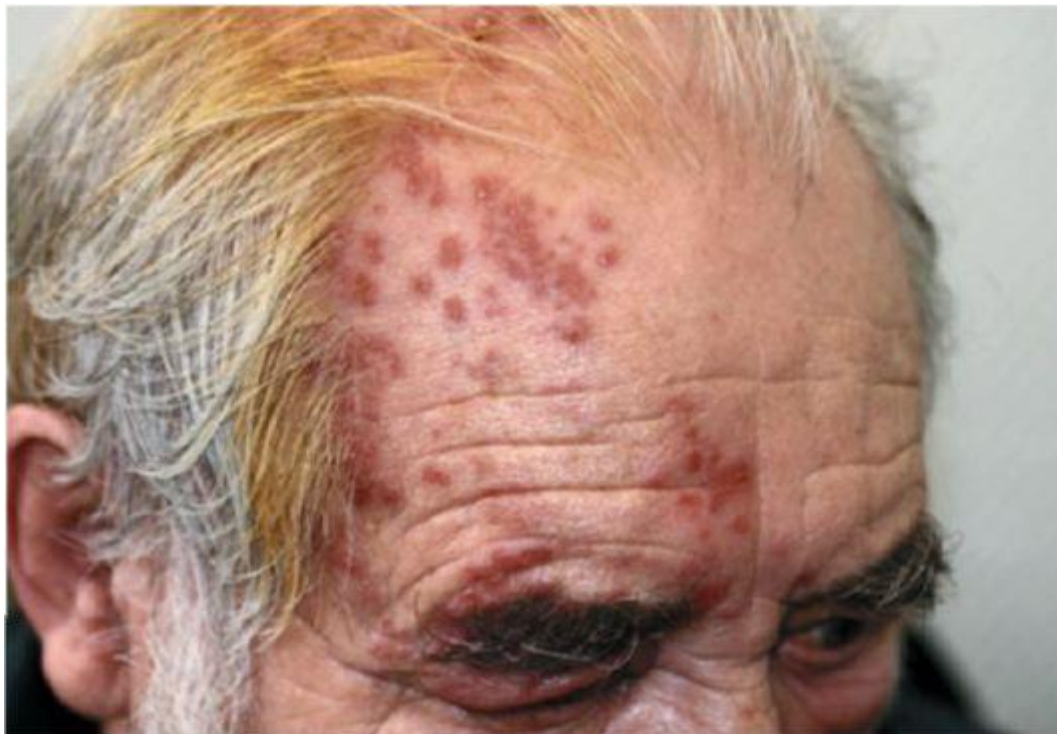

Рис. 54. *Herpes zoster* в области иннервации I ветви тройничного нерва



Опоясывающий герпес может локализоваться на любом участке кожного покрова, т.е. может поражаться любой нерв. Излюбленная локализация - кожа головы, лба, области глаза и других частей лица, затылочной области и шеи, груди, живота, плеч, бедер и ягодиц.

Изолированное поражение слизистой оболочки рта наблюдается редко, оно одностороннее, что отличает опоясывающий герпес от простого. Высыпания сопровождаются невралгическими болями, которые часто предшествуют высыпаниям. Пузырьки могут располагаться на слизистой оболочке нёба, щек, губ, языка.

Большую опасность представляет локализация процесса в области глаз (*herpes zoster ophthalmicus*), проводящего иногда к изъязвлению роговицы и панофтальмии. Другими серьезными осложнениями являются парез тройничного или лицевого нерва, снижение слуха. Заболевание может осложняться менингитом (*herpes zoster meningitidem*), энцефалитом.

Проявлению вирусной инфекции способствуют инфекционные заболевания, иммунодефицит, интоксикации, нарушения обмена, болезни крови, охлаждение, травмы. Процесс чаще возникает и обостряется в холодное время года (весной и осенью). Встречаясь у лиц любого возраста, опоясывающий лишай редко бывает у маленьких детей.

У ослабленных или страдающих тяжелым заболеванием лиц может возникнуть гангренозная форма, в этих случаях на месте высыпаний образуются язвы, оставляющие рубцы.

Опоясывающий герпес, как правило, оставляет после себя иммунитет; рецидивы не наблюдаются. Однако больных тяжелыми заболеваниями с резким снижением иммунитета (рак, лейкоз, СПИД), могут наблюдаться рецидивы и генерализованные формы болезни.

Диагностика основана на болевых ощущениях по ходу нервных ветвей в сочетании с сгруппированными герпетическими пузырьками на отечно-эритематозном фоне, расположенными линейно в соответствии с расположением нервных структур.

От простого пузырькового лишая и рожистого воспаления опоясывающий лишай отличается иррадирующими болевыми ощущениями, которые предшествуют и нередко сопутствуют высыпаниям, а также линейным расположением сгруппированных пузырьков по невральным сегментам.

При установлении диагноза опоясывающего лишая, часто сопутствующего иммунодефициту, необходимо убедиться в том, что пациент не является носителем ВИЧ.

Лечение. При легком течении назначают ацикловир внутрь по 800 мг 5 раз в день в течение 7-10 дней или фамцикловир по 250 мг 3 раза в день в течение 5-6 дней. При тяжелом течении ацикловир вводят в/в по 5-7,5 мг/кг каждые 8 ч в течение 4-7 дней. При начинающейся вторичной инфекции или для ее профилактики показаны антибиотики широкого спектра. При болях рекомендуют парацетамол по 500 мг 3-4 раза в день, индометацин по 50-150 мг/сут или ибупрофен по 800 мг 2 раза в день. Местно показаны те же средства, что лечению простого герпеса: 3% видарабиновая мазь, анилиновые красители, мази с антибиотиками, а также лосьон с клоквинолом.

Rp: Cloquinoli 2,0 Zinci oxydi 20,0 Talci aa 20,0 Glycerini 85% 30,0 Aq. destillatae ad 100,0 M.D.S. Наружное

### 17.3. Бородавки

Различают простые (*verrucae vulgaris*); плоские, или юношеские (*verrucae planae s. juveniles*); остроконечные (остроконечные кондиломы); подошвенные бородавки. Возбудитель - некоторые типы вируса папилломы человека (ВПЧ). Поражаются люди любого возраста, но особенно часто первыми двумя разновидностями дети и юноши. Заболевание контагиозно.

Простые бородавки, вызываемые ВПЧ-2 и ВПЧ-3, локализуются преимущественно на руках, но могут появиться на лице, красной кайме губ, особенно ближе к углу рта, крайне редко они бывают на слизистой оболочке рта. Простая бородавка представляет собой узелок диаметром до 1 см, значительно выступающий над поверхностью кожи, сероватого, серовато-бурого и телесного цвета, плотной консистенции. На крупной длительно существующей бородавке обычно имеются сосочковые разрастания с ороговением на поверхности (рис. 55).

Плоские, или юношеские, бородавки, вызываемые ВПЧ-3, чаще возникают у детей и юношей. Они представляют собой узелки диаметром до 3 мм с плоской, слегка выступающей над уровнем кожи поверхностью, часто полигональной формы. По цвету не всегда отличаются от нормальной кожи, но иногда имеют розовый или буроватый оттенок, часто локализуются на тыле кистей и лице. При обильном высыпании на лице они нередко бывают и на красной кайме губ. Иногда больные жалуются на небольшой зуд.

Ладонно-подошвенные бородавки локализуются только на ладонях и (преимущественно) на подошвах. Различают глубокую кератотическую разновидность, вызываемую ВПЧ-1, и поверхностную (ВПЧ-2 и ВПЧ-4). Глубокая разновидность проявляется болезненными очагами гиперкератоза округлой формы, диаметром 1 см или больше. Эти бородавки возникают почти исключительно на местах давления, большей частью обувью. Число элементов при этом может быть различным, чаще появляется несколько бородавок. Центральную часть бородавки удается относительно легко удалить механически, после чего обнаруживается несколько влажная сосочковая поверхность мягкой консистенции, по ее окружности остается плотное роговое кольцо.

Поверхностная разновидность безболезненная, существует годами в виде диффузных очагов гиперкератоза, напоминая омолоделость.

Диагноз установить легко. Иногда приходится дифференцировать с красным плоским лишаем, при котором папулы имеют восковидный блеск, пупкообразное вдавление в центре, фиолетово-красный цвет и вызывают зуд. При бородавчатом туберкулезе кожи отмечаются воспалительный инфильтрат и красновато-фиолетовый венчик по периферии очагов поражения.

В последние годы для диагностики инфекции ВПЧ используют сигнальный амплификационный метод, в основе которого лежит система двойной геновой ловушки - Digene Hybrid Capture System II (HCS-II). С помощью этого высокоспецифичного метода выявляют канцерогенные типы ВПЧ (16, 18, 31, 33, 39, 45, 51, 52, 56, 58, 59, 68) и типы низкого риска (6, 11, 42, 43, 44). 16-й тип вируса выявляется в 50-70% случаев рака шейки матки.

Лечение. Назначают противовирусные мази: 3% оксолиновую, 5% теброфеновую, 0,5% бонафтоно-вую, а также 5% фторурациловую,

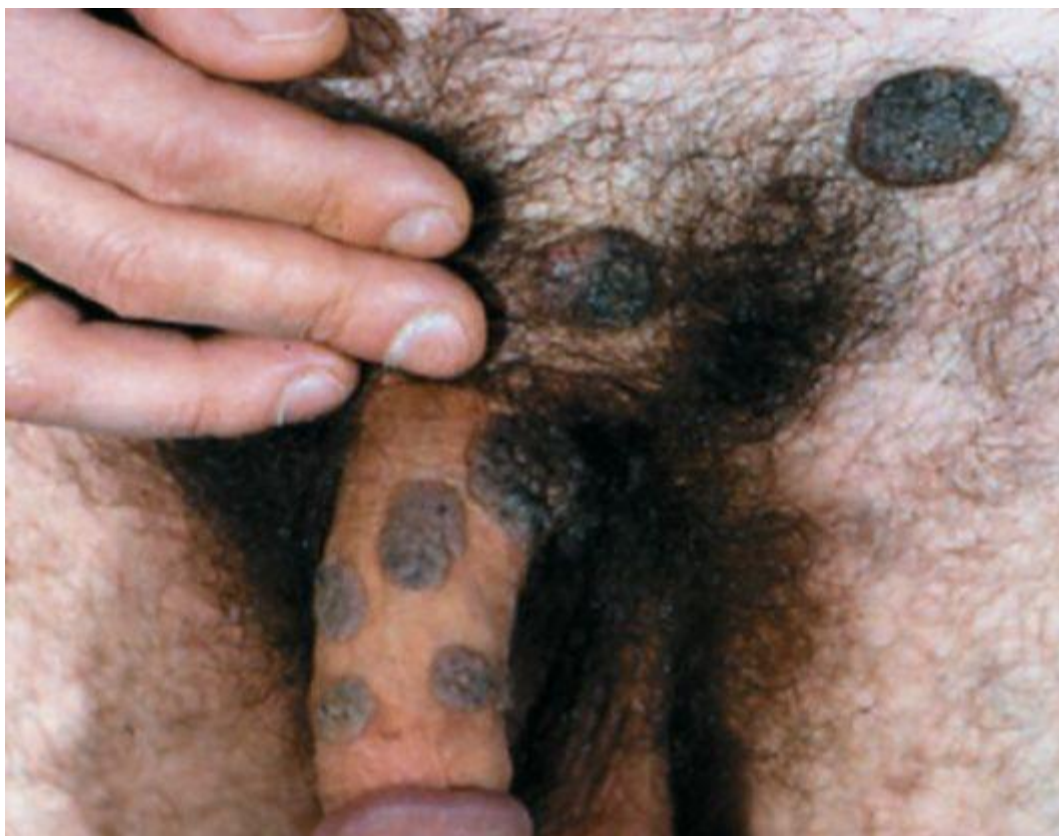

Рис. 55. Папилломавирусная инфекция

20% раствор подофиллина, 10-15% растворы молочной и салициловой кислот. В упорных случаях показано внутриочаговое введение препаратов интерферона по 1,5 млн МЕ через день (всего 6-8 введений). Хороший терапевтический эффект дают криотерапия и электрокоагуляция, прижигания фerezолом, препарат солкодерм.

Показана целесообразность применения у больных распространенными и рецидивирующими формами инфекции рекомбинантного интерферона (Интрон А).

Остроконечные бородавки (остроконечные кондиломы) вызывают ВПЧ-6 и ВПЧ-11. Это образования тестоватой консистенции, имеющие дольчатое строение, по форме напоминающие цветную капусту или петушинный гребень, расположены на узком основании (ножке), сначала диаметром до 2-3 мм. Бородавки розового или телесного цвета, при мацерации их поверхность становится ярко-красной и при травмировании легко кровоточит. Разрастаясь, они могут образовывать обширные конгломераты. Остроконечные кондиломы чаще располагаются в области половых органов - в венечной борозде, на внутреннем листке крайней плоти у мужчин, во входе во влагалище, около заднего прохода - у женщин. У детей они встречаются в носощечной или носо-губной складке.

Лечение при единичных элементах обычно хирургическое (электрокоагуляция, криодеструкция, иссечение). При распространенном процессе назначают зовиракс (ацикловир) внутрь, мази с 20-25% подофиллина, 5% фторурацила, солкодерм.

#### 17.4. Контагиозный моллюск

Вызывается самым крупным фильтрующимся вирусом - *Molitor hominis*, заразительность которого доказана экспериментально. Передача инфекции происходит при непосредственном контакте с больными или вирусоносителями, а также через загрязненные предметы ухода, ванны, бассейн, предметы домашнего обихода. Чаще болеют дети. В детских коллективах наблюдались эпидемические вспышки. Инкубационный период составляет от 2 нед до нескольких месяцев.

Клинические проявления. Узелки размером от 1 до 8 мм, цвета нормальной кожи или жемчужно-серые («перламутровые»), полушаровидной формы с кратерообразным вдавлением в центре и творожистым содержимым. В нем микроскопически определяют дегенеративные эпителиальные блестящие овальные клетки с крупными протоплазматическими включениями (моллюсковые тельца). Субъективные ощущения отсутствуют. Узелки могут быть как единичными, так и многочисленными (диссеминированные моллюски).

У детей узелки локализуются преимущественно на коже лица (в окружности глаз), шеи, груди, на тыле кистей, у взрослых - чаще на наружных половых органах, коже лобка и живота, что свидетельствует о половом пути заражения.

Различают несколько клинических вариантов контагиозного моллюска: *Molluscum contagiosum miliare* в виде множественных мелких высыпаний, *Molluscum contagiosum pediculatum* - моллюсковые узелки, сидящие на ножках. При слиянии отдельных узелков образуются гигантские моллюски.

Диагностика. При надавливании на узелок с боков пинцетом из центральной части выходит кашицеобразная творожистая масса белого цвета, состоящая из ороговевших клеток и особых моллюсковых (овоидных) телец. Бородавки не имеют центрального западения и перламутровой окраски поверхности.

Лечение - выдавливание пинцетом или выскабливание острой ложечкой с последующим смазыванием 5-10% спиртовым раствором йода, диатермокоагуляция, криотерапия.

## 18. ДЕРМАТИТЫ И АЛЛЕРГИЧЕСКИЕ ДЕРМАТОЗЫ

Кожа обладает специфическими свойствами, направленными на защиту организма от внешних воздействий, и выполняет иммунную функцию. Локализованные в дерме и эпидермисе кератиноциты, клетки Лангер-ганса, эпидермотропные Т-лимфоциты, ассоциированная с кожей лимфоидная ткань и другие клетки участвуют в презентации антигена, Т- и В-клеточной активации, распознавании антигена, выработке медиаторов иммунного ответа. В цитоплазме кератиноцитов с помощью моно-клональных антител выявляют тимопоэтин, тимический и тимо-цитактивирующий факторы. Стимулированная ими пролиферация тимоцитов способствует продукции интерлейкина-1 (ИЛ-1) макрофагами и клетками Лангерганса, а последующая активация Т-хелперов приводит В-клетки к антителообразованию. Кератиноциты, помимо того, также способны к фагоцитозу и могут под влиянием 7-интерферона активировать Т-лимфоциты.

Иммунные механизмы в той или иной мере участвуют в патогенезе большинства дерматозов (аллергический и атопический дерматит, экзема, крапивница, красная волчанка, склеродермия, дерматомиозит, буллезные дерматозы, васкулиты, псориаз и др.). Однако

понятие «ал-лергодерматозы» объединяет только те из них, при которых механизм аллергического ответа является ведущим.

Большинство дерматитов также имеют аллергическую природу, которую не всегда легко установить. Для удобства дифференциальной диагностики мы включили простые (артифициальные) дерматиты в эту главу, посвященную аллергическим заболеваниям кожи.

Дерматит представляет собой воспаление кожи, обусловленное раздражающим или сенсibiliзирующим действием экзогенных факторов.

Внешние раздражители разделяют на облигатные и факультативные.

Облигатные (безусловные) раздражители при достаточной силе и времени воздействия вызывают заболевание у всех людей. Это физические агенты (давление, трение), высокая (ожоги) и низкая (ознобление, отморожение) температура, инсоляция (ультрафиолетовые и инфракрасные лучи), электрический ток, ионизирующая радиация.

Химическими раздражителями являются кислоты, щелочи, соли некоторых кислот, дезинфицирующие средства в высоких концентрациях и др.

Факультативные (условные) раздражители вызывают реакцию не у всех, а только у тех, кто имеет повышенную чувствительность к данному раздражителю. Они развиваются после повторных воздействий на кожу через определенный латентный период.

Дерматиты, развившиеся под влиянием облигатных раздражителей, относят к простым (контактным, артифициальным), а вызванные условными, факультативными раздражителями, т.е. аллергенами, - к аллергическим.

Особой формой дерматита являются токсидермии, при которых острое воспаление кожи развивается под влиянием раздражителя, принятого внутрь (попавшего в желудочно-кишечный тракт), введенного внутривенно, подкожно или внутримышечно, вдыхаемого в виде паров (воздействующего через дыхательные пути). Воспаление кожи возникает в случае индивидуальной непереносимости этих веществ.

Различают медикаментозные дерматиты, которые могут быть простыми (действие на кожу медикаментозных средств в высоких концентрациях, например, резорцина, салициловой кислоты и др.) и аллергическими (у медицинского персонала, работающего со стрептомицином, аминазином и другими медикаментами; в этих случаях говорят еще о профессиональном медикаментозном дерматите). Медикаментозный дерматит нередко бывает фиксированным, когда при приеме медикамента поражение всегда возникает на одних и тех же участках. Медикаментозные дерматиты чаще всего развиваются под воздействием пенициллина, стрептомицина и других антибиотиков.

### **18.1. Простой (контактный или артифициальный) дерматит**

Простой (артифициальный) контактный дерматит возникает исключительно на месте воздействия раздражающего фактора, при нем нет сенсibiliзации и тенденции к диссеминации или периферическому росту. Кроме того, через 1-2 нед после прекращения действия раздражителя такой дерматит разрешается (даже без активного терапевтического вмешательства). Простой контактный дерматит чаще возникает остро, вскоре после воздействия раздражителя.

Причинами простого дерматита могут быть физические (в том числе механические), химические и биологические факторы. Простой дерматит нередко возникает в производственных условиях, тогда его называют профессиональным дерматитом.

К механическим причинам, которые могут вызвать дерматит, относят давление, особенно длительное, и трение. Воздействие этих факторов приводит к образованию потертостей (например, на стопах при плохо пригнанной, узкой обуви, на коже ладоней от давления инструментами при усиленной физической работе, в складках кожи, особенно у детей грудного возраста, в результате трения соприкасающихся поверхностей - мацерации). При потертостях образуются гиперемия и отечность, а в некоторых случаях пузыри с серозным или геморрагическим содержимым. После вскрытия пузырей, что происходит при продолжении травмирования, образуются эрозированные поверхности, соответствующие величине травмируемого участка. Субъективно больные ощущают болезненность и жжение. При хроническом давлении и трении, сила которых относительно невелика, пораженные участки кожи уплотняются, лихенизируются в результате инфильтрации кожи, утолщения эпидермиса и гиперкератоза.

Одна из форм дерматита у детей называется интертриго, или опрелость. Она возникает при раздражении кожи складками пеленок, одежды и проявляется гиперемией, мацерацией эпидермиса, иногда мокнутием (при возникновении эрозий), чувством жжения и болезненностью.

Присоединение к потертостям или опрелости пиогенной или дрожжевой инфекции изменяет клиническую картину, поддерживает воспалительный процесс и приводит к его более упорному течению.

Простой контактный дерматит могут вызвать высокие и низкие температуры (ожоги, отморожение, ознобление), ультрафиолетовые лучи (солнечный дерматит, дерматит при облучении ртутно-кварцевой лампой), рентгеновское и радиоактивное излучение (под влиянием ионизирующей радиации развиваются лучевые дерматиты).

Воздействие на кожу высокой температуры приводит к образованию ожогов (*combustio*). У детей дерматиты возникают после ванн или ванночек температуры выше 40 °С.

Ожоги могут быть 4 степеней. При ожоге I степени на пораженном участке кожи образуются эритема и небольшая отечность (субъективно жжение и болезненность). При ожоге II степени на фоне гиперемии и отечности появляются пузыри. Ожог III степени сопровождается некрозом поверхностных слоев дермы без образования струпа. При ожоге IV степени наступает некроз всех слоев дермы с образованием струпа, после отторжения которого обнажается язва. Прогноз зависит не только от степени ожога, общего состояния организма, присоединения вторичной инфекции, но и в первую очередь от размеров обожженного участка.

Действие низкой внешней температуры приводит к повреждению тканей холодом и называется отморожением (*congelatio*), которое может быть 4 степеней. При отморожении I степени пораженный участок застойно-синюшного цвета, отечен (субъективно ощущаются покалывание и зуд). При отморожении II степени клиническая картина аналогична предыдущей, но на пораженных участках кожи возникают пузыри, наполненные серозным или серозно-геморрагическим содержимым. При отморожении III степени происходит омертвление пораженных участков с образованием струпа (субъективно пострадавший испытывает сильные боли). При отморожении IV степени отмечается

глубокий некроз тканей (вплоть до костей). Возникновению отморожения предшествует скрытый период с похолоданием, побледнением и нечувствительностью пораженного участка. Чаще всего отморожение возникает на открытых и дистальных участках тела (пальцы кистей и стоп, кожа носа и щек, ушные раковины). Отморожению благоприятствуют повышенная влажность воздуха, ветер, тесная обувь, снижение сопротивляемости тканей (перенесенные в прошлом отморожения, повышенная потливость, ранение и др.) и организма в целом (физическое переутомление, стрессовые состояния, витаминная недостаточность, ослабление организма после острых или хронических инфекционных заболеваний, большая потеря крови, состояние алкогольного опьянения и т.д.). Такие состояния организма могут приводить к отморожению даже при плюсовой температуре (5-8 °С).

Под влиянием длительного воздействия холода в сочетании с сыростью у астенизированных лиц, при гиповитаминозе С и А (чаще у детей и подростков) возникает своеобразное поражение кожи, называемое озноблением (*perniones*). Ознобление повторяется, особенно осенью; летом наступает ремиссия. Заболеванию благоприятствуют склонность к акро-цианозу конечностей, работа и проживание в сырых, недостаточно отапливаемых помещениях. Появляется нерезко ограниченная отечность плотноватой или мягкой консистенции, цианотично-красноватого цвета в области концевых и средних фаланг пальцев и суставов или бледно-красного цвета с синюшным оттенком в области щек. При согревании зуд и жжение в очагах поражения усиливаются, при пальпации появляется болезненность.

Воздействие на кожу солнечных лучей может приводить к образованию острого или хронического солнечного дерматита (*dermatitis solaris*). Возникновению дерматита способствуют главным образом коротковолновые ультрафиолетовые лучи. У лиц, не привыкших к длительному пребыванию на солнце, с нежной, слабо пигментированной кожей (чаще у блондинов) может развиваться острый солнечный дерматит, который проявляется покраснением, отечностью, а иногда пузырьками и пузырями, возникающими через несколько часов после облучения. Процесс сопровождается жжением и болезненностью. Общие явления (головная боль, рвота, повышение температуры) возникают при поражении значительных участков кожи. Через несколько суток заболевание заканчивается шелушением и пигментацией. У рыбаков, моряков, лиц, работающих под открытым небом (в поле, на стройках и т.д.), может развиваться хронический солнечный дерматит с инфильтрацией, пигментацией и сухостью кожи.

Различные виды ионизирующей радиации (рентгеновское излучение, альфа-, бета- и гамма-лучи, нейтронное излучение) могут приводить к острым или хроническим лучевым дерматитам. Выраженность лучевого дерматита обуславливается дозой и проникающей способностью излучения, облученной площадью, индивидуальной чувствительностью. В зависимости от указанных факторов острый лучевой дерматит может проявляться отеком и эритемой (со своеобразным фиолетовым или голубоватым оттенком), буллезной реакцией. В этих случаях процесс заканчивается атрофией кожи, образованием телеангиэктазий и нарушением пигментации («пестрая», «рентгеновская» кожа) и некротической реакцией с тяжелыми общими явлениями.

Многократное облучение кожи «мягкими» рентгеновскими лучами в сравнительно невысоких дозах и воздействие радиоактивными веществами приводят к развитию хронического лучевого дерматита.

Последний может явиться и результатом перенесенного острого лучевого дерматита. Возникают пойкилодермия (пестрота кожи) в участках поражения, сухость, истончение

кожи. Кожа утрачивает эластичность, покрывается телеангиэктазиями, гиперпигментированными и депигментированными участками. Возможны ониходистрофия, зуд. Хроническое лучевое повреждение кожи способствует образованию на пораженных участках папиллом, гиперкератоза, бородавчатых разрастаний, способных злокачественно перерождаться.

На местах длительно существующих лучевых дерматитов могут развиваться так называемые поздние лучевые дерматиты, среди которых следует отметить позднюю лучевую трофическую язву и лучевой рак.

С развитием химической промышленности число химических веществ, способных служить причиной дерматита, непрерывно возрастает. Крепкие растворы многих химических веществ обычно вызывают острый дерматит в форме некроза с образованием струпа, после отторжения которого обнажается язва. Слабые концентрации этих веществ при длительном воздействии могут приводить к хроническому дерматиту, проявляющемуся десквамацией и сухостью кожи, иногда образованием болезненных трещин.

У детей химический дерматит способны вызвать повышенные концентрации дезинфицирующих средств, применяемых для ванн или ванночек.

К простым дерматитам относится и так называемый гусеничный дерматит, возникающий при контакте кожи человека с гусеницами в результате воздействия веществ, выделяемых их железистыми клетками. Дерматит развивается через несколько минут после контакта (по ходу движения гусеницы на коже) в виде отечной уртикарной розовой полоски. При расчесах волоски гусеницы могут быть перенесены на другие участки кожного покрова, где также возникают эритема и уртикарии.

## **18.2. Аллергический контактный дерматит**

Аллергический дерматит возникает при повторном воздействии на кожу аллергена у людей с повышенной чувствительностью к этому веществу.

Этиология. Аллергический дерматит вызывают различные химические вещества со свойствами сенсibilизаторов.

Число веществ, которые могут вызывать аллергический дерматит, невероятно велико и в связи с развитием промышленности, в частности химической, продолжает увеличиваться. Например, аллергенами могут быть химические вещества - соли хрома, никеля, синтетические смолы, краски - урсол, некоторые растения, цветы. Большую группу аллергенов составляют лекарственные вещества: пенициллин, стрептомицин, эритромицин, нистатин, гризеофульвин, синтомициновая эмульсия, формалин, препараты ртути, резорцин и многие другие наружно применяемые препараты.

Контактный дерматит могут вызвать биологические факторы, к которым относятся ряд растений, например северный, или белый, ясенец, борщевик, первоцвет, лютиковые, сумаховые, некоторые сорта красного дерева (у рабочих мебельной промышленности). Поражение возникает при ходьбе утром по росе, при отдыхе на луговых травах (особенно после купания), в период сенокоса. Такие дерматиты могут развиваться сразу у нескольких людей в местах соприкосновения с растениями (чаще всего кожа кистей, стоп, живота, бедер, коленей). Возникают эритема и пузырьные высыпания с серозным содержимым, которые в течение недели разрешаются, оставляя пигментацию. В развитии



фитодерматитов играют роль эфирные масла, алкалоиды, терпены и хлорофилл, содержащиеся в растениях и обладающие фотосенсибилизирующим свойством.

Наиболее часто встречается фитодерматит, вызываемый примулой (первоцвет). Аллерген сохраняет свои свойства даже при высушивании растений. В зоне контакта (чаще на кистях) появляется яркая отечная эритема, а на ближайших участках кожи (предплечья, плечи, лицо и др.) возникают уртикарные высыпания, реже мелкие пузырьки, нередко на эритематозном фоне. Беспокоят зуд, жжение.

Патогенез. Аллергический контактный дерматит обычно вызывают низкомолекулярные соединения (гаптены), а свойства полного антигена они приобретают после соединения с эпидермальными белками. В дальнейшем формируется гиперчувствительность замедленного типа, при которой с антигеном реагируют сенсибилизированные лимфоциты. Оставаясь ведущей, замедленная гиперчувствительность не является единственным механизмом реализации аллергического контактного дерматита. Фиксация на поверхности тучных клеток и базофилов иммунных комплексов, содержащих гуморальные антитела, ведет к дегрануляции этих клеток и высвобождению гистамина, серотонина, брадикинина и других биологически активных веществ. Таким образом, в патогенезе аллергического контактного дерматита принимают участие аллергические реакции как замедленного, так и немедленного типа.

Клинические проявления аллергического дерматита обычно имеют истинный полиморфизм. Наряду с клиническими проявлениями, свойственными контактному дерматиту, у больных аллергическим дерматитом отмечаются признаки экземы, но выраженные слабее (везикуляция, мокнутие, склонность к рецидивам). При контактном аллергическом дерматите эритема, отечность, папулезные и везикулезные элементы локализуются на участках, подвергающихся воздействию аллергена. Чаще это тыльная поверхность кистей (рис. 56), лицо, щеки, шея; реже нижние конечности, предплечья, плечи, хотя у некоторых больных имеется тенденция к распространению процесса и на закрытые участки кожного покрова (рис. 57). Повторные контакты с аллергенами способствуют трансформации аллергического дерматита в экзему. Основным отличием экземы от аллергического дерматита является его разрешение после устранения воздействия этиологического фактора, который удостоверяется положительными кожными пробами.

Диагностика. При диагностике учитывают локализацию поражения на месте действия определенного раздражителя или сенсибилизатора и клиническую картину. Диагностику аллергического дерматита, в том числе определению его точной этиологии, помогают диагностические аллергические кожные пробы - капельные или компрессные, которые всегда оказываются положительными (эритема, отечность, пузырьки) с аллергенами, к которым имеется повышенная чувствительность.

Лечение. Прежде всего необходимо выявить и устранить причину, вызвавшую аллергический дерматит. Кроме наружной противовоспалительной терапии, которая зависит от морфологических особенностей высыпаний, обязательно проводят десенсибилизирующее лечение, назначают седативные средства, антигистаминные препараты, стероидные гормоны, витамины. Лечение больных аллергическим дерматитом строят на принципах лечения больных экземой (см. соответствующий раздел), предварительно устраняя воздействие раздражающего и сенсибилизирующего факторов.

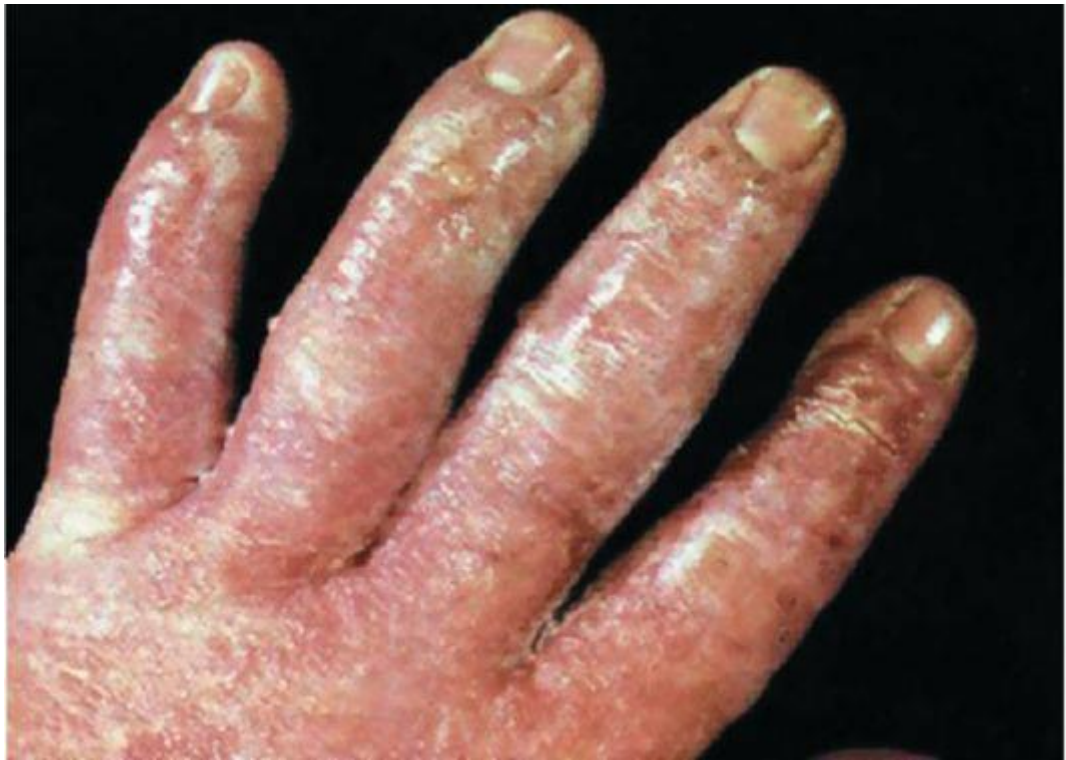

Рис. 56. Аллергический дерматит

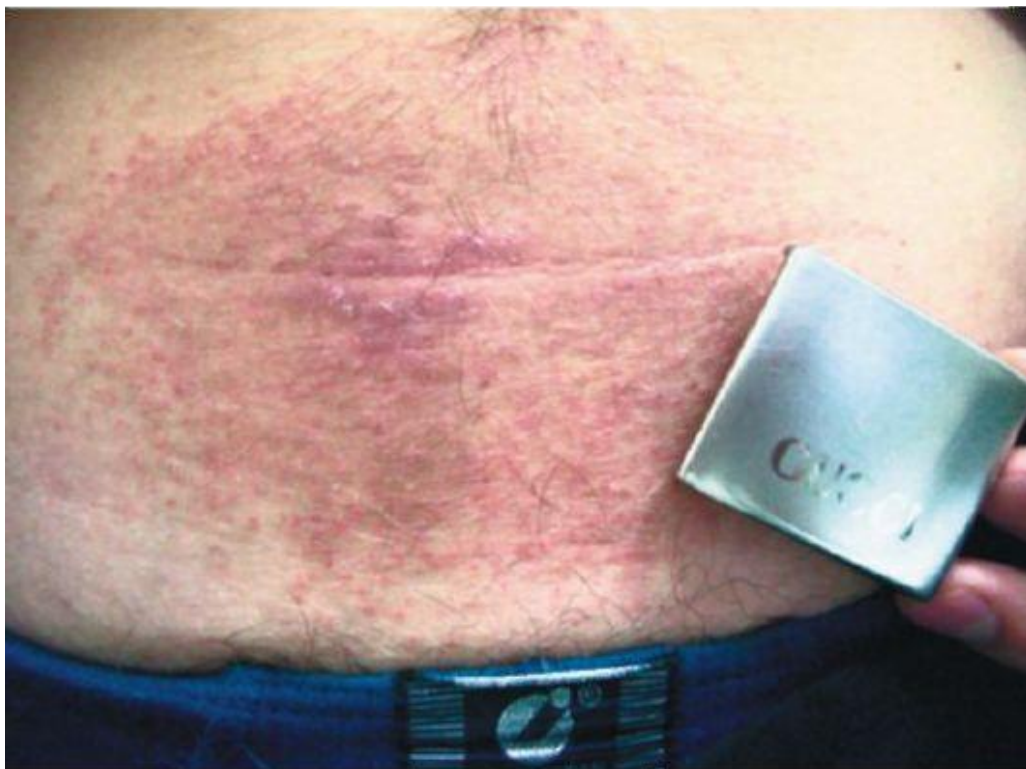

Рис. 57. Аллергический дерматит на металл пряжки ремня

Дезинфицирующие мази и антибиотики применяют в случае присоединения пиогенной инфекции.

### 18.3. Экзема

Экзема - рецидивирующее аллергическое воспалительное заболевание кожи, склонное к хроническому течению и обострениям, вызываемое различными экзогенными и эндогенными факторами. Отмечаются серозное воспаление преимущественно сосочкового слоя дермы, очаговый спонгиоз шиповатого слоя эпидермиса и полиморфизм зудящих элементов, среди которых на первое место выступают пузырьки.

Термином «экзема», происходящим от греческого «экзео» (вскипать), в течение многих веков называли все остро возникающие дерматозы. Лишь в 1798 г. R. Willan объединил в группу экзем заболевания кожи с везикулезными высыпаниями. Под это определение подходили самые различные нозологические формы, включая герпес, чесотку, рожу и др. В 1813 г. его ученик T. Bateman дал следующее определение этому дерматозу: «Экзема - незаразное безлихорадочное заболевание с высыпаниями близко расположенных мелких везикул на различных участках кожи и с незначительными явлениями воспаления в их основании. Причиной экземы могут быть внутренние или наружные факторы, а у субъектов с наследственным предрасположением - самые различные агенты». В 1819 г. L.-Th. Bielt по типу течения выделил острую и хроническую экзему, а P. Rayer (1823) привел топографические клинические варианты экземы, а также важные различия между истинной экземой и экзематозными высыпаниями другой природы. Например, различия с солнечной экземой или экзематозными высыпаниями от контакта с ртутью, соком некоторых растений и др. Он же описал экзему конечностей, волосистой части головы («себорейная экзема») и, главное, нашел общие признаки этих клинически разных дерматозов.

Классификация экзем основана на их клинических и патогенетических особенностях. Таким образом, различают:

- истинную экзему, к которой относятся пруригинозная и дисгидротическая формы;
- микробную экзему, которая включает нуммулярную, варикозную, паратравматическую, сикозиформную и экзему сосков;
- себорейную экзему;
- тилотическую (роговую, мозолевидную);
- детскую экзему;
- профессиональную экзему.

В зависимости от сроков существования заболевания различают острую (до 3 мес), подострую (от 3 до 6 мес) и хроническую (более 6 мес) экзему.

Этиология и патогенез. В настоящее время экзему считают полиэтиологическим заболеванием. Она развивается в результате комплексного воздействия нейропсихических, аллергических, наследственных, эндогенных (эндокринных, обменных), экзогенных и других факторов.

Экзогенные воздействия исключительно многообразны. Нередко это никель (монеты, ключи, украшения, пряжки, оправа очков), хром (цемент, лаки, окрашенная кожа, меха), парафенилендиамин (краски, косметика), кобальт (цемент, керамика, краски, украшения, пластмасса), формальдегиды (текстиль, краски, антисептики), медикаменты для наружного применения (местные анестетики, антибиотики, лейкопластыри), растения (примулы, тюльпаны), микроорганизмы и грибы, резина, минеральные масла, неочищенная нефть,

скипидар, формалин, эпоксидные смолы, бакелитовый клей, смазочно-охлаждающие жидкости и др.

Патогенез экземы складывается из многочисленных и разнообразных звеньев, затрагивающих в той или иной степени практически все системы организма.

Нервный стресс является одним из пусковых факторов возникновения экземы, на что указывают симметричность высыпаний и зависимость начала или рецидива болезни от психических травм. Важная роль центральной нервной системы в патогенезе экземы подтверждается успешным применением электросна, гипноза, седативных препаратов.

Развитие болезни во многом зависит от сочетания генетической предрасположенности, аллергенов и дополнительных неспецифических факторов: бытовых, профессиональных, экологических и др.

У больных истинной экземой установлена положительная ассоциация антигенов гистосовместимости HLA B22 и Cw1, что позволяет считать эти антигены генетическими маркерами экземы для лиц европеоидной расы, преимущественно славянского типа (А.А. Кубанова).

При аллергическом заболевании одного из родителей (преимущественно матери) шанс заболеть экземой у ребенка равен приблизительно 40%, при заболевании обоих родителей - 50-60%. Возникновению заболевания у детей способствуют токсикозы беременности у матери, погрешности в питании, сопутствующие заболевания. Искусственное вскармливание с первых дней жизни ребенка, раннее введение прикорма, особенно цельного коровьего молока, манной каши на цельном или стуженном молоке, концентратов, мясных или рыбных бульонов создают условия для возникновения экссудативного диатеза и детской экземы.

Экзематозную воспалительную реакцию считают реакцией гиперчувствительности замедленного типа. Значительную роль в патогенезе заболевания играют различные иммунные сдвиги, сопровождающиеся изменением профиля воспалительных цитокинов, простагландинов и циклических нуклеотидов. У больных экземой определяют иммунодефицит по клеточному, гуморальному и фагоцитарному звеньям. Уменьшено общее количество Т-клеток и Т-хелперов, а также снижена функциональная активность Т-супрессоров. По современным представлениям, в развитии гиперчувствительности замедленного типа при экземе главную роль играют Т-лимфоциты (в основном представленные Th-1 популяцией), несущие на своей поверхности специфические рецепторы к антигену. При этом типе реакций иммунные Т-лимфоциты выделяют ряд провоспалительных цитокинов: интерлейкин-1 (ИЛ-1), ИЛ-2, фактор некроза опухоли альфа (ФНО $\alpha$ ), 7-интерферон. Выброс биологически активных веществ (простагландинов, лейкотриенов, гистамина) вызывает развитие тканевых реакций воспаления, что клинически проявляется ранним аллергическим ответом в виде гиперемии, отека, зуда. Антигенная стимуляция CD4<sup>+</sup>-лимфоцитов первого порядка (Th-1) ведет к образованию ИЛ-2, причем продуцирующая ИЛ-2 способность CD4<sup>+</sup> у больных экземой выше, чем у здоровых. Однако ИЛ-1 и ИЛ-2 не являются единственными цитокинами, участвующими в патогенезе экземы. Так, например, экзематозные реакции, вызванные кобальтом и ртутью, сопровождались значительным увеличением синтеза кератиноцитами ИЛ-8 в месте контакта этих металлов с кожей.

Другим эффектом противовоспалительных цитокинов является индукция экспрессии молекул адгезии на лейкоцитах и эндотелиальных клетках, вследствие чего стимулируется

приток лейкоцитов из сосудистого русла в очаг воспаления путем их трансэндотелиальной миграции. Дальнейшее продвижение и накопление иммунокомпетентных клеток в очаге воспаления контролируется хемокинами, которые продуцируются макрофагами и эндотелиальными клетками. Клеточный инфильтрат в очаге воспаления, состоящий из нейтрофилов, эозинофилов и макрофагов, способствует дальнейшему развитию аллергического воспаления в виде позднего аллергического ответа.

Таким образом, в аллергических реакциях IV типа («замедленный тип», «экзематозный тип») участвуют Т-лимфоциты (субпопуляция Т-хелперов - ТН-1), макрофаги, эндотелиальные клетки и секретируемые ими цитокины. Механизм таких реакций включает проникновение гаптена (антигена с низкой молекулярной массой) в кожу, где образуется устойчивый белковый комплекс (гаптен - протеин-носитель), который связывается в эпидермисе клетками Лангерганса и уже в качестве полного антигена представляется Т-хелперами и индуцирует в коже реакцию гиперчувствительности замедленного типа. Процесс завершается выделением различных медиаторов.

Т-клетки, попадающие в регионарные лимфатические узлы, продуцируют специфические клетки памяти и Т-эффекторы, циркулирующие в крови. При исследовании Т-лимфоцитов из хронических экзематозных очагов был обнаружен профиль либо Th-0, либо Th-1 с повышенным содержанием 7-интерферона.

Экзематозные проявления развиваются только у sensibilized людей. Они возникают после повторного контакта с гаптенем не позднее чем через 48-72 ч. Полиморфный инфильтрат в коже при экземе является результатом действия образовавшихся воспалительных цито-кинов, в первую очередь ФНО-а.

Кроме того, в патогенезе экземы нельзя не учитывать роли свободно-радикальных процессов («оксидантного стресса»). Свободные радикалы активируют фосфолипазу A<sub>2</sub>, что ведет к высвобождению арахидоновой кислоты, из которой после воздействия циклооксигеназы и липооксигеназы возникают медиаторы воспаления - лейкотриены, простагландины и тромбоксаны.

#### Клиническая картина

Истинная или идиопатическая форма экземы проявляется островоспалительной отечной эритемой с последующим высыпанием группы мельчайших серопапул или пузырьков (микровезикул), которые быстро вскрываются, не успев оформиться. На месте быстро вскрывшихся серопапул и везикул обнажаются точечные эрозии, так называемые серозные колодцы, из глубины которых выделяется серозный экссудат, создающий обильно мокнущую поверхность. Серозная жидкость постепенно подсыхает, формируя серовато-желтые корки, под которыми наступает эпителизация.

Таким образом, в течении экземы четко выступают эритематозная, папуловезикулезная, стадия мокнутия и корковая стадия. Вследствие волнообразного развития процесса все первичные элементы - эритема, серопапулы и везикулы выступают одновременно, создавая один из наиболее характерных признаков экземы - эволюционный полиморфизм. Переход острого течения в хроническое совершается постепенно и выражается в нарастающей инфильтрации, уплотнении пораженного участка кожи и усилении кожного рисунка, что называется лихенизацией. Цвет кожи становится более застойным, на поверхности, помимо корок, появляется значительное шелушение. Наряду с этими умеренно выраженными симптомами воспаления продолжается появление свежих серопапул и везикул с образованием мокнущих «серозных колодцев» и серозных корочек.

Такое чередование островоспалительных и инфильтрированных проявлений типично для истинной экземы, которую всегда сопровождает выраженный зуд, усиливающийся при обострении процесса. Очаги экземы не имеют четких границ. Сравнительно редко процесс ограничивается одним участком. Экзематозное поражение начинается обычно с кожи лица, кистей и может распространяться по всему кожному покрову. Высыпания симметричные, со склонностью к распространению на кожу верхних, нижних конечностей и туловища (рис. 58). Больных беспокоит зуд различной интенсивности, способствующий развитию невротических расстройств с нарушением сна вплоть до бессонницы. По мере уменьшения воспалительных явлений мокнутие сменяется образованием корочек, чешуек, появлением шелушения (*eczema crustosum*, *eczema squamosum*), вторичных пигментно-сосудистых или депигментированных пятен, которые постепенно разрешаются. Могут возникнуть очаги сухости и шелушения кожи с образованием трещин рогового слоя (*eczema craquele*). При длительном хроническом течении экземы на ладонях и подошвах иногда появляются мозолистые гиперкератотические образования с трещинами (*eczema tyloticum*). Нередко экзема осложняется присоединением пиогенной инфекции: появляются пустулы и гнойные корки (*eczema impetiginosum*).

Остро начавшийся процесс постепенно переходит в хроническое течение и может продолжаться годами.

Микробная экзема развивается на месте хронических очагов пиодермии: вокруг инфицированных ран, трофических язв, свищей, ссадин, царапин. Образуются островоспалительные резко отграниченные крупные и крупнофестончатые очаги с хорошо оформленным отторгающимся роговым слоем по периферии, представляющим собой остатки стрептококковых фликтен. Помимо серопапул и папуловезикул, мокнущих эрозий, на поверхности очагов образуется массивное наслоение гнойных корок. Расположение элементов сплошное, без участков здоровой кожи. Очаги склонны к периферическому росту. Вокруг них на внешне здоровой коже часто видны отсевы - отдельные мелкие пустулы, сухие шелушащиеся очаги типа *pityriasis simplex*. Количество и распространенность отсевов очень различны. Процесс сопровождается зудом. Очаг микробной экземы сначала бывает асимметричным и часто располагается на нижних конечностях.

Разновидностью микробной экземы является так называемая монето-видная (нуммулярная), или бляшечная, экзема с образованием резко отграниченных очагов поражения округлых очертаний диаметром 1-3 см. На их отечно-гиперемизированной поверхности отмечаются обильное мокнутие, наслоение серозно-гнойных корок. Нуммулярная экзема локализуется чаще на верхних конечностях, но в отдельных случаях процесс может быть распространенным (рис. 59). Нерациональное лечение микробной экземы или травматизация ее очагов сопровождается возникновением вторичных аллергических высыпаний - микробидов или алергидов. Они полиморфны, их проявления могут быть представлены отечно-эритематозными пятнами, серопапулами, везикулами, пустулами. В период прогрессирующего течения вторичные высыпания сливаются и образуют мокнущие эрозивные участки. В таких случаях происходит трансформация микробной экземы в истинную.

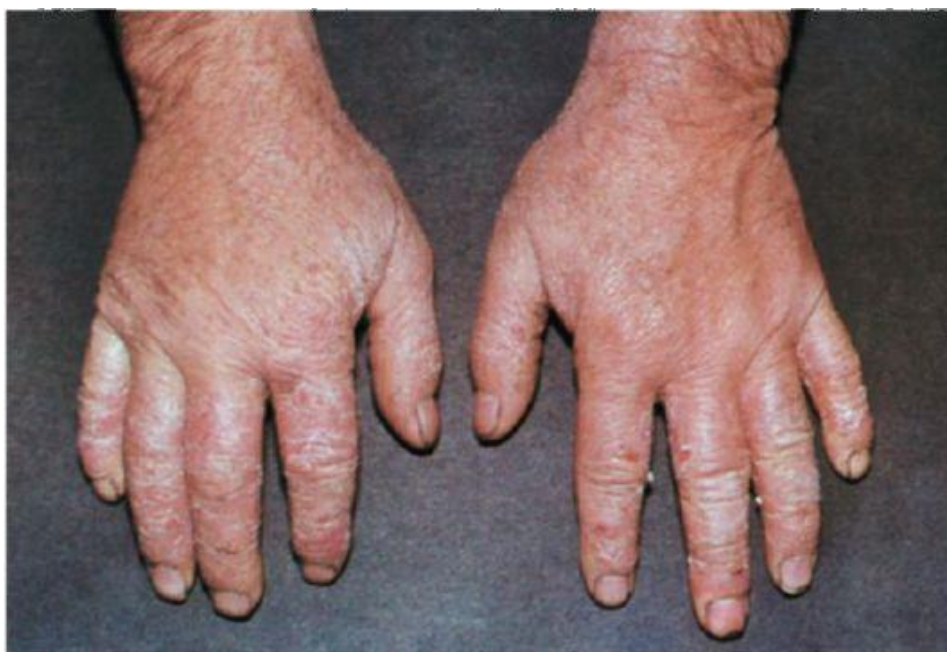

Рис. 58. Экзема

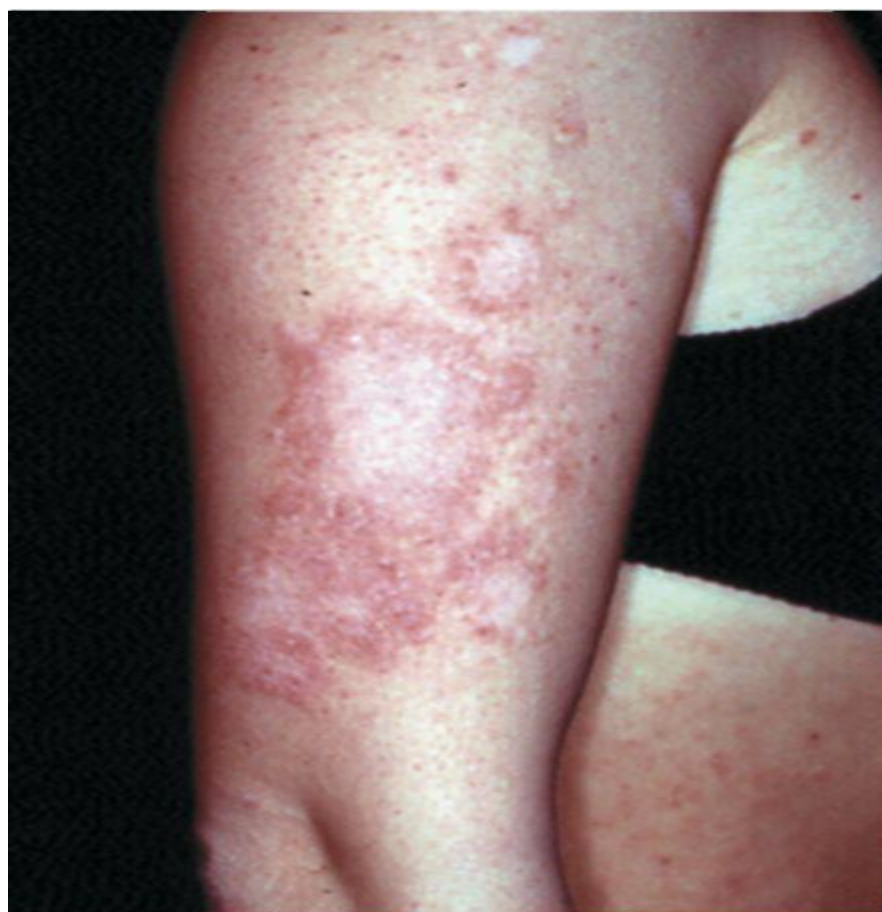

Рис. 59. Микробная экзема

Разновидностями микробной экземы является также паратравматическая (околораневая) и варикозная экзема.

Варикозная экзема. Возникновению болезни способствует варикозная болезнь нижних конечностей. Элементы экземы локализуются в области расширенных вен, по окружности варикозных язв, участков склерозирования кожи. Развитию болезни благоприятствуют травмы, повышенная чувствительность к медикаментам для лечения варикозных язв, мацерация кожи. Четкие границы очагов, умеренный зуд делают варикозную экзему сходной в клиническом аспекте с микробной и пара-травматической.

Себорейная экзема развивается на так называемых себорейных местах: волосистой части головы, ушных раковинах, в области грудины, между лопатками, в носощечных и носогубных складках. Очаги поражения представляют собой бляшки, образованные из эритематозно-шелу-шащихся пятен со сливными милиарными папулами желтовато-бурого цвета (рис. 60). Эти высыпания сливаются между собой и получают кольцевидные, гирляндобразные очертания.

Профессиональная экзема возникает в результате воздействия профессиональных вредностей у рабочих и служащих отдельных производств, но по клиническим проявлениям не отличается от экземы другой этиологии.

Дисгидротическая экзема локализуется на ладонях и подошвах, где из-за толщины рогового слоя эпидермиса эритематозная стадия выражена слабо, но преобладают хорошо сформированные «зерна саго». Пузырьки или вскрываются, превращаясь в эрозии, или подсыхают в слоистые серозно-гнойные корки, а иногда сливаются в крупные многокамерные пузыри. Постепенно увеличиваясь, очаг дисгидротической экземы может распространиться на тыл кистей, стоп и другие части конечностей (рис. 61). В таких случаях происходит трансформация в идио-патическую экзему с образованием микровезикул, мокнутия, «серозных колодцев». У многих больных дисгидротическая экзема сопровождается трофическими изменениями ногтей.

Тилотическая (роговая, мозолевидная) экзема, так же как и дисгидротическая, ограничивается областью ладоней и подошв. Эритематозная стадия выражена незначительно из-за утолщенного рогового слоя в виде оmozолелостей на месте пузырьковых элементов.

Детская экзема отличается выраженностью экссудативного компонента и часто возникает при генетической предрасположенности. У детей с экссудативным диатезом часто наблюдаются очаги фокальной хронической инфекции, бронхиальная астма, сенная лихорадка, острые респираторные заболевания, конъюнктивиты, кератиты, желудочно-кишечные расстройства. Наиболее часто у детей встречается истинная, микробная и себорейная экзема. Экзема у детей грудного и младшего возраста является одним из самых распространенных дерматозов. Развитию экземы у детей грудного возраста способствуют осложнения беременности и сопутствующие заболевания у матери (нефропатия, сахарный диабет, сердечно-сосудистая недостаточность, хронический гепатохо-лецитит, очаги хронической инфекции и др.). К развитию экземы у детей также предрасполагают искусственное вскармливание, ферментопатии желудочно-кишечного тракта и в связи с этим повышенная чувствительность к различным продуктам питания, частые ОРВИ, ангины, отиты, плохой уход.

Морфологические проявления экземы у детей идентичны высыпаниям у взрослых. Следует лишь подчеркнуть большую выраженность экссудативных симптомов со склонностью к их слиянию элементов и осложнению импетигнизацией. Особенности течения экземы у детей связаны с локализацией, наслоением вирусной инфекции и возможностью внезапной «экземной» смерти детей раннего возраста.



Сикозиформная экзема может наблюдаться у больных сикозом, осложненным экзematизацией. У этих больных возникают рецидивирующие фолликулярные пустулы, находящиеся на воспаленной коже и пронизанные в центре волосом (сикоз). При сикозиформной экземе процесс выходит за пределы области оволосения, отмечаются экзematозные колодцы, мокнутие и сильный зуд. Кожа становится лихенифицированной. Излюбленная локализация процесса - верхняя губа, борода, подмышки, лобок.

Экзема сосков у женщин представлена очагами пунцового цвета, местами покрытыми корками и корко-чешуйками, сопровождается мокнутием, трещинами, имеет резко контурированные очертания и весьма упорное течение. Нередко экзема сосков является следствием травмы при вскармливании ребенка или осложнением чесотки.

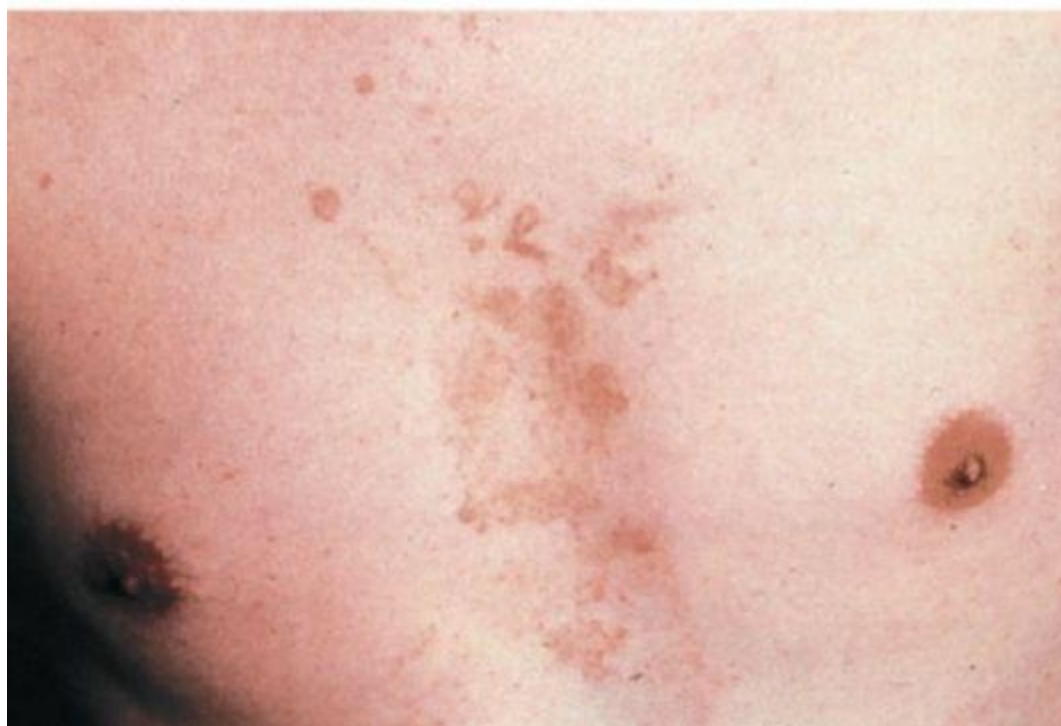

Рис. 60. Себорейная экзема

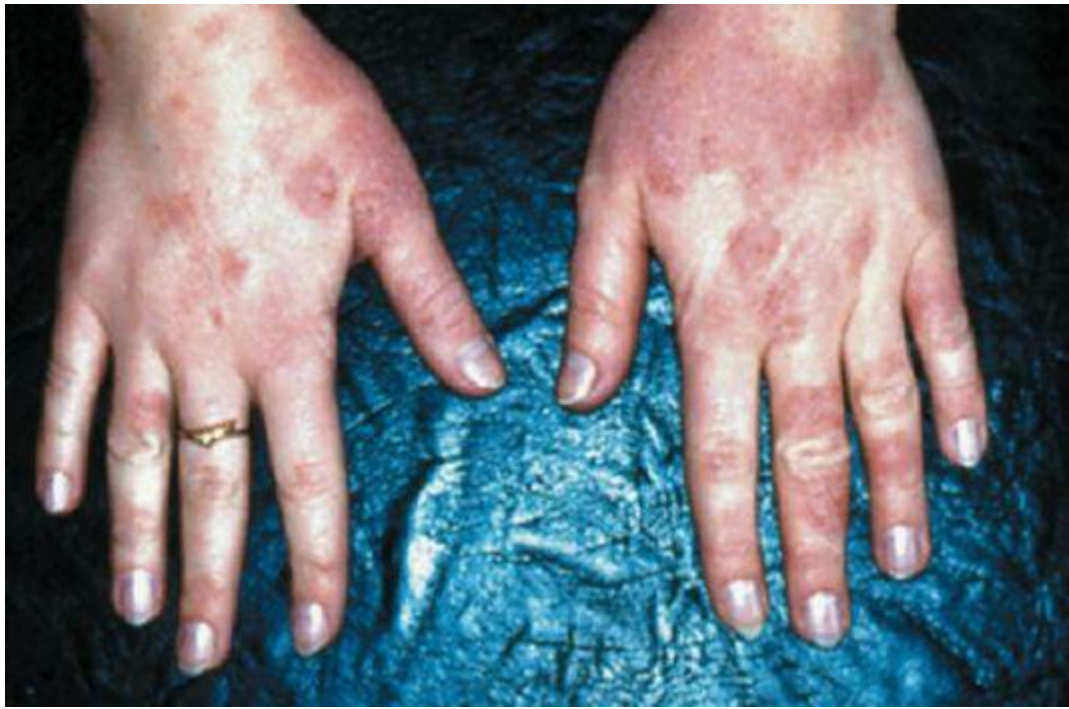

Рис. 61. Дисгидротическая экзема

Гистопатология. При остром течении экземы в эпидермисе обнаруживают паракератоз, очаговый спонгиоз и отек сосочкового слоя дермы с расширением сосудов и преимущественным лимфоцитарным инфильтратом вокруг них. Позднее в эпидермисе выявляются акантоз, паракератоз, спонгиоз, сочетающиеся с выраженными скоплениями лимфоцитов в межспонгиозных пространствах. В дерме выраженная инфильтрация сосочков, преимущественно лимфоцитами и гистиоцитами.

Диагностика. При экземе возникает острый воспалительный отек с высыпанием серопапул, микровезикул, образованием «серозных колодцев» и мокнутием. Истинная экзема имеет наибольшее сходство с атопическим дерматитом. Однако при атопическом дерматите преобладают стойкий белый дермографизм, высокий тонус пиломоторного рефлекса, инфильтрация кожи с лихенизацией. Не наблюдается спонтанного длительного мокнутия, а если мокнутие возникает, то лишь кратковременно, ограниченно, на местах расчесов. При атопическом дерматите возможно улучшение летом вплоть до клинического выздоровления, а у больных экземой нет четкой зависимости состояния от сезона. В диагностически трудных случаях исследуют биоптаты кожи.

Лечение. Общее и наружное лечение назначают индивидуально с учетом эндогенных и экзогенных факторов, лежащих в основе болезни. Необходимы коррекция нейроэндокринных нарушений, санация очагов хронической инфекции, ограничение контакта с водой. По возможности следует выявить продукты, провоцирующие аллергию. Если они не выявлены, то назначают гипоаллергенную диету с исключением шоколада, меда, орехов, цитрусовых, дыни, ананаса, морепродуктов, рыбы, копченостей, майонеза, хрена, уксуса, горчицы, яиц, молока, редиса, редьки, томатов, экстрактивных веществ, алкоголя.

Методы неспецифической патогенетической терапии разнообразны. Это прежде всего антигистаминные препараты в течение 3-5 нед (с чередованием курсов по 10 дней). При необходимости после 2-3-недельно-го интервала лечение антигистаминными препаратами

возобновляют: назначают лоратадин по 0,001 г 1 раз в день или фексофенадин по 180 мг 1 раз в день.

При выраженном зуде кожи, нарушении сна, невротических жалобах рекомендуют антигистаминные препараты с седативным компонентом:

хифенадин по 0,025 г 3 раза в день, или хлорпирамин по 0,025 г 3 раза в день, либо клемастин по 0,001 г 2-3 раза в день, либо мебгидролин по 0,1 г 3 раза в день.

Гипосенсибилизирующие средства: вводят 30% раствор натрия сульфата по 5-10 мл внутривенно медленно ежедневно или через день, на курс 10-15 инъекций, или 25% раствор магния сульфата по 5-10 мл внутримышечно, или 10% раствор кальция глюконата по 10 мл внутримышечно, всего 10-15 инъекций ежедневно или через день.

При сильном ночном зуде, который не удается купировать приемом лекарств внутрь, антигистаминные препараты вводят внутримышечно: 1% раствор дифенгидрамина или 2% раствор хлорпирамина либо 0,1% раствор клемастина по 1-2 мл на ночь ежедневно, всего 10-15 инъекций.

При нарушении сна, невротических расстройствах назначают транквилизаторы: оказепам по 0,01 г на ночь или нитразепам по 0,005 г на ночь до нормализации психоэмоционального состояния.

Ферментные препараты поджелудочной железы назначают курсами по 3-6 нед: препараты панкреатина (креон по 1 капсуле 3 раза в день во время еды с небольшим количеством воды или мезим-форте по 1 таблетке 3 раза в день перед едой); препараты, содержащие панкреатин, холевую кислоту, пепсин, аминокислоты (панзинорм форте по 1 драже 3 раза в день во время еды). При склонности к запорам применяют препараты, содержащие компоненты желчи (фестал или энзистал по 1 драже 3 раза в день во время еды). Больным с неустойчивым стулом назначают препараты, не содержащие желчи.

При выраженном отежном синдроме применяют мочегонные средства.

Иммуномодулирующие препараты применяют в соответствии с результатами иммунологического исследования крови при клинических признаках вторичного иммунодефицитного состояния: частых ОРВИ, вирусных и грибковых инфекциях, рецидивирующей пиодермии, очагах хронической инфекции, резистентных к адекватной терапии. Чаще применяют тактивин по 1 мл 0,01% раствора 1 раз в сутки внутримышечно ежедневно в течение 5-14 дней, или ликолипид по 10 мг 1 раз в сутки в течение 10 дней, или миелопид по 3,0 мг 1 раз в сутки в течение 10 дней. Тестирование препаратов *in vitro* с применением хемолуминесцентного метода позволяет индивидуально подбирать иммунотропные препараты.

В случае упорного, тяжелого течения экземы с тенденцией к переходу в эритродермию можно назначить преднизолон (или другой глюкокортикоид) в течение 2-3 нед, начиная с дозы 20-30 мг/сут и постепенно снижая дозу на 1-2 мг (1/4 таблетки). В целях детоксикации у больных экзематозной эритродермией используют гемосорбцию, плазмаферез, энтеросорбцию.

У детей обычно одновременно имеются дисбактериоз, ферментопатии желудочно-кишечного тракта, поэтому показаны бифидумбактерин, бификол, бактисубтил, лактобактерин, колибактерин. При обнаружении в толстой кишке стафилококка,

вульгарного протей, лактозонегативных кишечных палочек после курса антибактериальной терапии необходимо использовать колипротейный и стафилококковый бактериофаг.

Наружное лечение назначается в соответствии с характером воспалительного процесса. При остром воспалении используют фукоцин, 25% раствор нитрата серебра, ванночки с 0,01-0,1% раствором перманганата калия, аэрозоли с кортикостероидами, примочки или влажновы-сыхающие повязки с противовоспалительными, антибактериальными, вяжущими растворами в небольшой концентрации, чтобы не было раздражающего действия, по принципу «на мокрое - мокрое» и «раздраженного не раздражай». Для примочек часто применяют жидкость Бурова (1 столовая ложка на стакан воды), 0,25% раствор танина, 3% раствор натрия тетрабората, 0,25% раствор цинка сульфата. Хорошо уменьшают отечность и гиперемию, содействуют эпителизации примочки из чая, отвара подорожника, корня алтея, ромашки, мать-и-мачехи. При микробных процессах, импетиiginизации в первую очередь применяют противомикробные растворы - 2-5% раствор резорцина, 0,05-0,5% раствор этикридина лактата, 0,02% раствор фурацилина, 0,01-0,1% раствор калия перманганата. В перерыве между наложением примочек очаги тушируют 0,5-2% раствором нитрата серебра, фукоцином, 2% раствором бриллиантового зеленого и смазывают растительным или цинковым маслом. Примочки применяют до исчезновения мокнутия.

При микробных экземах целесообразно на короткий период применять повязки со стафилококковым бактериофагом. После снятия явлений острого воспаления, удаления чешуек и корок применяют пасты и мази. Пасты не наносят на участки мокнутия, волосистую часть головы и другие поверхности кожи с волосным покровом. Их также нецелесообразно назначать при сухой коже, выраженной инфильтрации и под компресс. При экземе наиболее часто используют пасты: 5% бор-но-нафталановую, 3% ихтиоловую, 5-10% нафталановую, 5-10% дег-тярно-нафталановую, 2-10% ихтиол-нафталановую с добавлением 2-5% анестезина. При подострой и особенно хронической экземе применяют мази. Мазь, размягчая чешуйки и корки, облегчает их удаление вместе с имеющимися в них микроорганизмами. У больных экземой с чрезмерной чувствительностью кожи ко многим лекарственным веществам используют индифферентные мази - цинковую, нафталановую. У больных без повышенной чувствительности применяют мази, содержащие серу, ихтиол (2-10%), деготь, АСД (5-10%), 2-10% борно-нафталановую, 1-3% индометациновую. При выраженной сухости в мази добавляют раствор ретинола в масле, подсолнечное, персиковое масло. Глюкокортикоидные препараты, применяемые в виде мазей, кремов, суспензий (0,5% преднизолоновая мазь, синаflan, синалар, деперзо-лон, элоком и др.), оказывают выраженное противовоспалительное, противозудное действие.

В последние годы для лечения экземы стали применять производные макролактама аскомицина - такролимус и разрешенный для применения в России пимекролимус. Оба близких по составу и механизмам действия препарата являются представителями новых иммунодепрессантов, оказывают мощное противовоспалительное действие. Пимекролимус специфично связывается с цитозольным рецептором макрофилином-12 Т-лимфоцитов и подавляет их активацию, ингибирует синтез провоспалительных цитокинов - интерлейкина-2 и 7-интерферона (Т<sub>H</sub>1-тип), а также интерлейкина-4 и интерлейкина-10 (Т<sub>H</sub>2-тип) в Т-клетках человека. Помимо предотвращения высвобождения провоспалительных цитокинов, пимекролимус существенно уменьшает выброс медиаторов воспаления из тучных клеток, что дает основание считать метод локальной терапии пимекролимусом альтернативой кортико-стероидам.

При микробной экземе или явлениях импетигнизации используют глюкокортикоидные мази с антибиотиками или дезинфицирующими веществами. Учитывая возможность абсорбции гормонов кожей, можно добавлять гормональные мази в разных соотношениях (1:1, 1:2, 1:3 и т.д.) в обычные мази и пасты, чем усиливается действие последних. Удобны в употреблении глюкокортикоидные средства в форме аэрозолей, содержащие также противомикробные вещества: оксиклозол (окситетрацилин, преднизолон), оксикорт, полькортолон. При хронических формах экземы в период стихания воспалительных явлений используют селективную фототерапию (субэритемные, а затем эритем-ные дозы ежедневно, на курс 15-20 сеансов). Рекомендуются также фонофорез мазей, оксигенотерапия. На участки выраженной лихенизации назначают аппликации озокерита, парафина, лечебных грязей по 10-20 процедур на курс. В ряде случаев эффективны и другие методы: рефлекторная (косвенная) физиотерапия, косвенная диатермия, игло-рефлексотерапия, лазеротерапия. Важную роль в лечении экземы у взрослых и детей играет рациональная гипосенсибилизирующая диета.

Прогноз благоприятный как для жизни, так и для реабилитации в процессе выздоровления, особенно при правильных профилактических мероприятиях. Рецидивы заболевания возможны при всех формах экземы. Прогноз значительно хуже, если экзема развивается у маленьких пастозных и астенизированных детей, у пожилых лиц и людей, организм которых ослаблен инфекцией или интоксикацией.

Профилактика. В профилактике экземы у детей существенное значение имеет рациональный режим жизни и питания их матерей во время беременности. Детям, страдающим экземой, опасно инфицирование вирусами (в первую очередь вирусом герпеса). В таких случаях не исключена герпетическая экзема Капоши с тяжелым течением и возможным летальным исходом. В предупреждении рецидивов экземы у взрослых и детей также имеют существенное значение систематическое диспансерное наблюдение и санаторно-курортное лечение в период ремиссии.

Соблюдение правил гигиены важно при всех формах экземы. Это способствует профилактике вторичной инфекции. Мелкие фолликулиты следует смазывать фукоцином или 1-2% водным или спиртовым раствором анилиновых красителей. Ванны и души при обширных поражениях кожи временно исключают. Однако ванны, например, с отваром ромашки, а в детской практике с отваром отрубей, дубовой коры и т.п., иногда оказывают целебное действие. Нельзя допускать перегревания.

При варикозном симптомокомплексе ношение резиновых чулок или бинтование голеней эластичными бинтами является профилактикой варикозной экземы. Следует лечить варикозное расширение вен (совместно с хирургом), язвы, трещины, свищи, раны.

Кормящие матери, болеющие экземой сосков, должны сцеживать молоко. При экземе кожи кистей не следует мочить руки слишком горячей или холодной водой, стирать вручную синтетическими порошками. Необходимо по возможности исключать контакт с предполагаемыми аллергенами в быту и на производстве.

В профилактике экземы у детей существенное значение имеют дегельминтизация и санация очагов хронической или острой фокальной инфекции у беременных, рациональное питание, так как аллергены, циркулирующие в крови женщин, проникая через плаценту, сенсибилизируют плод. В этих случаях после рождения ребенка экзогенные аллергены с молоком матери попадают на уже подготовленную почву. Беременным, особенно тем, у которых в роду отмечались аллергические заболевания, не следует употреблять большое количество молока, яиц, сладостей. Их пища должна быть богатой витаминами и включать

разнообразные овощные блюда, отварное мясо, молочнокислые продукты, фрукты. Употребление апельсинов, мандаринов, абрикосов, персиков, клубники, малины, земляники следует ограничить. Больным экземой не рекомендуют носить синтетическое, фланелевое или шерстяное белье. Больные экземой должны состоять на диспансерном учете.

#### 18.4. Токсидермии

Токсидермия, или токсико-аллергический дерматит - острое воспаление кожных покровов, а иногда и слизистых оболочек, развивающееся под действием раздражителя, поступившего через дыхательные пути, желудочно-кишечный тракт, при введении лекарственных средств в вену, под кожу, в мышцу, во влагалище. В большинстве случаев бывает лекарственная токсидермия. Это условный термин, введенный Ядассоном в 1905 г., так как в большинстве случаев эти дерматозы имеют не токсическую, а аллергическую природу.

Этиология. Причины токсидермий разнообразны, но чаще они развиваются как побочное действие лекарственных средств.

Пищевые токсидермии встречаются реже, по некоторым данным, они составляют 12% всех их видов. Иногда токсидермии, развившиеся после употребления пищевого продукта (например, мяса), на самом деле являются реакциями на антибиотики, которые давали животным. Оригинальным этиологическим фактором в некоторых случаях является сперма, что подтверждается положительными результатами кожных проб.

Чаще других причиной аллергических реакций становятся антибиотики, затем производные пиразолона (анальгин, амидопирин, бутадион), сульфаниламидные препараты, барбитураты, реже - витамины В<sub>1</sub>, В<sub>6</sub>, В<sub>12</sub>, фолиевая кислота. Возможно развитие сенсибилизации практически к любому лекарственному веществу, включая кортикостероиды и антигистаминные препараты, причем способность индуцировать иммунный ответ возрастает по мере увеличения молекулярной массы вещества.

Патогенез. В большинстве случаев химические вещества, служащие причиной токсидермий, являются неполными антигенами (гаптенами), способными вызвать аллергическую реакцию только после образования конъюгата с белком организма. Легко связываются с белками химические вещества, в структуре которых имеется бензольное кольцо, атом хлора или фтора, аминогруппа или свободный радикал.

Таким образом, для развития лекарственной токсидермии необходимы по крайней мере 3 этапа:

- превращение препарата в форму, способную реагировать с белками;
- конъюгация гаптена с белком, в результате чего образуется полноценный антиген;
- иммунная реакция организма на этот комплекс, ставший чужеродным.

Патогенетические механизмы, лежащие в основе различных по клинической картине аллергических реакций, можно свести к 4 основным типам.

Тип I. Аллергическая реакция немедленного типа, опосредуемая через IgE, при которой повторное попадание в организм аллергена (конъюгат лекарственного вещества или его

метаболита с белком) активирует фиксированные на клетках антитела, что ведет к высвобождению биологически активных веществ. Клинически проявляется крапивницей, отеком Квинке, анафилактическим шоком или бронхоспазмом.

Тип II. Комплемент-опосредованная цитотоксичность или антитело-зависимая клеточная цитотоксичность. Организм перестает воспринимать собственный белок, образующий комплекс с лекарством или его метаболитом, из-за чего к нему как к чужеродному белку образуются антитела, активирующие лизис клеток или их фагоцитоз. Клинически обычно проявляется гемолитической анемией или тромбоцитопенией.

Тип III. Иммунные комплексы антиген-антитело активируют комплемент и миграцию нейтрофилов. Циркулирующие комплексы, оседая на стенках кровеносных сосудов малого диаметра, их повреждают, что ведет к высвобождению различных активных веществ, в том числе лизосо-мальных ферментов. Клинически проявляется сывороточной болезнью, васкулитом, гломерулонефритом, крапивницей, тромбоцитопенией, агранулоцитозом.

Тип IV. Реакция замедленного типа, реализуемая клеточными иммунными механизмами с участием CD4+ и CD8+. Сенсibilизированные Т-клетки продуцируют различные цитокины, запуская воспалительную реакцию. Проявляется лекарственными кореподобными сыпями, контактным дерматитом.

Реакции на лекарственные вещества не всегда легко классифицировать, так как в их патогенезе могут одновременно участвовать разные типы гиперчувствительности.

Аллергическая реакция может быть:

- немедленной, через IgE (через несколько секунд), в виде крапивницы, шока, бронхоспазма, сосудистого отека;
- ускоренной через IgE (от 2 до 48 ч) в виде крапивницы;
- замедленной (в виде контактного дерматита через 14-21 день);
- типа сывороточной болезни (иммунные комплексы) (через 8-10 дней после введения аллергена).

Время появления реакции на фармакологическое средство составляет от 1 до 21 дня и зависит от предшествующих контактов с этим препаратом (или с препаратами со сходной химической структурой при перекрестной аллергии). Ранняя реакция возникает через 1-3 сут от начала лечения, поздняя - чаще на 9-е сутки у несенсибилизированных пациентов. Реакция на пенициллин иногда наблюдается через 2 нед и более после прекращения его введения.

Клинические проявления лекарственной аллергии очень разнообразны и представлены почти всеми мноморфными морфологическими элементами: пятнистыми, папулезными, уртикарными, везикулезными, буллезными, пустулезными, узловатыми. Реже наблюдаются полиморфные пятнисто-папулезные, пятнисто-везикулезные, везикуло-буллезные и другие сочетанные высыпания.

*Пятнистая токсидермия* в виде эритематозных, пигментных или геморрагических (пурпурозных) элементов встречается чаще других и обычно локализуется на туловище, лице, конечностях (рис. 62). В крупных кожных складках (паховых, подмышечных, под

молочными железами) сыпь сливается. Элементы ярко-красные, более или менее многочисленные, точечные или более крупные, изолированные или сливающиеся в крупные очаги вплоть до эритродермии. Поверхность гладкая или шелушащаяся. Иногда центр растущего пятна становится бледнее периферии, тогда элементы приобретают вид колец. Часто отмечается зуд различной интенсивности. Одновременно можно наблюдать инъекцию склер, слезотечение, нарушения желудочно-кишечного тракта и даже умеренную лихорадку. Высыпания появляются через различное время после приема лекарства, иногда очень короткое, если к данному фармакологическому средству ранее развилась гиперчувствительность. Элементы высыпают сразу или постепенно, толчками, достигая максимального развития в течение 2-3 дней, и через несколько дней исчезают, не оставляя следов. При поражении ладоней и подошв наступает полное отторжение рогового слоя. Пятнистые эритематозные и геморрагические элементы, сходные с таковыми при скарлатине, встречаются реже. Процесс длится достаточно долго и заканчивается пластинчатым шелушением. Наиболее частой причиной этого вида лекарственных сыпей являются ампициллин, амоксициллин, пенициллин, цефалоспорины.

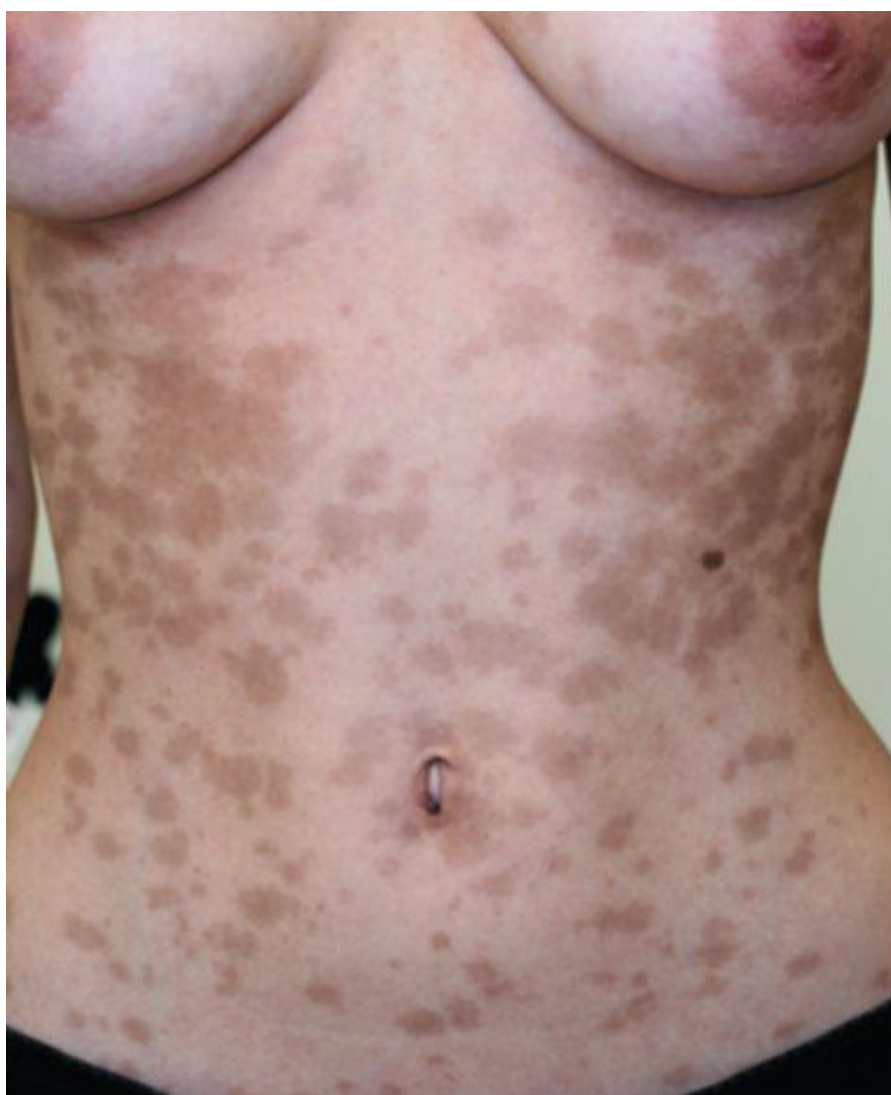

Рис. 62. Пятнистая токсидермия

*Пигментная токсидермия* начинается с появления слабо выраженных эритематозных пятен преимущественно на коже лица, шеи, разгибательных поверхностях верхних конечностей. Затем на фоне эритемы появляются отрубевидное шелушение, сетчатая



пигментация и фолликулярный кератоз. Пятна приобретают более насыщенный цвет, клинически напоминая картину меланоза Риля. Такие высыпания возникали после применения пенициллина, сульфаниламидов, аспирина, антипирина, левамизола, метотрексата, противозачаточных средств.

*Фиксированная эритема* проявляется одним или несколькими крупными ярко-красными пятнами, достигающими в диаметре 10 см (рис. 63). В процессе инволюции цвет становится синюшно-багровым, возможно формирование бляшки и пузыря, а после стихания воспалительных явлений остается гиперпигментация, коричневое пятно с аспидным или фиолетовым оттенком. В таком виде пятно или пятна сохраняются долго, постепенно бледнея, но после приема лекарства, вызвавшего аллергическую реакцию, элементы рецидивируют на прежнем месте. Типичная локализация - половые органы (рис. 64), слизистая оболочка рта. Причиной развития фиксированной эритемы являлись сульфаниламиды, тетрациклин, метронидазол, барбитураты, антигистаминные препараты, анальгин, амидопирин, хинин, йод.

*Эритема 9-го дня* получила название из-за сроков своего появления после приема медикаментов, хотя на самом деле эти сроки составляют от 2 (если больной принимал этот препарат ранее) до 20 дней. Появляются крупные эритематозные пятна, возникают общие явления в виде недомогания, повышения температуры, суставных и головных болей.

*Токсикодермия по типу аллергического васкулита*, в виде геморрагических пурпурозных пятен (рис. 65). Их появлению способствует повышенная проницаемость сосудов, механизмы которой связаны с циркулирующими иммунными комплексами. Высыпания появляются одновременно или в течение нескольких дней на неизменной или отечной коже, чаще симметрично на нижних конечностях, но не исключаются и другие участки кожного покрова.

Известны случаи возникновения пурпуры после приема антипирина, салицилатов, белладонны, хинина, эрготамина. Кроме того, причиной пурпурозных высыпаний способны стать интоксикация, переутомление, инфекционные болезни, кахексия, болезни желудочно-кишечного тракта, ревматизм, введение антитоксических сывороток, укусы ядовитых змей и др.

Более редкими являются папулезная, пустулезная, везикулезная, буллезная и узловатая токсидермии.

*Крапивница и отек Квинке* относятся к аллергическим реакциям немедленного типа. Крапивница проявляется быстро возникающими и быстро исчезающими волдырями, отек Квинке - отеком кожи, подкожной клетчатки, значительным увеличением губ, языка. Больные ощущают зуд или жжение ладоней и подошв, онемение языка, давящую боль за грудиной, сердцебиение, слабость. При угрозе развития анафилактического шока - бронхоспазм, тошнота, рвота, понос, артралгии.

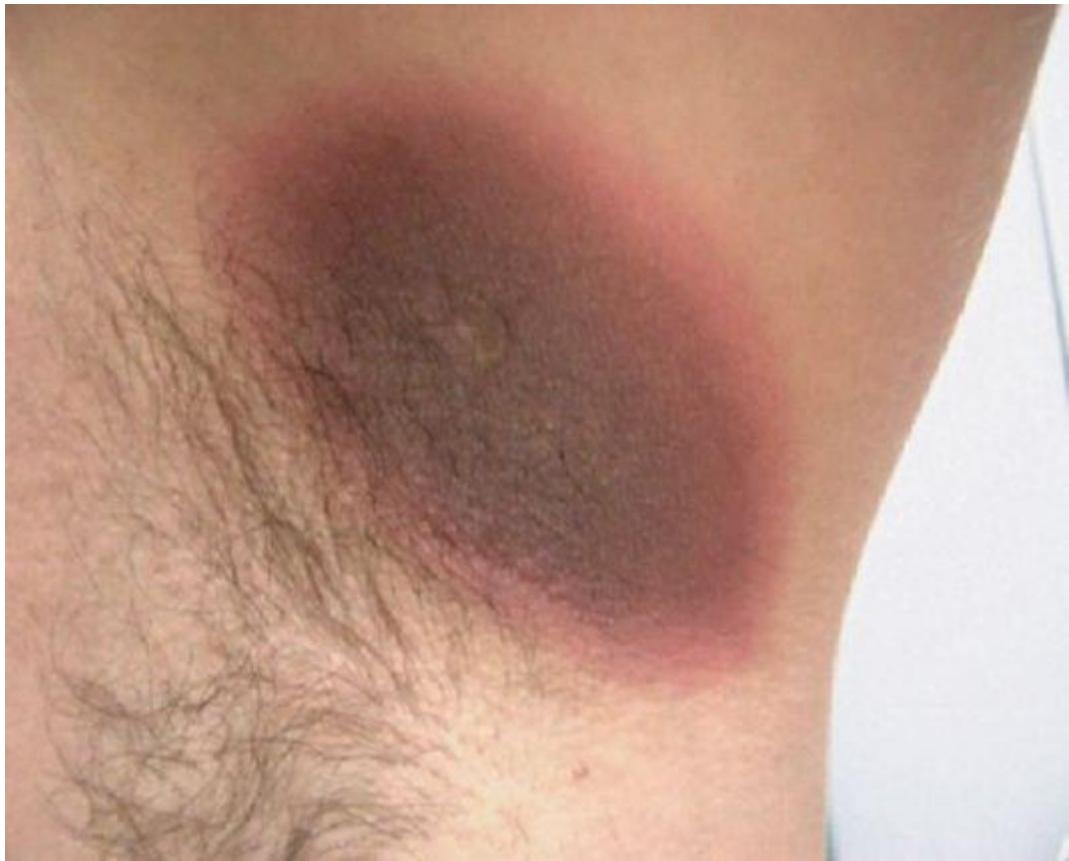

Рис. 63. Фиксированная эритема

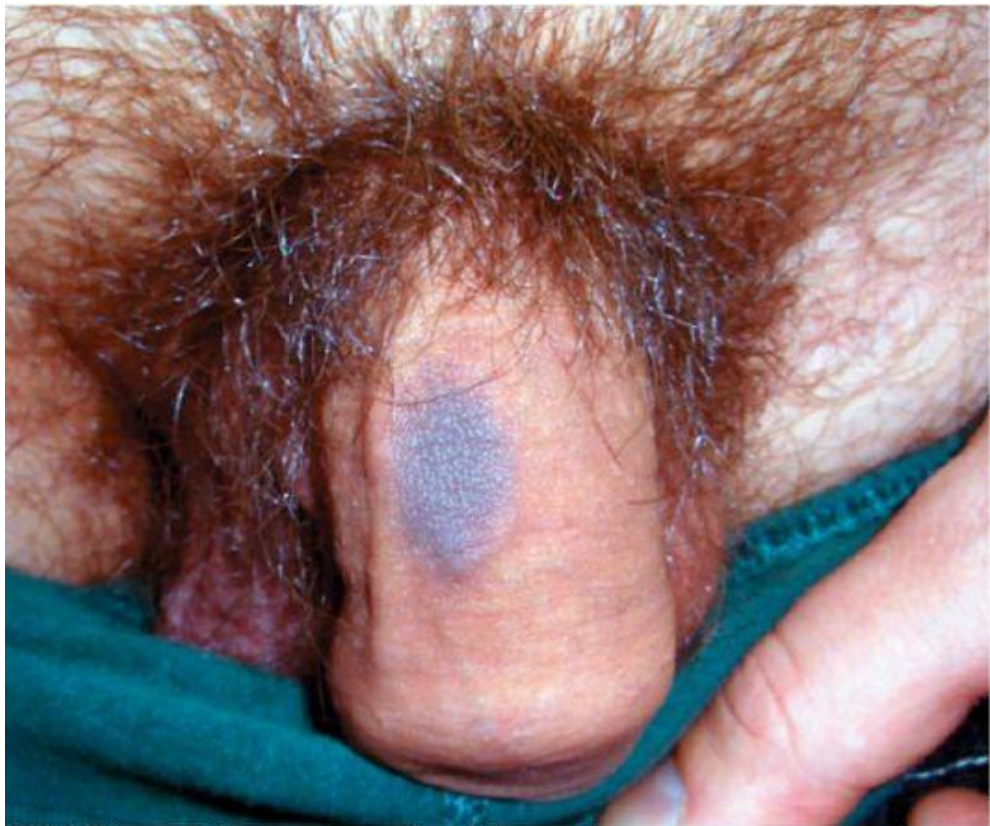

Рис. 64. Нередкая локализация фиксированной эритемы на половом члене

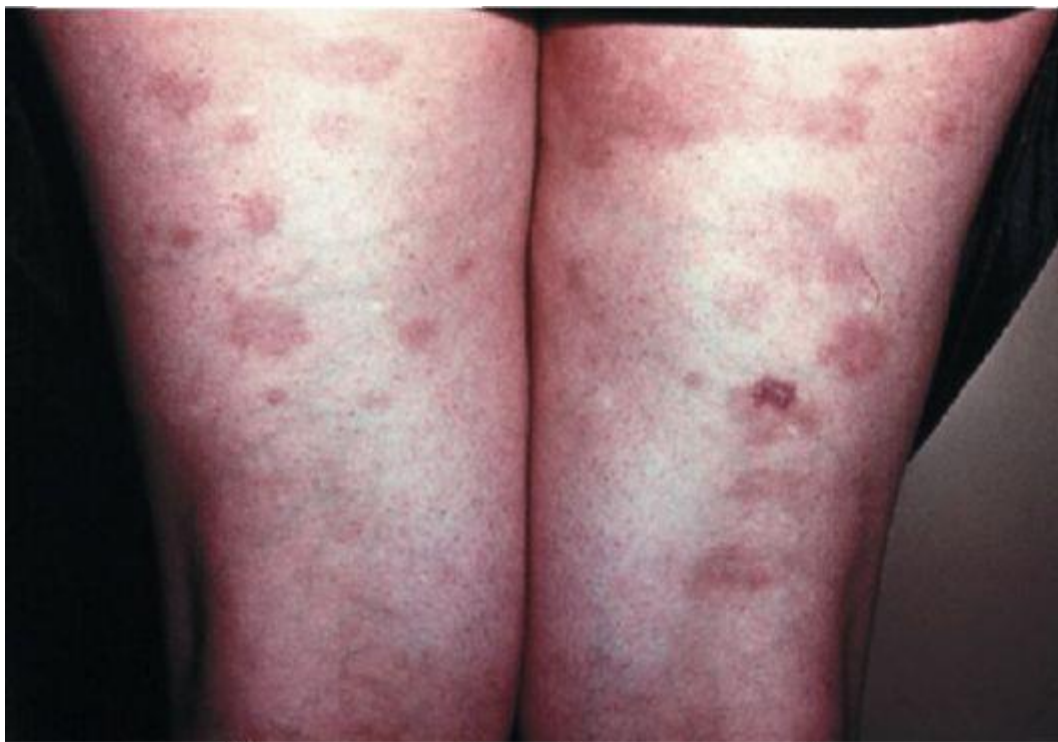

Рис. 65. Токсидермия по типу васкулита

Механизм аллергических реакций обычно опосредуется IgE, но возможна активация комплемента иммунными комплексами и дегрануляция тучных клеток фрагментами комплемента C3a и C5a. С участием IgE обычно протекают реакции, запускаемые антибиотиками, особенно пенициллинового ряда; с участием комплемента - при введении иммуноглобулинов, а также пенициллина. Если механизм реализуется через IgE, то крапивница у ранее сенсibilизированного больного проявляется в течение нескольких минут после введения препарата. При реализации через иммунокомплексные аллергические реакции возникают через 12-36 ч у сенсibilизированных больных. Сенсibilизация обычно развивается в сроки от 7 до 21 дня, так что крапивница может наблюдаться как во время лечения, так и после отмены препарата, ответственного за развитие гиперчувствительности.

Препараты, вызывающие крапивницу, отек Квинке и анафилактический шок, относятся к разным группам. Это антибиотики (пенициллин, бензилпенициллин, феноксиметилпенициллин, ампициллин, амоксициллин, цефалоспорины), цитостатики (фторурацил, блеомицин, даунорубин), иммуномодуляторы (левамизол), вакцины (иммуноглобулин, лошадиная сыворотка), антиаритмические средства (амиодарон).

*Токсический эпидермальный некролиз (синдром Лайелла)* - тяжелейшая разновидность токсидермии, в патогенезе которой важную роль играют аутоиммунные механизмы. Причиной чаще являются сульфаниламидные препараты, особенно пролонгированного действия, реже антибиотики (пенициллин, стрептомицин, тетрациклин, олеандомицин) и производные пиразолона (амидопирин, бутадиион, антипирин, анальгин). Единичные случаи развития эпидермального некролиза описаны после инъекций гамма-глобулина и противостолбнячной сыворотки, а также при использовании недоброкачественных продуктов питания.

Заболевание начинается внезапно, через несколько часов или дней после приема лекарственного средства. На коже появляются эритема-тозные или уртикарные элементы, затем почти одновременно на них возникают крупные пузыри, при надавливании на которые их площадь увеличивается вплоть до 10-15 см в диаметре. Буллезные элементы могут локализоваться и на слизистых оболочках рта, носа, конъюнктиве, половых органов, напоминая синдром Стивенса-Джонсона. Общее состояние на этой начальной фазе болезни остается относительно удовлетворительным, но отмечаются общая слабость, артралгии, диарея. В течение 2-5 дней тяжесть клинических проявлений нарастает, температура повышается до 38-39 °С, больные в прострации, почти в коматозном состоянии. На коже появляются новые элементы в виде болезненных гиперемических или более темных, почти коричневых пятен размером от точечных геморрагических элементов до крупных бляшек. Основным симптомом эпидермального некролиза - массивное отслоение эпидермиса. Симптом Никольского положительный. На больших пространствах кожного покрова отслоившийся эпидермис сначала держится в виде сморщенной пленки, затем легко смещается, оставляя болезненные кровоточащие эрозии. Эпидермис отслаивается не одновременно на всей поверхности кожного покрова, а отдельными участками. При нарастании тяжести клинической картины летальный исход наступает в течение 3-5 дней после начала заболевания, хотя описаны случаи выздоровления.

Диагностика лекарственной аллергии далеко не всегда проста, в связи с чем тщательно собранный анамнез приобретает особое значение. Следует выяснить, отмечал ли пациент сходные симптомы ранее, после приема каких-либо лекарств? Какие профессиональные факторы могли стать причиной такой реакции? С чем сам больной связывает свое заболевание? Многие больные не считают медикаментами средства, которые они давно принимают (капли в нос или в глаза, контрацептивы). В перечень лекарств больные обычно не включают препараты, прием которых закончился 1-2 нед тому назад. Следует иметь в виду возможность перекрестной аллергической реакции: некоторые диуретики (фуросемид, тиазид) - с сульфаниламидами; пенициллин - с полусинтетическими антибиотиками, отличающимися от исходного препарата боковыми цепями.

Аллергические тесты имеют ограниченную достоверность: истинным аллергеном часто является неизвестный метаболит, а не нативный препарат. Тест может указать на аллергию, если его принцип адекватен иммунному механизму. Например, внутрикожный тест непригоден для обнаружения цитотоксических антител. Непосредственно после аллергической реакции тест может быть отрицательным (истощение антител), а затем титр нарастает. Тесты могут быть как ложноотрицательными, так и ложноположительными: например, после курса лечения пенициллином часто выявляют гемагглютинирующие антитела без признаков гемолитического процесса. Провокационные пробы с лекарственными средствами связаны с опасностью тяжелых аллергических реакций, так как летальные реакции возможны от самых незначительных доз подозреваемого препарата. Подъязычные, внутрикожные, внутримышечные тесты с постепенным повышением дозы лекарства может проводить врач-аллерголог только в условиях стационара. Кожные тесты служат исключительно для обнаружения аллергии замедленного типа. Их достоверность низка из-за того, что причиной развившейся гиперчувствительности нередко бывает не сам препарат, а его метаболиты.

Лабораторные тесты: реакция дегрануляции базофилов, гемагглютинация (агглютинация сывороткой больного эритроцитов, нагруженных аллергеном), обнаружение преципитинов, иммуноглобулины IgE, IgG, IgM, торможение миграции лейкоцитов, реакция бласттрансформации лимфоцитов и др. могут быть как ложноположительными, так и ложноотрицательными. Лабораторная диагностика осложняется еще и тем, что антиген-

специфические IgE можно определять только к нескольким видам медикаментов: антибиотикам, инсулину и некоторым другим высокомолекулярным соединениям. Отсутствие специфических IgE к препарату не исключает аллергической реакции на его введение.

Подтверждением диагноза лекарственной токсидермии служит ее ослабление или исчезновение после прекращения приема подозреваемого лекарства. Этот признак также имеет относительную ценность, так как кожные высыпания могут долго сохраняться и после отмены препарата.

Дифференциальная диагностика из-за полиморфизма лекарственных сыпей проводится со многими дерматозами и рядом инфекционных заболеваний - с корью, скарлатиной, краснухой, ветряной оспой.

Розеолоподобная токсидермия отличается от розеолезных сифилидов зудом и шелушением, от розового лишая Жибера - отсутствием «материнского пятна», овальных пятнистых высыпаний в виде медальонов, обильными высыпаниями на лице и конечностях, связью с приемом лекарственного средства, от болезни кошачьих царапин (фелиноза) - отсутствием характерного для него регионарного лимфаденита, от пятнистого псориаза - отсутствием симптомов стеаринового пятна, терминальной пленки и кровавой росы.

Папулезную токсидермию дифференцируют с красным плоским лишаем, псориазом, псориазиформным сифилидом.

Дисгидротическая (везикулезная) токсидермия, особенно на кистях, клинически не отличается от эпидермофитидов при эпидермофитии стоп, от аллергического дерматита или экземы. Лишь исключение этих заболеваний и установление связи с предшествующим приемом лекарственных препаратов поможет установить правильный диагноз.

Буллезная токсидермия может быть похожа на многоформную экссу-дативную эритему. Однако преимущественная локализация на кистях и стопах, отсутствие указаний на предшествующий прием лекарств, возникновение высыпаний на фоне простудного заболевания, сезонность рецидивов свидетельствуют в пользу многоформной экссу-дативной эритемы.

Лечение следует начинать с отмены лекарств - возможной причины патологического процесса. Больному назначают щадящую диету, обильное питье, энтеросорбенты (энтеросорбент СКН по 10 г 3 раза в сутки или карболонг по 5-10 г 3 раза в сутки в промежутках между приемами пищи или лечебных средств; полифепан в виде гранул или пасты по 1 столовой ложке 3-4 раза в день). При нормальном артериальном давлении можно назначить средства, повышающие диурез, если есть уверенность, что гидрохлортиазид или фуросемид не были причиной аллергической реакции или не вызовут перекрестную аллергию. Внутрь дают антигис-таминные препараты, внутримышечно вводят 10% раствор глюконата кальция по 10 мл ежедневно или чередуя с 30% раствором тиосульфата натрия по 10 мл внутривенно. Полезны внутривенные введения реопо-лиглюкина. При общих явлениях (повышение температуры тела, артрал-гии, затруднения дыхания) назначают кортикостероиды внутрь или парентерально. Дозы зависят от тяжести клинических проявлений, но не менее 30-35 мг/сут в пересчете на преднизолон.

При первых признаках анафилактического шока подкожно или внутримышечно вводят 0,3-0,5 мл 0,1% раствора адреналина (шприц с адреналином иметь наготове!). В тяжелых случаях вводят адреналин внутривенно медленно в изотоническом растворе глюкозы или

хлорида натрия. Эуфиллин применяют внутривенно в дозе 5-10 мл 2,4% раствора (0,24-0,48 г) в 10-20 мл 20-40% раствора глюкозы в течение 4-6 мин или в 500 мл 5% раствора глюкозы капельно в течение 2 ч.

При подозрении на возможность аллергической реакции избегать парентерального введения лекарств, особенно внутривенного.

Лечение токсического эпидермолиза (синдрома Лайелла) направлено на поддержание водно-электролитного и белкового баланса в условиях реанимационного отделения. Внутривенно вводят до 2 л жидкости в сутки: реополиглюкин, плазму, альбумин, изотонический раствор хлорида натрия, 100-200 мл 1% раствора хлорида кальция, анаболические стероиды. Дозы глюкокортикоидов достигают 1000 мг/сут по преднизолону, вводят гепарин подкожно по 100-200 ЕД/кг ежедневно.

Больной должен находиться под согревающим каркасом, 2-3 раза в сутки ему нужно менять нательное и постельное белье на стерильное, обрабатывать слизистые оболочки (фурацилин, перманганат калия, цинковые капли), смазывать эрозии водными растворами анилиновых красителей.

Прогноз зависит от своевременной госпитализации и адекватности лечения.

### **18.5. Многоформная экссудативная эритема**

Многоформная экссудативная эритема (*erythema exudativum multiforme*) развивается остро с полиморфными высыпаниями на коже и слизистых оболочках. Заболевание имеет циклическое течение и склонность к рецидивам, преимущественно весной и осенью.

Помимо классической формы заболевания, термином «многоформная экссудативная эритема» обозначают и клинически сходные с ним высыпания, развивающиеся в качестве симптома непереносимости того или иного лекарственного средства, а также сыпи, возникающие по типу аллергидов при некоторых инфекционных болезнях. В связи с этим различают инфекционно-аллергическую (идиопатическую) и токсико-аллергическую (симптоматическую) формы многоформной экссудативной эритемы. Выделяют легкую форму с исключительным поражением кожи и тяжелую форму с поражением слизистой оболочки, тяжелыми общими симптомами и возможным переходом в синдром Лайелла.

Многоформная экссудативная эритема встречается в основном у лиц молодого и среднего возраста обоего пола.

Этиология и патогенез инфекционно-аллергической формы окончательно не установлены. В патогенезе этого заболевания определенное значение имеют фокальная инфекция, которая выявляется примерно у 70% больных (хронический тонзиллит, гайморит, пульпит, хронический аппендицит и др.), вирусы герпеса, прием лекарственных средств. Во время рецидивов у больных наблюдаются подавление факторов естественной резистентности организма, снижение Т-клеточного иммунитета, значительное уменьшение числа розеткообразующих нейтрофилов и увеличение циркулирующих в периферической крови В-лимфоцитов. Это свидетельствует о том, что у больных с инфекционно-аллергической формой экссудативной эритемы имеется циклический, обратимый, преимущественно весенне-осенний нейтрофильный и Т-клеточный иммунодефицит.

Пусковыми факторами при токсико-аллергической форме чаще являются лекарственные средства: сульфаниламиды, амидопирин, барбитураты, тетрациклин и др. Не исключена роль алиментарного фактора и аутоиммунных процессов.

Клиническая картина. Инфекционно-аллергическая экссудативная эритема обычно начинается остро: возникают головная боль, недомогание, часто боли в горле, мышцах, суставах. Через 1-2 дня появляются высыпания на коже конечностей, особенно кистей и стоп, слизистой оболочке рта, красной кайме губ и гениталиях. Высыпания могут появиться только на коже или только во рту. Слизистая оболочка рта поражается примерно у трети больных; изолированное поражение рта наблюдается приблизительно у 5% больных. Через 2-5 дней после появления высыпаний общие явления проходят, лихорадка и недомогание иногда держатся 2-3 нед.

Отечные, резко ограниченные пятна или плоские папулы розово-красного цвета быстро увеличиваются до 2-3 см. Центральная часть высыпаний слегка западает и приобретает синюшный оттенок, а периферическая часть сохраняет розово-красный цвет. В центральной части элементов могут возникнуть пузыри, наполненные серозным, реже геморрагическим содержимым (рис. 66). Пузыри могут появиться и на неизменной коже. Субъективно отмечаются жжение, редко зуд.

Клиническая картина экссудативной эритемы на слизистой оболочке рта более монотонна, чем на коже, но и значительно тяжелее. Высыпания чаще локализуются на губах, в преддверии рта, на щеках и нёбе. Внезапно появляется разлитая или ограниченная отечная эритема. Спустя 1-2 дня на этом фоне образуются пузыри, которые существуют 2-3 дня, затем вскрываются и на их месте образуются очень болезненные эрозии, которые могут сливаться в сплошные эрозивные участки, иногда захватывающие всю слизистую оболочку рта и губы (рис. 67). Эрозии могут покрываться желтовато-серым налетом, при снятии которого легко возникает кровотечение. Симптом Никольского отрицательный. У одних больных возникает обширное поражение слизистой оболочки рта, а у других приступ экссудативной эритемы сопровождается лишь единичными ограниченными малобезболезненными эритематозными или эритематозно-буллезными высыпаниями. На губах на поверхности эрозий образуются разной толщины кровянистые корки, которые значительно затрудняют открывание рта. В случае присоединения вторичной инфекции корки приобретают грязно-серый цвет.

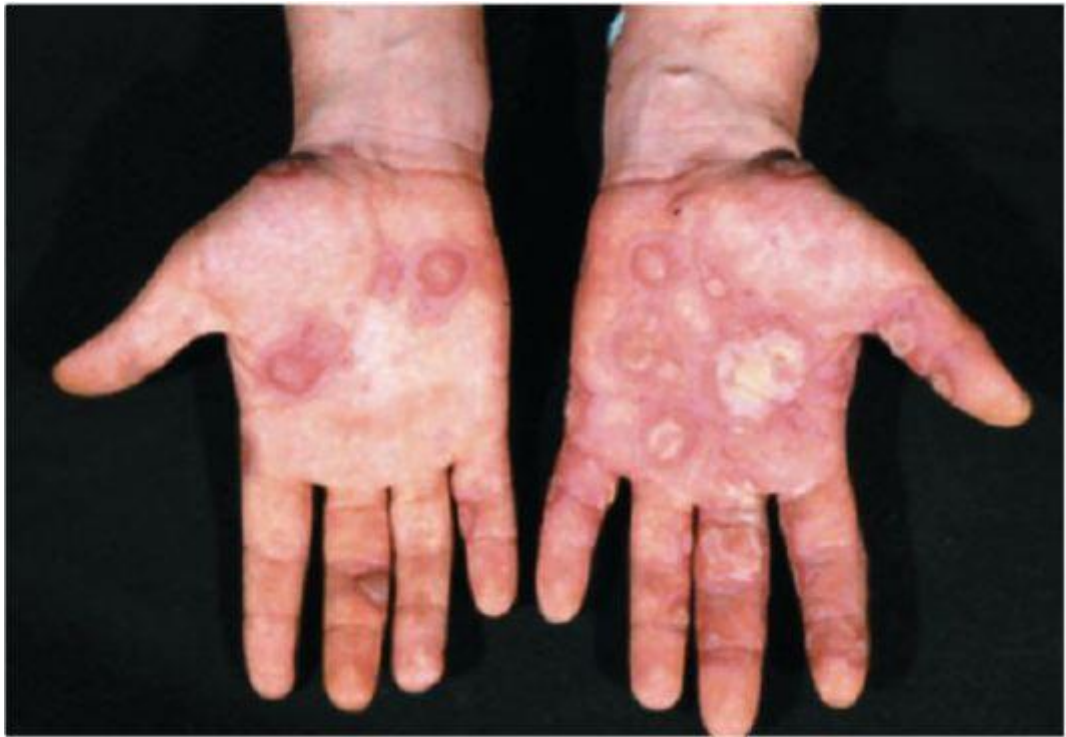

Рис. 66. Многоформная эксудативная эритема

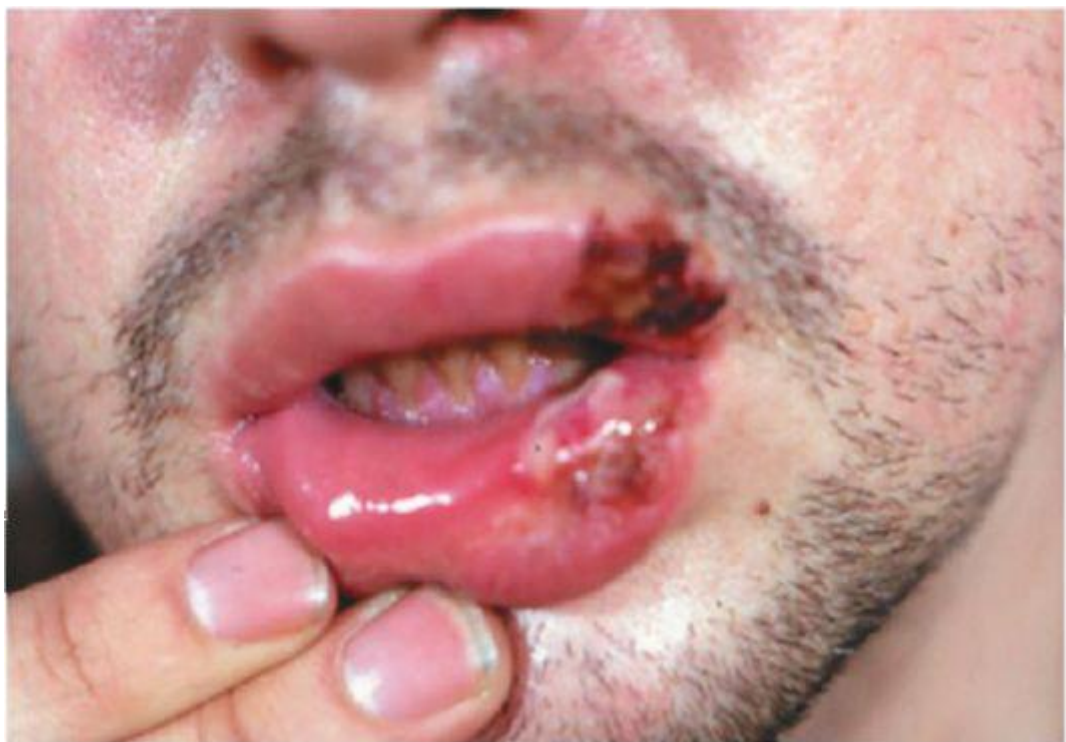

Рис. 67. Высыпания на слизистых при многоформной эксудативной эритеме

При распространенном поражении рта вследствие резкой болезненности, обильного отделяемого с поверхности эрозий, слюнотечения, невозможности открыть рот бывает затруднена речь, становится невозможным прием даже жидкой пищи, что истощает и ослабляет больного. Плохое гигиеническое состояние рта, кариозные зубы, пародонтит отягощают процесс. Через 10-15 дней высыпания на коже начинают разрешаться и на 15-



25-й день исчезают. На слизистой оболочке полости рта разрешение высыпаний происходит в течение 4-6 нед.

Экссудативная эритема рецидивирует чаще весной и осенью. В редких случаях высыпания рецидивируют почти непрерывно в течение нескольких месяцев и даже лет.

Высыпания могут быть распространенными или фиксированными. При распространенных высыпаниях на коже почти у всех больных поражается слизистая оболочка рта. Если процесс фиксирован, то при рецидивах болезни высыпания обязательно возникают в местах, где они уже появлялись при предыдущем приступе болезни, но одновременно могут появиться и на других участках. Слизистая оболочка рта - наиболее частая локализация фиксированной токсико-аллергической формы экс-судативной эритемы, причиной которой обычно является повышенная чувствительность к лекарственным средствам. Пузыри нередко возникают на внешне не измененном фоне, эрозии на их месте заживают медленно. Иногда воспалительные явления присоединяются лишь после вскрытия пузырей. Поражение полости рта при фиксированной форме чаще всего сочетается с высыпаниями на гениталиях и вокруг ануса.

Токсико-аллергической форме экссудативной эритемы не свойственна сезонность рецидивов. Иногда лихорадка может сопровождать появление высыпаний при распространенной форме заболевания.

Возникновение и частота рецидивов токсико-аллергической экссу-дативной эритемы зависят от контакта больного с этиологическим фактором. Причинно значимый фактор и состояние иммунной системы организма определяют длительность и тяжесть рецидивов.

Диагностика. Высыпания при многоформной экссудативной эритеме в виде кокардообразных элементов, в центре которых образуются пузыри и везикулы, а по их разрешению остается периферический валик («симптом мишени»), не представляют трудностей для диагностики. При изолированном поражении слизистой оболочки рта диагностика экссудативной эритемы затруднена из-за сходства с рядом заболеваний.

В отличие от пузырчатки при экссудативной эритеме отмечается быстрое начало с быстрой динамикой высыпаний, некоторое время сохраняются пузыри на воспаленном фоне, симптом Никольского отрицательный, в мазках-отпечатках нет акантолитических клеток. Острое начало, большая выраженность воспалительных явлений, цикличность течения помогают дифференцировать эритему с доброкачественной неакантолитической пузырчаткой слизистой оболочки рта.

Ограниченные формы экссудативной эритемы могут быть сходны с сифилитическими папулами, но в основании последних всегда имеется инфильтрация; гиперемия вокруг папул, в том числе эрозированных, имеет вид резко отграниченного от здоровой слизистой оболочки узкого ободка. В материале, взятом при соскобе с поверхности сифилитических папул, легко обнаруживаются бледные трепонемы; РПГА, РИТ и РИФ при вторичном сифилисе положительные.

Синдром Стивенса-Джонсона представляет собой тяжелейший вариант экссудативной эритемы со значительным нарушением общего состояния. Процесс начинается с высокой лихорадки, которая долго сохраняется и после появления сыпи. Наряду с типичными для экссу-дативной эритемы высыпаниями на коже и слизистых оболочках на фоне тяжелого общего состояния на губах, языке, мягком и твердом нёбе, задней стенке зева, дужках, иногда в гортани, на коже появляются пузыри. Образующиеся после их вскрытия эрозии

сливаются в сплошное или почти сплошное кровоточащее поражение. Часть эрозий покрывается серовато-белым налетом. Вследствие тяжелого поражения рта и губ больные не могут разговаривать, принимать пищу, даже жидкую. Процесс отягощается выраженным поражением глаз. Развиваются конъюнктивит и кератит. В редких случаях смерть больных с синдромом Стивенса-Джонсона наступает при явлениях менингоэнцефалита и миокардита.

Синдром Стивенса-Джонсона имеет некоторое сходство с синдромом Лайелла, который возникает как наиболее тяжелый вариант лекарственной болезни. Этот синдром в отличие от синдрома Стивенса-Джонсона сопровождается обширным отслоением эпидермиса; высыпания напоминают ожог II степени. Они чаще возникают сначала на лице, груди, спине, пораженная поверхность кожи может составить 80-90%.

Диагностика. Установлению диагноза помогают полиморфизм элементов; центральное западение папул и бляшек, которые по периферии имеют фиолетово-синюшный цвет, общие продромальные явления и сезонность дерматоза. Ряд медикаментов, например сульфаниламидные препараты, могут спровоцировать экссудативную эритему или приводить к развитию сходной с ней клинической картины токсико-аллергического дерматита (токсидермия). Локализация дерматоза на слизистых оболочках требует дифференциальной диагностики с сифилитическими папулами, вульгарной пузырчаткой.

Лечение. Каждый больной экссудативной эритемой должен быть обследован для выявления и санации очагов фокальной инфекции. Важно установить причину заболевания и попытаться ее ликвидировать. Препараты, способные вызвать эритему, отменяют или заменяют другими. В легких случаях заболевания бывает достаточно наружного лечения кортикостероидными мазями. В тяжелых случаях назначают кортикостероидные гормоны в дозах 20-60 мг/сут со снижением дозы в течение 2-3 нед. При сопутствующей герпетической инфекции назначают ацикловир по 600 мг/сут в 3 приема: при вторичной бактериальной инфекции - антибиотики широкого спектра. При синдроме Стивенса-Джонсона обязательно назначение больших доз кортикостероидов (60-80 мг преднизолона), детоксицирующих (натрия гипосульфит, полиглюкин) и десенсибилизирующих средств.

Пузыри и эрозии на коже смазывают фукорцином и 5% дерматоловой мазью, при высыпаниях на слизистой оболочке рта назначают легкие дезинфицирующие полоскания (раствор перманганата калия 1:8000, 2% раствор борной кислоты, настойка ромашки и пр.). Для обезболивания слизистой оболочки рта перед едой рекомендуются ротовые ванночки из 0,25% раствора новокаина. Корки на красной кайме губ снимают мазями с бактерицидными средствами (тетрациклиновая, эритромициновая). После удаления корок рекомендуется применение кортикостероидных мазей, также содержащих бактерицидные вещества (гиоксизон, лорин-ден С, дермозолон и др.).

Прогноз. Благоприятный.

Профилактика. Проводят санацию организма, закаливание. У ряда больных хорошие результаты дают повторные курсы введения гамма-глобулина, стафилококкового анатоксина.

## 18.6. Атопический дерматит

Атопический дерматит - хроническое рецидивирующее воспалительное заболевание кожи, проявляющееся интенсивным зудом, папулезными высыпаниями и выраженной лихенификацией.

Раньше применяли термин «нейродермит», введенный в 1881 г. Бро-ком и Жаке, которые рассматривали дерматоз как невроз кожи с зудом и последующей лихенификацией кожи. В 1923 г. А. Соса использовал термин «атопический дерматит» для обозначения гиперчувствительности, часто наследственного характера.

Патогенез. Значение аллергии (атопии) в генезе атопического дерматита подтверждается его частым сочетанием с бронхиальной астмой, вазомоторным ринитом, конъюнктивитом, крапивницей.

Ведущая роль в развитии атопического дерматита принадлежит иммунным механизмам. В их основе лежит связывание антигена с высокоаффинными рецепторами IgE, расположенными на поверхности клеток Лангерганса, которых у больных атопическим дерматитом значительно больше, чем у здоровых. Клетки Лангерганса являются основными клетками, ответственными за представление проникших в кожу аллергенов Т-лимфоцитам, что ведет к активации Т-хелперов по Th2-типу. Это сопровождается выделением цитокинов, особенно интерлейкина-4 (ИЛ-4), и гиперпродукцией IgE. Повторное поступление аллергена вызывает деградацию тучных клеток и выделение медиаторов воспаления. Эта ранняя стадия аллергического воспаления проявляется гиперемией, отеком, зудом. ИЛ-5, ИЛ-6, ИЛ-8 усиливают миграцию эозинофилов и макрофагов в воспалительный очаг, в том числе «эозинофилов-долго-жителей». Находясь в циркулирующей крови до 3 мес, вместо обычного 1 мес, они более устойчивы к апоптозу, что также способствует хронизации воспаления.

Снижается супрессорная и киллерная активность Т-системы иммунитета. Больным атопическим дерматитом свойственно снижение уровня IgM и IgA при резком повышении уровней IgG и IgE. Это приводит к развитию тяжелых кожных инфекций. Атопический дерматит сопровождается снижением экспрессии DR-антигенов на моноцитах, В-лимфоцитах при одновременном повышении количества Т-лимфоцитов, несущих на поверхности мембран эти же антигены. Степень экспрессии DR-антигенов зависит от тяжести клинических проявлений.

У больных атопическим дерматитом обнаружена более частая ассоциация болезни с некоторыми генами тканевой совместимости системы HLA: A1, A9, B12, B13, D24, D4, D7. Исследования по маркерам локуса А с атопическим дерматитом показали достоверную ассоциацию с антигеном A24 (фактор риска развития болезни).

Важная роль принадлежит врожденной, генетически опосредованной ферментопатии пищеварительной системы, создающей выраженную эндогенную интоксикацию. На этом фоне возникают нейроэндокринные расстройства, нарушения калликреин-кининовой системы, продукции и механизма катехоламинов, изменение функции и синтеза защитных антител.

Аллергическое воспаление в коже ведет к повреждению рогового слоя и водно-липидной мантии эпидермиса, резко увеличивает транс-эпидермальные потери воды, делает кожу патологически сухой, гипер-кератотичной, усиливает шелушение и зуд. Снижение барьерной функции кожи способствует вторичному инфицированию.

Риск генетической отягощенности у ребенка достигает 60-80% при атопии с поражением кожи у обоих родителей. Этот риск при поражении одного из родителей снижается до 40-60%, но и без заболеваний в семье атопический дерматит у ребенка не исключается. Предрасположенность к аллергии может неопределенно долго оставаться на уровне латентной атопии, не сопровождаясь клиническими проявлениями.

Клиническая картина. Обычно заболевание начинается с пищевой аллергии в раннем детстве. Первые проявления чаще всего локализуются на лице, затем распространяются на шею, плечи, голени, локтевые сгибы и подколенные складки. У детей 1-го года жизни преобладают гиперемия, отечность, микровезикулы, мокнутие, корки. Они могут сочетаться с эпидермальными папулами, сливающимися в очаги лихенификации. Клинические проявления этой стадии дерматоза нередко трактуют как аллергический диатез или детскую экзему. У детей старшего возраста и взрослых преобладает инфильтрация с лихенизацией кожи на фоне не островоспалительной эритемы.

Различают 5 клинических форм атопического дерматита: экссудативную, эритематозную, эритемато-сквамозную простую, эритемато-сквамозную с лихенизацией, лихеноидно-пруригинозную. Эритемато-сквамозная форма простая и эритемато-сквамозная с лихенизацией формируются в возрасте от 2 до 10 лет. Затем развивается лихеноидная форма, при которой эпидермо-дермальные папулы цвета нормальной кожи располагаются на некоторых участках (спина, живот, грудь) диссеминированно и сливаются в участки сплошной папулезной инфильтрации. Кожа в очагах поражения часто гиперпигментируется, в результате сильного зуда появляются множественные экскориации.

Развиваются сухость, местами мелкопластинчатое шелушение. Поражения кожи с сильным зудом, невротическими расстройствами, белым дермографизмом, сероватым оттенком, сухостью и выраженным пило-моторным рефлексом составляют типичную клиническую картину атопического дерматита. Атопический дерматит часто сочетается с обыкновенным ихтиозом, что ухудшает состояние больного.

У ряда больных в процесс вовлекаются красная кайма губ и окружающая кожа (атопический хейлит). Атопический хейлит может быть единственным клиническим признаком диффузного нейродермита. Часть красной каймы, прилегающая к слизистой оболочке рта, остается непораженной, и процесс никогда не переходит на слизистую оболочку рта.

Атопический дерматит периодически то улучшается (летом), то ухудшается (чаще зимой). Иногда процесс сочетается с бронхиальной астмой, сенной лихорадкой, вазомоторным ринитом и другими аллергическими заболеваниями. Возможна экзематизация с усилением эритемы и появлением на месте расчесов непродолжительного мокнутия.

За ограниченными высыпаниями сохраняется термин «ограниченный нейродермит». Он причиняет больному страдания вследствие резкого зуда, чаще вечером или ночью. Излюбленная локализация - задняя и боковая поверхности шеи, анально-генитальная область, часто кожа внутренней поверхности бедер, межъягодичные складки, сгибательная поверхность крупных суставов (рис. 68). Сначала кожа на ограниченном участке внешне бывает неизменной. Со временем, кроме зуда и расчесов, появляются папулезные высыпания плотной консистенции, местами покрытые отрубевидными чешуйками. В дальнейшем отдельные преимущественно лихеноидные папулы сливаются, образуя

бляшки различных размеров. Цвет варьирует от бледно-розового до буровато-красного (рис. 69). Бляшки плоские, овальных или округлых очертаний, с нечеткими границами.

Постепенно рисунок кожи становится подчеркнутым, утрированным, т.е. развивается лихенификация. Кожа приобретает шагреновый вид. В типичных случаях на высоте ограниченного нейродермита можно различить центральную зону, где имеется лихенизация, среднюю, где видны изолированные блестящие, часто с гладкой поверхностью, бледно-розовые папулы, и периферическую зону с гиперпигментацией. На фоне не островоспалительной эритемы часто наблюдаются эксориации (свежие и покрытые геморрагическими корочками). При обострении процесса наряду со сгруппированными, слившимися лихеноидными папулами иногда появляются рассеянные пруригинозные элементы, усиливается шелушение, эритема приобретает более яркую окраску. Течение болезни длительное, исчисляющееся годами.

У больных atopическим дерматитом наблюдаются невротические расстройства: повышенная возбудимость или заторможенность, истощаемость, астения, эмоциональная лабильность, бессонница и т.д. Все это поддерживает мучительный и упорный зуд - доминирующий симптом заболевания. У больных отмечаются функциональные нарушения центральной и вегетативной нервной системы (стойкий белый дермографизм, выраженный пилomotorный рефлекс, нарушение функций терморегуляции, пото- и салоотделения и т.д.).

Невротические расстройства имеют патогенетическое значение, отягощают течение atopического дерматита. Создается порочный круг: тяжелое течение atopического дерматита, жестокий зуд поддерживают и усиливают невротические расстройства, а последние поддерживают патологический процесс. Выраженные невротические расстройства (повышенная возбудимость, эмоциональная лабильность, связанные с зудом длительные отрицательные эмоции, бессонница) предъявляют повышенные требования к функции коры надпочечников, что в условиях длительного и тяжелого воспалительного процесса приводит к резкому ее снижению, а подчас и истощению.

Гораздо реже в клинической картине заболевания преобладают не папулезные высыпания и инфильтрация с лихенификацией, а везикуляция, мокнутие в виде серозных «колодцев» и островоспалительная эритема (так называемый эксудативный atopический дерматит).

Диагностика atopического дерматита основывается на выявлении узелков с незначительными признаками воспаления, сливающихся в очаги лихенизации, белого дермографизма. Дифференциальная диагностика от пруриго облегчается наличием при atopическом дерматите очагов лихенизации, выраженной сухости, бледности кожи, гиперпигментации в участках лихенизации.

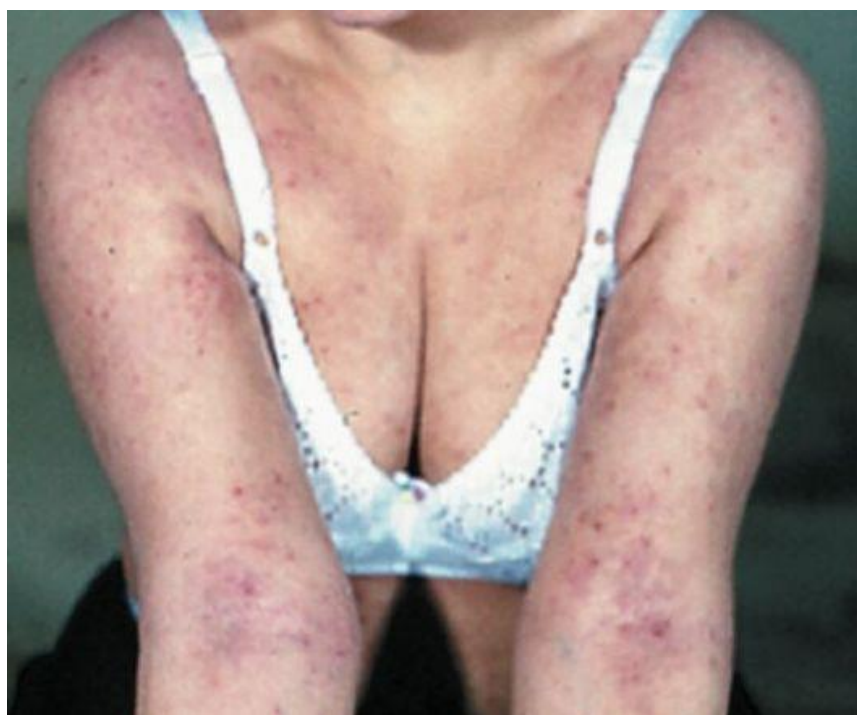

Рис. 68. Атопический дерматит

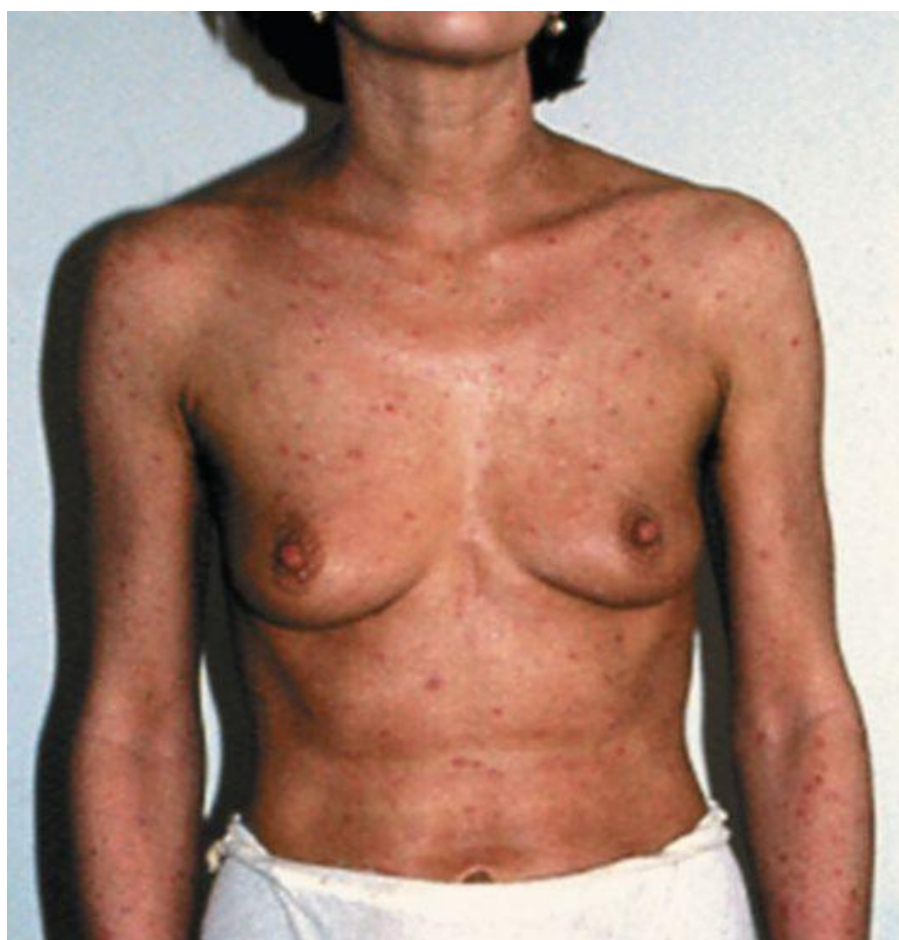

Рис. 69. Атопический дерматит

Лечение. При всех формах атопического дерматита большое значение имеют охранительный режим, гипоаллергенная диета, санация очагов хронической инфекции. При дисбактериозе кишечника используют бификол, бифидумбактерин, колибактерин, лактобактерин и др. При импетигнизации применяют препараты антибактериального действия с учетом антибиотикограммы.

Детоксикационная терапия, элиминация аллергенов и продуктов нарушенного метаболизма проводится с помощью реополиглобулина, энтеросорбентов, а у взрослых с применением метода гемосорбции и облученной ультрафиолетовыми лучами аутокрови. При недостаточной функции желудка, кишечника, дискинезиях желудочно-кишечного тракта назначают пепсидил, желудочный сок, фестал, панзинорм форте, дигестал, оразу и др. При дискинезиях желчных путей целесообразно применять миогенные спазмолитики (но-шпа, папаверин, платифил-лин). Часто выявляемая поливалентная сенсibilизация у больных атопическим дерматитом, обусловленная аутоинтоксикацией и аутосенсibilизацией, затрудняет специфическую гипосенсibilизацию и делает ее ненужной. Используют антигистаминные, противозудные препараты, которые на определенный период уменьшают зуд, подавляют воспалительную реакцию на коже. Антигистаминные препараты нового поколения имеют высокое сродство к H<sub>1</sub>-рецепторам, не дают M-холинолитического и седативного эффекта, действуют на обе фазы аллергического воспаления (лоратадин, дезлоратадин, цетиризин, фексофенадин, эбастин).

Каждый антигистаминный препарат рекомендуется назначать не более чем на 10-15 дней, заменяя его другим при необходимости длительного лечения.

Применяют противоаллергические и противовоспалительные средства - салицилаты и пиразолоновые производные (индометацин, ортофен, напросин). Препараты кальция (кальция глюконат, лактат, хлорид и др.) часто активизируют зуд, поэтому в лечении атопического дерматита они применяются ограниченно.

Иммуностимулирующая терапия занимает значительное место в связи с дисбалансом гуморальных и клеточных факторов, а также недостаточностью неспецифических защитных сил организма. При дефиците иммуноглобулинов (чаще IgA), снижении концентрации IgG рекомендуется введение гамма-глобулина противокорревого, антистафилококкового (если есть очаги хронической инфекции и с участков поражения выделяется патогенный стафилококк), противогриппозного (при частых ОРЗ у ребенка). У больных тяжелым атопическим дерматитом, особенно при пиодермии, целесообразны вливания антистафилококковой плазмы. Трансфузии плазмы уменьшают гипопротейнемию, стимулируют иммуногенез, повышая активность лизоцима и фагоцитарную функцию лейкоцитов, обеспечивают детоксикацию организма. При снижении T-клеточного иммунитета показано лечение иммуномодуляторами (левамизол, тактивин, тималин, тимопозтин). В качестве неспецифических стимуляторов клеточного иммунитета применяют ме-тилурацил, пентоксил, натрия нуклеинат.

Применение иммуотропных препаратов (миелопид, вилозен, рузам, лейкоинтерферон, ликопид и т.п.) дает хорошие терапевтические результаты с положительной динамикой иммунологических показателей.

Участились аллергические реакции на витамины группы B, поэтому не рекомендуется назначение витаминов B<sub>1</sub>, B<sub>6</sub> и B<sub>12</sub>.

В целях восстановления функционального состояния центральной и вегетативной нервной системы назначают препараты валерианы, настойку пиона или пустырника, в

тяжелых случаях - транквилизаторы типа триоксазина, оксазепам (тазепам), диазепам. У тяжелобольных с торпидным течением дерматоза бывает выражена недостаточность функции надпочечников, и тогда рекомендуется введение глюкокортикоидов парентерально в комплексе с детоксицирующими препаратами. Курс лечения кратковременный с последующим постепенным снижением дозы для предупреждения привыкания.

Ультрафиолетовые лучи (преимущественно УФВ), дают иммуносуп-рессивный эффект и тем самым способствуют клиническому улучшению. Используют и другие методы физиотерапии: фонофорез глюкокортикоидных препаратов, магнито- и лазеротерапию, массаж, аппликации парафина, озокерита, лечебные ванны. Местное лечение включает кера-топластические мази и кремы с нафталаном, ихтиолом, дегтем, жидкостью АСД (антисептик И.П. Дорогова, фракция ? 3), серой, дерматолом. В мази и кремы целесообразно добавлять 5-10% анестезина, 1% ментола, 1-3% фенола. К сожалению, традиционные противовоспалительные средства имеют резкий неприятный запах, пачкают и окрашивают одежду. Нафталан и деготь усиливают сухость кожи и повышают ее чувствительность к солнечным лучам, поэтому их применение рекомендуется ограничивать 5-7 днями.

При импетигнизации используют фукоцин и растворы других анилиновых красителей, борно-дегтярную мазь, 5-10% мази с линкомицином, гентамицином, фузидин-натрий в 50% димексиде. Мази и кремы, содержащие глюкокортикоидные препараты (синаflan, флуцинар, эло-ком, адвантан, апулеин, фторокорт и др.), рекомендуется употреблять кратковременно в сочетании с другими кератопластическими препаратами из-за побочного действия и возможности активизации сапрофитирующей кокковой флоры. Фторированные глюкокортикоидные препараты при длительном применении вызывают дистрофические изменения кожи. Адвантан (метилпреднизолон), не содержащий фтора, в значительной мере лишен этого недостатка. Более показаны мази и кремы с глюкокортикоидными гормонами, содержащие антибиотики: геокортон, гиоксизон, оксикорт, целестодерм, синалар Н. У детей до 6 мес не следует применять топические глюкокортикостероиды, фторсодержащие кортикостероиды.

Арсенал средств, применяемых при атопическом дерматите и аллергических дерматозах, пополнился локальным ингибитором кальциневрина - пимекролимусом. Препарат блокирует выделение цитокинов из активированных Т-лимфоцитов и тучных клеток путем ингибирования активности кальциневрин-фосфатазы. В отличие от глюкокортикоидов, он не действует на пролиферацию кератиноцитов, фибробластов и синтез коллагена, поэтому использование пимекролимуса в виде крема не вызывает атрофии кожи даже при длительном применении. Пемекролимус не оказывает системного действия, благодаря чему его можно длительно (до 1 года) применять у детей с 3 мес.

При ограниченном (локализованном) нейродермите показаны также обкалывание 2% раствором новокаина, 0,15% раствором метиленового синего с 2% раствором бенкаина или новокаина в смеси с пролонгатором - желатином или поливинилпирролидоном (Скрипкин Ю.К., 1979), криомассаж жидким азотом, снегом угольной кислоты, аппликации димексида.

Санаторно-курортное лечение назначают после стихания острых воспалительных явлений, предпочтительно в летние месяцы. Рекомендуются курорты с серными, сероводородными, йодобромистыми, радоновыми источниками (Пятигорск, Сочи, Мацеста, Белокуриха, Сергиевские воды и др.).



Профилактика. Неспецифическое десенсибилизирующее и детокси-кационное действие оказывает правильная диета, которая разрабатывается для каждого больного индивидуально с учетом переносимости тех или иных продуктов. В рационе ограничивают копчености, консервы, сладости, поваренную соль, цитрусовые, шоколад, мед, яйца, мороженое. С целью предупреждения рецидивов и продления ремиссии рекомендуется соблюдение элементарных правил санитарии и гигиены, а также длительное повторное пребывание в летние месяцы на юге.

### 18.7. Крапивница

Дерматоз, проявляющийся мономорфной уртикарной зудящей сыпью, называют крапивницей. Выделяют острую (в том числе острый ограниченный отек Квинке), хроническую рецидивирующую, стойкую папулезную хроническую и солнечную крапивницу.

Патогенез. Общим патогенетическим звеном для всех клинических разновидностей крапивницы являются повышенная проницаемость сосудов микроциркуляторного русла и острое развитие отека вокруг этих сосудов.

В основе развития волдырной реакции при крапивнице лежит гиперчувствительность немедленно-замедленного типа, обусловленная высокой концентрацией биологически активных веществ (серотонин, ацетилхолин, брадикинин, интерлейкины, простагландины), потенцирующие действие гистамина. Таким образом, крапивница представляет собой полиэтиологический токсико-аллергический дерматоз. Известны неаллергические формы хронической крапивницы, возникающей вследствие диспротеинемии с избыточным накоплением внутриклеточных протеиназ. В этих случаях развиваются аутоагрессивные процессы вследствие патологического состояния иммунной системы, когда при реакции патологических антител и антигенов образуются агрессивные циркулирующие иммунные комплексы, вызывающие сосудистую реакцию, сходную с реакцией на гистамин. Поскольку у больных крапивницей изменено содержание сывороточных иммуноглобулинов с гиперпродукцией IgE и недостаточностью IgA, развитие крапивницы не всегда связано с повышенным выделением гистамина.

Формы болезни, возникающие при воздействии брадикинина, серо-тонина и других пептидов, не поддаются лечению антигистаминными препаратами. К этой же группе относится холодная крапивница, обусловленная избыточным выделением криоглобулинов при охлаждении. Примером влияния вегетативных дистоний на формирование уртикарных эффоресценций является холинергическая крапивница. В этих случаях увеличена выработка ацетилхолина, который вызывает сосудистую реакцию, сходную с реакцией на гистамин. Патогенетически значимы также сопутствующие заболевания (хроническая очаговая инфекция, глистные инвазии, семейная атопия, дискинезия желчных путей, желудочно-кишечные нарушения, лекарственная аллергия).

Клиническая картина. Острая крапивница возникает бурно, внезапно, в виде обильных уртикарных высыпаний на туловище, верхних и нижних конечностях. Волдыри представляют собой плотное возвышенное образование с острым отеком сосочкового слоя дермы, насыщенно-розового цвета с перламутровым оттенком, сопровождаются выраженным зудом (рис. 70). Если волдырей много, они сливаются в обширные очаги с неровными полициклическими краями. При этом возможны субфебрилитет с ознобом (крапивная лихорадка), желудочно-кишечные расстройства, дискинезия желчных путей, невротические состояния. Элементы сыпи могут возникать на слизистых оболочках

полости рта, где они сопровождаются отеком, затрудняющим дыхание и глотание. Острая крапивница сохраняется несколько дней.

Острый ограниченный отек Квинке (син.: гигантская крапивница, ангионевротический отек) - внезапное развитие ограниченного отека кожи (слизистой оболочки) и подкожной жировой клетчатки лица (губы, щеки, веки и др.) или половых органов. Кожа становится плотно-эластической на ощупь, белого, реже розового цвета. Субъективные ощущения обычно отсутствуют, реже наблюдаются жжение и зуд. Через несколько часов или через 1-2 дня отек спадает, но в дальнейшем возможен рецидив. Отек Квинке иногда сочетается с обычной крапивницей. При отеке глазниц возможны отклонения глазного яблока в медиальном направлении, снижение остроты зрения. Особенно опасен отек гортани или глотки, так как может привести к стенозу и асфиксии.

Дифференциальная диагностика проводится с лимфостазом, рецидивирующей рожей, синдромом

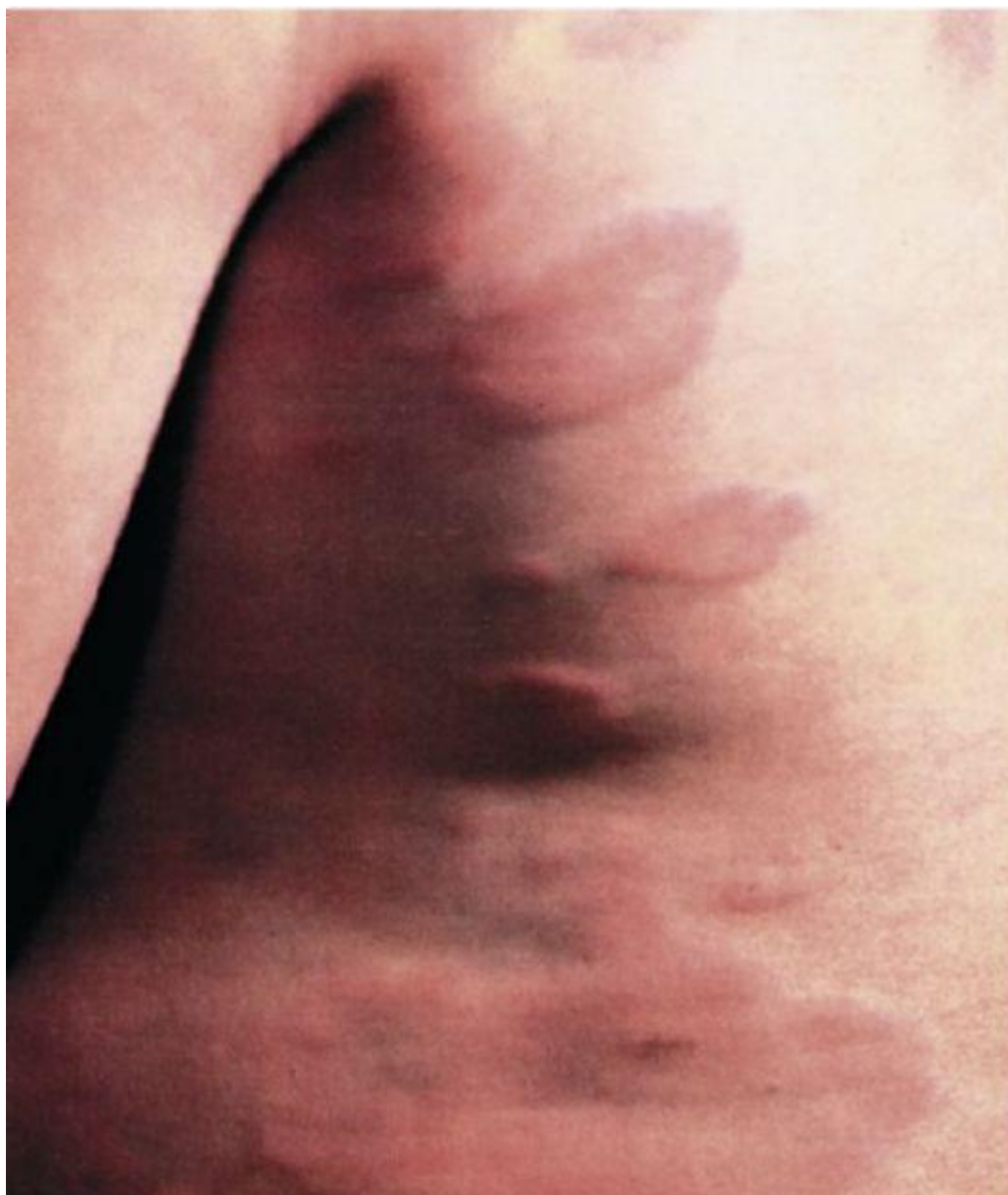

Рис. 70. Крапивница

Мелькерсона-Розенталя, от которых отек Квинке отличается острым началом, кратковременным существованием и бесследным разрешением. Детская крапивница по клинической картине, патогенезу, течению аналогична детской почесухе (строфулюсу).

При хронической рецидивирующей крапивнице высыпания менее обильные, менее отечные волдыри появляются волнообразно в течение нескольких лет. Рецидивы чередуются с ремиссиями различной длительности. Во время уртикарных высыпаний возможны головная боль, слабость, субфебрильная температура тела, желудочный дискомфорт, артралгии, невротические явления. В крови отмечаются эозинофилия и тромбоцитопения.

Стойкая папулезная хроническая крапивница обычно трансформируется из хронической рецидивирующей вследствие присоединения к межтканевому отеку полиморфной клеточной инфильтрации в дерме, состоящей в основном из лимфоцитов. Узелковые элементы имеют зас-тойно-эритематозный цвет, плотноватую или плотноэластическую консистенцию, располагаются преимущественно на разгибательных поверхностях конечностей. Заболевание наблюдается чаще у женщин. По мнению многих авторов, стойкую папулезную крапивницу следует рассматривать как разновидность почесухи.

Диагностика крапивницы основывается на первичном морфологическом элементе - волдыре. Диагноз подтверждает яркий уртикарный красный дермографизм. Дифференциальную диагностику проводят с лекарственной токсидермией, строфулюсом, отеком Квинке. Достаточно сложно дифференцировать крапивницу с укусами насекомых (комары, блохи, клопы и т.д.), так как нередко на местах укусов возникают типичные уртикарные высыпания. Очень важно учитывать сезонность появления сыпи, ее расположение, санитарное состояние жилища или детского учреждения. При герпетиформном дерматозе Дюринга, помимо волдырей, выявляются пузырьки и пузырьки, в содержимом которых содержится много эозинофилов, а также гиперчувствительность к препаратам йода.

Лечение. При всех клинических вариантах крапивницы лечение начинают с упорядочения режима питания, исключения возможных аллергизирующих факторов. При острой крапивнице для уменьшения проницаемости сосудов и повышения тонуса капилляров назначают кальция хлорид, кальция глюконат с антигистаминным препаратом (супрастин, тавегил, задитен, циметидин, бикарфен, фенкарол) и аско-рутином. Полезно применение 10-15% раствора магния сульфата внутрь по 10-15 мл 3-4 раза в сутки до получения слабительного эффекта. Эффективны антигистаминные препараты нового поколения: кес-тин, зиртек по 10 мг 1-2 раза в день в течение 10 дней.

Местно назначают взбалтываемые взвеси с ментолом, анестезином, гидрокортизоном с последующим наложением фторированных глюко-кортикоидных мазей и кремов, гель фенистил.

При отеке Квинке с нарушением общего состояния подкожно вводят по 0,5-1 мл 0,1% раствора адреналина гидрохлорида. При вовлечении в процесс слизистых оболочек рта, носа, гортани с явлениями удушья назначают парентерально кортикостероидные гормоны, антигиста-минные препараты с 10 мл 10% раствора кальция хлорида внутривенно. Показаны мочегонные средства - 1 % раствор фуросемида по 2 мл внутривенно или лазикс.

При хронической крапивнице особое внимание следует уделить диете, режиму, состоянию нервной системы, желудочно-кишечного тракта, выявлению и санации очагов хронической инфекции.

С целью детоксикации применяют гемосорбцию или энтеросорбцию. Рекомендуется введение 10 мл 30% раствора натрия тиосульфата внутривенно ежедневно или через день (10-15 вливаний) в комплексе с приемом антигистаминных препаратов внутрь. При тяжелых формах болезни наряду с экстракорпоральной детоксикацией применяют глюкокортикоидные гормоны (преднизолон внутрь по 10-15 мг/сут в течение 3-7 дней), дипроспан по 1 мл. При холинергической крапивнице благоприятное действие оказывают экстракт красавки, беллоид, белла-таминал, атропина сульфат.

При всех формах крапивницы показаны витамины: аскорбиновая, никотиновая кислоты, рибофлавин, кальция пантотенат и пангамат, пиридоксальфосфат, цианокобаламин, дипромоний, токоферола ацетат. При запорах и дисбактериозе используют слабительные средства, биологические препараты: колибактерин, бифидумбактерин, лактобакте-рин, бификол, бактисубтил и др.

Местное лечение не имеет существенного значения. Применяют растворы, взбалтываемые смеси со спиртом и водой, реже масляные взбалтываемые смеси, мази, линименты с введением противозудных, противовоспалительных средств типа пармидиновой, индометацино-вой, бутадионовой мазей, линина, мазей и кремов с кортикостероидными гормонами, гель фенистил.

## 18.8. Почесуха

Различают детскую почесуху (*prurigo infantum, seu strophulus*), почесуху взрослых (*prurigo adultorum*) и узловатую почесуху (*prurigo nodosum*).

### 18.8.1. Детская почесуха (строфулюс, папулезная крапивница)

Клинический симптомокомплекс, развивающийся на фоне конституционально измененной реактивности, проявляющийся аллергическим воспалительным процессом в коже и слизистых оболочках.

Патогенез. В формировании процесса большое значение имеет ферментопатия желудочно-кишечного тракта, в связи с чем у детей рано возникает сенсibilизация к пищевым продуктам: у детей грудного возраста - к белку коровьего молока, а у детей 2-3 лет - к яйцам, шоколаду, цитрусовым, землянике, клубнике, некоторым сортам рыбы и другим продуктам и лекарственным веществам. Из-за ферментной патологии сенсibilизация сочетается с аутоинтоксикацией из кишечника.

Клиническая картина. Помимо зуда, сопровождающегося экскориациями на коже лица, туловища и конечностей, возникают обильные диссеминированные эритематозно-сквамозные, папуло-везикулезные и уртикарно-розеолезные высыпания. На разгибательной поверхности верхних и нижних конечностей в большом количестве располагаются папуло-везикулезные элементы, быстро покрываемые серозными корками. У многих детей после исключения из рациона продуктов, к которым развилась аллергия, почесуха исчезает, но иногда она трансформируется в пруригинозную экзему либо в атопический дерматит. Предвестниками торпидного течения и превращения детской почесухи во взрослую разновидность или атопический дерматит являются белый дермографизм, отсутствие подошвенного и ослабление брюшного рефлекса, невротическое

состояние, сухость кожи, нарушение потоотделения, увеличение лимфатических узлов (особенно паховых, бедренных, шейных).

Диагностика. В отличие от атопического дерматита и чесотки, у больных почесухой нет сплошных очагов лихенизации с пигментацией. Высыпания расположены главным образом на разгибательных поверхностях, а при атопическом дерматите - на сгибательных. Дифференциальную диагностику проводят также с чесоткой и токсидермией.

Лечение. Существенное значение имеет диетотерапия. При нехватке грудного молока у матери ребенку необходимо донорское молоко. Возможно раньше в питание включают кефир, творог, простоквашу, пахту. С целью специфической гипосенсибилизации рекомендуется за

15-20 мин до кормления грудью дать ребенку 10-15 капель сцеженного молока матери. При искусственном вскармливании следует давать кисломолочные продукты (кефир, ацидофилин, ацидофильная смесь, простокваша, пахта, творог). С 5-6-го месяца вводят мясо (говядина), дважды пропущенное через мясорубку, смешанное с овощным пюре на растительном масле. Для лечения назначают ферментные препараты типа бифидумбактерина, бификола, бактисубтила в комплексе с анти-гистаминными противозудными средствами (тавегил, фенкарол, диазолин). При ваготонии (яркий красный разлитой дермографизм) рационально применение препаратов кальция. При белом дермографизме показаны метилксантины (эуфиллин, теофиллин). Для наружного лечения используют жидкость Алибура:

Rp: Sol. zinci sulfatis 0,25% Sol. Cupri sulfatis 0,5% aa 50,0 Spir. aethylici 96° 20,0 M.D.S.  
Наружное

В последующем применяют мази и кремы с дегтем, ихтиолом, нафта-ланской нефтью. Мази и кремы с кортикостероидными гормонами назначают кратковременно детям старшего возраста. Из физиотерапевтических методов используют субэритемные дозы ультрафиолетовых лучей (до 15-20 сеансов через день), суховоздушные ванны, иглорефлексотерапию, лечебные ванны с отваром подорожника, зверобоя, душицы, тысячелистника. Полезны морские купания, серные и сероводородные ванны.

#### 18.8.2. Почесуха взрослых

Заболевание чаще встречается у пожилых женщин. В его основе нередко лежат нарушения функции желудочно-кишечного тракта, эндокрино-патии, алиментарный фактор.

Клиническая картина. Появляются интенсивный зуд и папулезные высыпания, главным образом на коже разгибательной поверхности конечностей, а затем на коже спины, живота и ягодиц. Сгибательная поверхность конечностей и лицо в процесс не вовлекаются. Папулы располагаются рассеянно, не склонны к слиянию. Они плотной консистенции, конической или полушаровидной формы, диаметром 2-4 мм, буровато-красного цвета. Многие папулы экскориированы, с геморрагическими корками. Папулы часто приобретают уртикарный вид с яркой эритемой, интенсивным зудом. Нередко вследствие зуда и экскориаций процесс осложняется пиодермией с формированием остиофолликулитов, фолликулитов и фурункулов, полиаденопатии.

При хроническом течении почесухи развиваются невротические расстройства, нарушается сон вплоть до бессонницы. У таких больных могут быть увеличены лимфатические узлы, а в крови наблюдается эозинофилия.

Дифференциальную диагностику проводят с герпетиформным дерматитом Дюринга, при котором есть полиморфизм высыпаний (везикулы, пузыри, уртикарные, эритематозные и папулезные элементы), тенденция везикулезных элементов к группировке, повышенная чувствительность больных к калия йодиду, эозинофилия в пузырьной жидкости. Элементы чесотки расположены на сгибательных поверхностях конечностей и других типичных местах, в папуло-везикулезных элементах можно найти чесоточного клеща.

Лечение больных почесухой такое же, как при атопическом дерматите.

### 18.8.3. Узловатая почесуха

Клинически и гистопатологически хорошо очерченное заболевание с длительным хроническим течением в основном у людей старше 50 лет, чаще у женщин. Очень тяжелый и долго существующий зуд ведет к изменениям нервных рецепторов.

Патогенез. В основе заболевания лежат нарушения эндокринной системы, сочетающиеся с хроническим гепатитом, гепатохолециститом, а иногда циррозом печени. Разрешающими факторами нередко бывают стрессовые ситуации, укусы насекомых.

Клиническая картина. Возникают плотные полушаровидные узелки и узлы диаметром от 5 до 15 мм и больше, буровато-красного, иногда кирпично-красного цвета, с гладкой или веррукозной поверхностью. Элементы располагаются на разгибательных поверхностях нижних конечностей, иногда на верхних конечностях и туловище.

Диагностика. Заболевание дифференцируют с обычной почесухой взрослых, которая отличается массивностью и размерами узловатой инфильтрации. При красном плоском лишае элементы с плоской блестящей поверхностью, полигональных очертаний, с сеткой Уикхема.

Лечение. Наряду с противозудными и антигистаминными препаратами (лоратадин, клемастин, эбастин и др.) местно назначают кремы и мази с противозудными веществами и димексидом:

Rp: Anaesthesini 2,0-5,0

Ol. cadini 10,0

Dimexidi puri 10,0 Ac. carbolicum liquefactum 2,0 Ung. methyluracili 10% 40,0 M.D.S.  
Наружное

При выраженном зуде перед наложением мази рекомендуется протирать участки поражения спиртовыми растворами, содержащими 2% фенола, 1-2% ментола, 5% анестезина и 2-4% лимонной кислоты, или кортикостероидные мази под окклюзионную повязку. При упорном течении процесса применяют орошение хлорэтилом, жидким азотом, обкалывание узлов 2% раствором новокаина, лазеротерапию или удаление методом диатермокоагуляции.

## 19. ПРОФЕССИОНАЛЬНЫЕ БОЛЕЗНИ КОЖИ

Постоянное внедрение в практику новых химических веществ ведет к увеличению числа больных профессиональными заболеваниями, в том числе заболеваниями кожи.

Профессиональным считается заболевание, возникающее под влиянием систематического и длительного действия на организм определенных вредных факторов, свойственных данной профессии, либо условий труда на том или ином производстве. Дерматозы, которые формируются под влиянием различных непрофессиональных причин, но течение которых ухудшается при действии производственных раздражителей, не считаются профессиональными. Профессиональные поражения кожи вызываются химическими, физическими воздействиями, инфекционными, паразитарными факторами. Наиболее распространены профессиональные дерматозы, обусловленные действием химических веществ. Однако эти причинные факторы в основном факультативные. Они вызывают изменения кожи, если действуют в комбинации с другими экзо- и эндогенными патогенетическими факторами. К экзогенным факторам относятся запыленность, загрязненность помещения, переохлаждение или перегревание, травматизация кожи, что снижает сопротивляемость организма. Эндогенные факторы - нарушение функций внутренних органов, нервной и эндокринной систем, аллергический фон и др. Химические вещества, первично раздражающие кожу, подразделяются на облигатные (концентрированные неорганические кислоты и щелочи, соли щелочных металлов), вызывающие химические ожоги и изъязвления кожи, и факультативные (слабые неорганические кислоты и щелочи, большинство органических растворителей) раздражители, а также средства, вызывающие поражение фолликулярного аппарата кожи (смазочные масла, хлорированные нафталаны, деготь, гудрон, пек и др.).

Химические вещества, оказывающие преимущественно сенсибилизирующее воздействие на кожу, подразделяются на действующие непосредственно, контактным прямым путем (хром, никель, кобальт, скипидар, натуральные и искусственные полимеры) и сенсибилизаторы, действующие преимущественно пероральным или ингаляционным путем (например, на фармацевтическом производстве).

Более 90% случаев всех профессиональных заболеваний кожи вызывают химические вещества, 6% - инфекционные и паразитарные агенты и в 2% - физические факторы. У лиц некоторых профессий бывают так называемые профессиональные приметы, или стигмы, которые надо отличать от профессиональных заболеваний кожи. Так, у шахтеров в коже может откладываться угольная пыль, у трубочистов - сажа, у лесозаготовителей образуются трещины, ссадины на руках, у землекопов, дровосеков встречаются оmozолелости, у моряков пигментация кожи возникает под действием солнечных лучей, у слесарей и смазчиков машин - от смазочных масел, у лиц, работающих с металлическим серебром, развивается аргирия (кожа становится серо-голубоватой), у сталеваров, кузнецов, литейщиков появляются телеангиэктазии, у жестянщиков, кузнецов после ожогов остаются рубцы, рубцевидные атрофии. Профессиональные стигмы не ведут к нетрудоспособности.

### 19.1. Профессиональные заболевания кожи вследствие воздействия химических веществ

Эпидермиты (эпидермозы) проявляются резкой сухостью кожи, шелушением, болезненностью, иногда глубокими трещинами без выраженных воспалительных явлений и уплотнения кожи. Они возникают преимущественно на кистях в результате длительного воздействия на кожу органических растворителей, охлаждающих эмульсий и других обезжиривающих веществ (бензин, керосин, ацетон, уайтспирит). В большинстве случаев

эпидермиты не приводят к потере трудоспособности и исчезают после прекращения контакта с раздражителем, но появляются вновь при возвращении к прежней работе.

Контактные дерматиты (неаллергические) возникают под воздействием химических веществ с раздражающими свойствами. Это наиболее распространенная группа профессиональных дерматозов. Кожа краснеет, развивается отек, возникает чувство жжения, иногда образуются мелкие и крупные пузыри, которые быстро вскрываются, превращаясь в обильно мокнущие поверхности. Контактный дерматит развивается на месте соприкосновения кожи с производственными раздражителями и не распространяется за эти пределы; его очаги резко отграничены от здоровой кожи. Этиологическим фактором могут быть органические растворители, эмульсии, кислоты, щелочи, краски, лаки и другие химические вещества. Чаще всего поражается кожа рук, лица, шеи. Как и эпидермиты, контактный дерматит быстро проходит после прекращения контакта с раздражающим кожу веществом. Однако при распространенном и тяжелом контактном дерматите временно утрачивается трудоспособность.

Масляные фолликулиты возникают на местах непосредственного соприкосновения кожи с минеральными маслами или промасленной спецодеждой. Болеют преимущественно мужчины, чаще с густым волосатым покровом тела. В основном поражается наружная поверхность предплечий и бедер, реже - кожа живота и ягодиц. В начале заболевания скопления в устьях волосатых фолликулов масла, пыли и роговых чешуек напоминают черные точки. Затем в области отдельных фолликулов развиваются воспалительные узелки диаметром 2-3 мм, сходные с обычной угревой сыпью. В случае инфицирования стафилококками масляные фолликулиты могут трансформироваться в фурункулы. Узелки, черные точки (роговые пробки в устьях фолликулов) при масляных фолликулитах позволяют дифференцировать их с папулонекротическим туберкулезом. Дерматоз наблюдается у рабочих, имеющих контакт с продуктами нефтепереработки, каменным углем, шоферов и др.

Токсические меланодермии развиваются в результате длительного (5-10 лет и более) производственного контакта с углеводородами, получаемыми из нефти и каменного угля. Заболевание проявляется как общей интоксикацией (повышенная утомляемость, головная боль, слабость, разбитость, нарушение сна и аппетита и др.), так и возникновением на коже эритемы, пигментаций, фолликулярного гиперкератоза, телеанги-эктазий. Весьма своеобразны коричневато-серые пятна, которые сначала появляются в области лица, шеи, груди, а позднее и на коже туловища. Кожа пораженных участков делается шероховатой и постепенно истончается. Заболевание трудно поддается лечению.

Профессиональные изъязвления, бородавчатые разрастания. Поверхностные, относительно малоблезненные язвочки, округлой или овальной формы, с кровянистой корочкой на дне, приподнятым валиком и воспалительным венчиком в окружности появляются обычно при попадании химических растворов или порошкообразных раздражающих веществ на участки кожи, которые до этого были травмированы (порезы, ссадины, царапины, трещины и т.д.). Их внешний вид столь характерен, что они получили специальные названия - «прижоги» и «птичьи глазки». Типичная локализация профессиональных изъязвлений - пальцы рук, кисти, предплечья, реже - голени, бедра. После их заживления остаются беловатые вдавленные рубчики. Значительно тяжелее язвы, вызванные хромом, которые располагаются не только на коже, но и на слизистых оболочках носоглотки, полости рта.

Многолетний контакт с тяжелыми продуктами перегонки каменного угля, нефти, сланцев (пек, гудрон, мазут и др.) может приводить к образованию бородавчатых



разрастаний на любом участке кожного покрова, которые по внешнему виду напоминают обыкновенные бородавки и папилломы. Иногда эти образования способны перерождаться в рак кожи, в связи с чем очень важна их ранняя диагностика.

Аллергические профессиональные дерматозы. В эту группу входят аллергический профессиональный дерматит в результате повторных контактов с производственными аллергенами, способными sensibilizировать организм, и профессиональная экзема, развитие которой во многом зависит от общего состояния организма (состояние нервной системы, заболевания желудочно-кишечного тракта и печени, эндокринные нарушения, сопутствующая гнойная и грибковая инфекции и др.)

При аллергическом дерматите кожные пробы с веществом, вызвавшим заболевание, обычно положительны, а с другими аллергенами - отрицательны. При экземе, как правило, отмечается поливалентная sensibilизация линически аллергический дерматит напоминает контактный неаллергический дерматит, но в отличие от последнего высыпания не имеют четких границ и не ограничиваются местом соприкосновения с химическим раздражителем. При устранении аллергена заболевание быстро разрешается, но рецидивирует при возобновлении контакта.

## 19.2. Профессиональная экзема

Профессиональная экзема протекает хронически, длительно, часто рецидивирует под влиянием не только производственных, но и бытовых раздражителей. Если в начале заболевания элементы локализуются на участках кожи, соприкасающихся с аллергеном (рис. 71), то впоследствии высыпания распространяются и на другие, отдаленные участки. Пораженные экземой участки кожи постепенно утолщаются, грубеют, наступает лихенификация, появляются трещины. Периодические рецидивы сопровождаются усилением воспаления, отеком, мокнутием, усилением зуда.

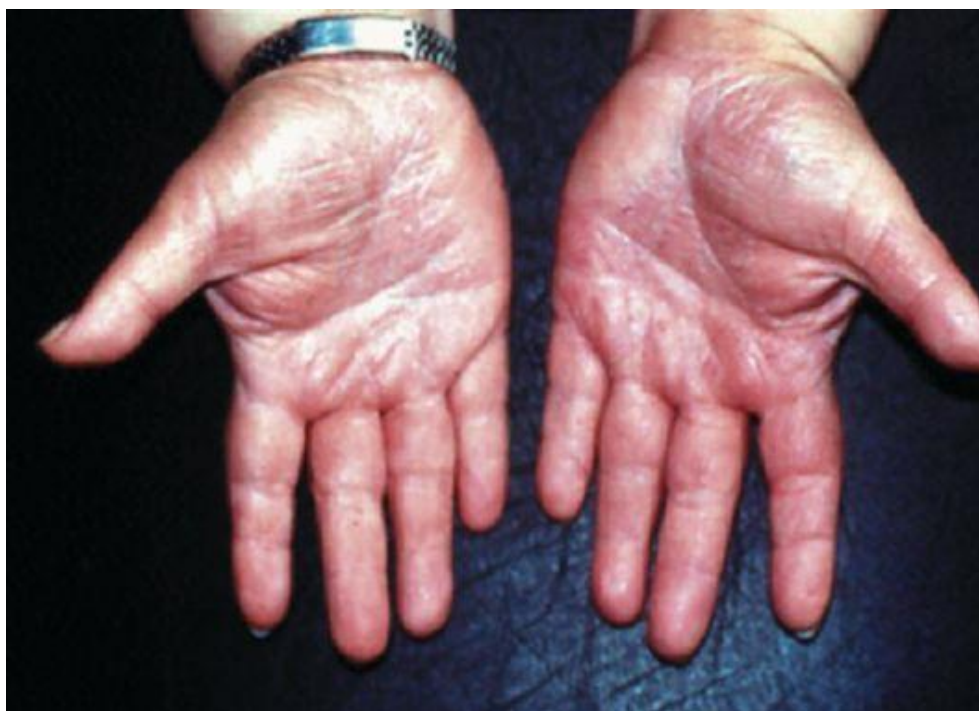

Рис. 71. Профессиональная экзема

Профессиональная экзема локализуется преимущественно на открытых участках кожного покрова, подвергающихся воздействию профессиональных раздражителей, и проявляется эритемой, везикуля-цией, папулезными высыпаниями, мокнутием и зудом. Прекращение контакта кожи с аллергеном не приводит к быстрому излечению, как при дерматите, а кожные пробы показывают, что у этих больных в большинстве случаев имеется поливалентная сенсibilизация вместо бывшей ранее моновалентной.

Профессиональную экзему могут вызвать некоторые красители, соли никеля, хрома, особенно шестивалентного, содержащегося в цементе, парафенилендиамин, формальдегид, скипидар, бакелитовый клей, эпоксидные смолы и др. Обычно она развивается на фоне профессионального аллергического дерматита. В отличие от дерматита, при лечении профессиональной экземы встречаются такие же трудности, как и при лечении непрофессиональных экзем.

Профессиональные токсидермии и крапивница клинически не отличаются от обычных (см. соответствующие разделы). У этих больных аллерген попадает в организм через желудочно-кишечный тракт, дыхательные пути, но не через кожу. Изменение места работы, т.е. устранение контакта с аллергеном, приводит к быстрому выздоровлению. Онихии и паронихии развиваются при постоянном контакте с химическими веществами - формалином, щелочами, каустической содой, хлорной известью. Ногтевые пластинки мутнеют, теряют блеск, становятся исчерченными, ломкими и деформированными. Вследствие развития подногтевого гиперкаротоза ногти отслаиваются от ногтевого ложа. Развивается воспаление с отеком, гиперемией и инфильтрацией ногтевых валиков. Это поражение дифференцируют с микотическими и стрептококковыми заболеваниями.

### **19.3. Профессиональные заболевания кожи вследствие воздействия физических факторов**

Этот вид профессиональных заболеваний кожи встречается на производствах, использующих немеханизированный ручной труд (транспортные, погрузочно-разгрузочные операции, различные вспомогательные работы и т.д.). По мере механизации и автоматизации производственных процессов количество профессиональных дерматозов, обусловленных физическими факторами, снижается. У лиц, непривычных к физическому труду, при использовании инструментов с плохо обработанными рукоятками может возникнуть механический дерматит с покраснением, отеком кожи и появлением крупных напряженных пузырей («водяные мозоли»), крышка которых лопается, обнажая поверхностную эрозию или ссадину ярко-красного цвета.

Резкое утолщение рогового слоя кожи вследствие постоянного трения и давления на нее носит название оmozолелости. По существу оmozолелость относится не к профессиональным заболеваниям, а к так называемым профессиональным приметам, стигмам. Однако присоединение болезненных трещин и развитие нагноительного процесса приводят к временной нетрудоспособности. Механические воздействия на кожу сопровождаются образованием мелких травм. Их несвоевременная обработка обуславливает развитие пиодермитов, иногда с временной нетрудоспособностью.

Рабочие многих производств (рыбная, угольная, нефтедобывающая, строительная, лесозаготовительная промышленность, сельское хозяйство и др.) могут подвергаться воздействию низких температур, работать в контакте с охлажденными жидкостями, предметами, материалами (машиностроительная и металлообрабатывающая промышленность). Возможно профессиональное ознобление или отморожение (см. раздел «Дерматиты»). При попадании на кожу раскаленных или расплавленных металлов либо

других веществ, горячих газов, жидкостей, паров в производственных условиях могут возникать ожоги.

Профессиональный солнечный дерматит может возникнуть у работающих на открытом воздухе. Заболевание проявляется через несколько часов после облучения в виде покраснения и отека. Солнечный дерматит, как правило, сопровождается повышением температуры тела, головной болью, а иногда и головокружением, тошнотой, нарушением сна и аппетита. Острый период длится несколько дней, после чего наступает обильное шелушение, а затем коричневое окрашивание облученных участков кожи (загар). При загаре повторное солнечное облучение уже не вызывает столь бурную воспалительную реакцию, так как гиперпигментированная кожа (скопление меланина) экранирует ультрафиолетовые лучи.

Работа с источниками радиоактивных веществ и ионизирующих излучений, нарушения дозиметрического контроля, аварии могут приводить к развитию острой или хронической профессиональной лучевой болезни, клиническая картина которой идентична непрофессиональным лучевым поражениям.

#### **19.4. Профессиональные заболевания кожи, вызванные инфекционными возбудителями**

Все заразные кожные болезни могут развиваться как профессиональные инфекционные заболевания, если инфицирование заразным материалом произошло при выполнении профессиональных обязанностей. Остановимся на некоторых относительно часто встречающихся инфекционных профессиональных заболеваниях кожи.

##### **19.4.1. Эризипеллоид, или свиная рожа**

Заболевание вызывается бациллой свиной рожи (*Bac. rhusiopathiae suis*), хотя источником заражения могут быть многие другие домашние животные. Болеют эризипеллоидом чаще рабочие мясокомбинатов, консервных и рыбных заводов, т.е. лица, соприкасающиеся с мясом животных, рыб, птиц, их костями, шкурами, животным клеем. Возбудитель проникает в организм через поврежденную кожу (чаще всего вследствие укола или пореза острой костью, ножом для разделки).

После инкубационного периода от нескольких часов до нескольких суток на месте проникновения возбудителя (обычно на коже кистей, чаще пальцев, значительно реже стоп) возникает ограниченная резко болезненная припухлость, эритема, сопровождающиеся жжением, болью. Эритема имеет то ярко-красный, то бледно-розовый оттенок. На пораженном участке расположены узелки, пузырьки, а иногда и пузыри. У большинства больных эризипеллоидом в процесс вовлекаются суставы, что сопровождается их припухлостью, отеком конечности, резкой болезненностью, увеличением регионарных лимфатических узлов и лихорадкой. Затем эритема принимает синюшно-сизый цвет. Заболевание может закончиться через несколько дней, но может затягиваться и переходить в хроническую форму. Иммунитет не сохраняется, возможны повторные заражения.

##### **19.4.2. Профессиональные микозы**

Медицинский персонал, обслуживающий больных грибковыми заболеваниями, ветеринарные работники, контактирующие с больными микозами животными, зоотехники, полеводы, животноводы, работники парикмахерских и бань, микробиологи, лаборанты, работники вивариев могут заражаться на работе различными грибковыми заболеваниями

(трихофития, микроспория, фавус, эпидермофития, рубромикоз, кан-дидоз, актиномикоз, споротрихоз и др.), которые в этом случае будут называться профессиональными микозами.

Заражение происходит обычно при несоблюдении правил работы с больными людьми и животными. По клинической картине эти поражения не отличаются от таких же заболеваний непрофессионального происхождения.

#### 19.4.3. Принципы диагностики профессиональных заболеваний кожи

Только некоторые профессиональные заболевания кожи имеют выраженную клиническую картину, позволяющую установить диагноз профессионального дерматоза. К таким заболеваниям относят, например, масляные фолликулиты, профессиональные изъязвления. Большинство профессиональных дерматозов клинически мало или вообще не отличаются от аналогичных непрофессиональных дерматозов.

Диагноз профессионального заболевания кожи устанавливает дерматолог или дерматолог-профпатолог, используя дополнительные данные и методы исследования.

Большинство профессиональных дерматозов возникают в период от нескольких месяцев (аллергические дерматозы) до года после начала работы с производственным раздражителем или у рабочих с многолетним стажем, если в технологическом процессе стали применять новое химическое вещество с сенсибилизирующими свойствами. Неаллергические профессиональные заболевания кожи (токсическая меланодермия, профессиональный рак кожи и др.), как правило, возникают при многолетнем контакте (5-15 лет) с соответствующими профессиональными вредностями. Первичные очаги поражения при профдерматозах располагаются преимущественно на коже кистей, предплечий, лица, шеи, т.е. на открытых участках кожи, соприкасающихся с производственным раздражителем. Правильно собранный анамнез также способствует диагностике. Профессиональное происхождение заболевания подтверждается другими случаями одинаковых заболеваний кожи у работников однотипных профессий или одного производства.

Профессиональные приметы (стигмы) облегчают диагностику профессионального дерматоза, но не имеют решающего значения.

Отсутствие производственного контакта с аллергеном и контакт с бытовыми аллергенами (стиральные порошки, лаки, клей, краски, хром, никель, скипидар, содержащийся в мастике для полов и гуталине, антибиотики, формалин, входящий в состав средств против потливости, косметические средства и др.) исключают профессиональное заболевание кожи. Контакт с различными производственными вредностями должен быть подтвержден в санитарно-гигиенической характеристике условий труда, которую выдает больному прикрепленный к промышленному предприятию промышленно-санитарный врач.

Для диагностики аллергических заболеваний кожи, в том числе профессиональных, широкое применение получили так называемые кожные пробы или тесты, которые часто помогают выявить химический аллерген. Различают капельные, компрессные и скарификационные пробы. Последняя включает две разновидности - скарификационно-капельную и скарификационно-компрессную пробу.

Наиболее просты капельные пробы, когда аллерген в виде капли наносят на внутреннюю поверхность кожи предплечья. Обычно результат пробы читают через 24 ч. Положительный результат выражается в воспалительной реакции различной интенсивности (легкая или сильная гиперемия, отечность, появление узелков и пузырьков). При отрицательном результате никаких изменений на месте нанесения пробы нет. Малая чувствительность по сравнению с другими методами - главный недостаток капельных проб.

Компрессные пробы значительно чувствительнее, но их применение несколько сложнее. Аллерген наносят в виде раствора на марлю (11 см), покрывают компрессной бумагой и прибинтовывают к коже внутренней поверхности предплечья. Повязку снимают через сутки, а еще через сутки читают результат пробы. Отрицательные результаты капельной и компрессной проб служат основанием для проведения скарификационной пробы и ее модификаций, когда испытуемое вещество наносят на травмированную скарификатором или скальпелем кожу.

Кожные пробы имеют вспомогательное значение в распознавании профессиональных дерматозов, так как могут быть положительными в остром периоде непрофессиональных аллергических дерматозов и отрицательными при всех неаллергических профессиональных дерматозах.

Применяются также тесты *in vitro*: реакция торможения миграции лимфоцитов (РТМЛ), реакция специфической агломерации лейкоцитов (РСАЛ), НСТ-тест с нитросиним тетразолием.

Лечение предусматривает прежде всего прекращение контакта больного с раздражающими факторами, в том числе промышленным (производственным) аллергеном, что уже само по себе способствует улучшению состояния кожи или выздоровлению. Лечение профессиональных дерматозов (аллергических и неаллергических) и профессиональных экзем проводят по тем же принципам, что и таких дерматозов непрофессиональной природы.

Диспансеризация включает обязательные периодические медицинские обследования рабочих, имеющих производственный контакт с опасными и вредными производственными факторами, мероприятия по реабилитации заболевших и оздоровлению условий труда. Важнейшее значение приобретают средства индивидуальной защиты кожи.

## 20. ХЕЙЛИТЫ (CHEILITIS)

Хейлиты - воспаление красной каймы, слизистой оболочки и кожи губ, проявляющееся краснотой, большим или меньшим отеком, шелушением, трещинами, корками. Красная кайма губ представляет собой полуслизистую, в которой нет слюнных желез и кожных придатков. Субъективно хейлиты сопровождаются зудом, покалыванием, чувством напряжения губ.

Губы могут вовлекаться в патологический процесс при красной волчанке, красном плоском лишае, псориазе, атопическом дерматите, туберкулезе, сифилисе и др. Если при этом имеются и другие клинические проявления дерматоза на коже, то диагноз поставить проще. Однако поражение губ иногда остается единственным симптомом болезни, которую врач должен распознать и приступить к лечению.

Причиной хейлитов могут быть механические, физические, химические, инфекционные факторы, а также нарушения функции внутренних органов.

Общепризнанной классификации хейлитов не существует. Условно их делят на *первичные хейлиты* (самостоятельные или собственно хейли-ты) - метеорологический, актинический, эксфолиативный, glandуляр-ный - *вторичные*, являющиеся следствием какого-либо заболевания или другой внутренней причины. Это атопический (хейлит у больного атопическим дерматитом), экзематозный (в сочетании с экземой), аллергический (контактный), медикаментозный хейлит, инфекционные хейлиты, макрохейлит (синдром Россоломо-Мелькерсона-Розенталя).

Помимо перечисленных форм, некоторые авторы выделяют в качестве самостоятельных нозологических форм микотический, поверхностный гнойный glandулярный, глубокий гнойный (апостематозный), гиповита-минозный хейлит, хейлит при заболеваниях эндокринной системы и др.

#### Первичные (самостоятельные) хейлиты

*Метеорологический хейлит.* Холод, ветер, повышенная или пониженная влажность, инсоляции являются частой причиной хейлитов. Заболевание наблюдается преимущественно у лиц, работающих на открытом воздухе, и не имеет четкой сезонности в отличие от актинического хей-лита. Метеорологический хейлит чаще встречается у мужчин.

Проявляется гиперемией и инфильтрацией красной каймы (чаще только нижней губы), сухостью, мелкопластинчатым шелушением и трещинами.

Лечение заключается в устранении раздражающих факторов, применении гигиенической губной помады, ожиряющих кремов. При выраженных воспалительных явлениях рекомендуется кратковременное использование кортикостероидных кремов.

Актинический хейлит обычно поражает только нижнюю губу у лиц, подвергающихся постоянному воздействию солнечных лучей. Заболевание встречается чаще в весенне-летнее время у мужчин после 40 лет со светлыми фенотипами кожи (I или II). Актинический хейлит нередко сочетается с другими клиническими проявлениями повышенной фоточувствительности на открытых участках кожи.

Клинически выделяют сухую и экссудативную форму.

При сухой форме красная кайма губ покрывается мелкими беловатыми чешуйками, корками и трещинами (рис. 72). Наряду с этим можно наблюдать бледные зоны атрофии с шероховатой поверхностью или зоны беловатого цвета с нечеткими контурами. Все это соответствует картине предраковой трансформации эпителия. У некоторых больных на красной кайме губ видны участки ороговения или даже веррукозных разрастаний. Риск возникновения карциномы высок, поэтому при инфильтрации, длительно существующих трещинах или язвенном поражении следует произвести биопсию.

Экссудативная форма актинического хейлита протекает более остро и проявляется в весенне-летнее время участками ярко-красной гиперемии на отечном фоне красной каймы нижней губы. При обострении процесса на губе появляются мелкие пузырьки, которые быстро вскрываются, оставляя более или менее обширные эрозированные поверхности, которые впоследствии покрываются корками. Субъективно больные жалуются на зуд или

жжение. В осенне-зимний период наступает улучшение. В каждом случае установления диагноза «актинический хейлит» следует иметь в виду, что это заболевание может являться фоном для развития злокачественного процесса, поэтому больной нуждается в наблюдении и лечении. Длительно существующие эрозии, трещины, язвы с уплотнением в основании или ороговением подвергают гистологическому исследованию для исключения злокачественного процесса.

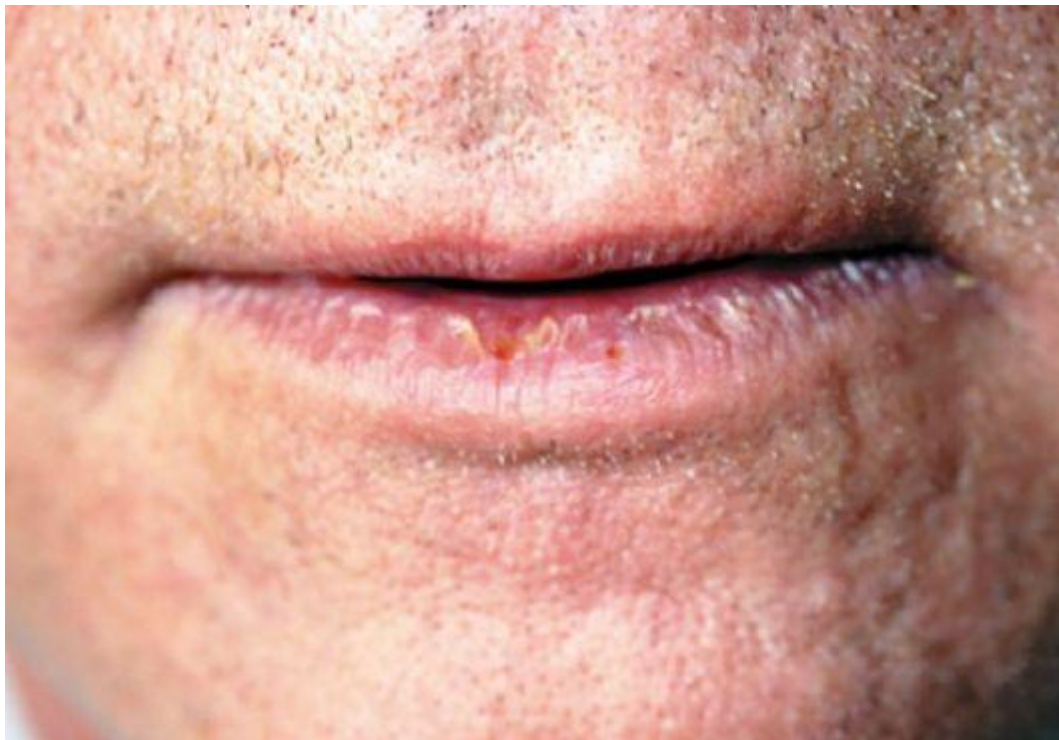

Рис. 72. Актинический хейлит

Ифференциальную диагностику экссудативной формы актинического хейлита следует проводить с аллергическим (атопическим) хейлитом, эксфолиативным хейлитом, красной волчанкой. Атопический хейлит не ограничивается только нижней губой, не имеет четкой сезонности. В диагностике помогают тщательно собранный анамнез и не менее тщательный осмотр кожи, на которой обычно есть характерные признаки заболевания. Эксфолиативный хейлит отличается от сухой формы актинического хейлита частым поражением красной каймы не только нижней, но и верхней губы. Поражение на нижней губе при красной волчанке создает особые трудности в дифференциальной диагностике. В затруднительных случаях следует прибегнуть к диагностической биопсии.

Абразивный преинвазивный хейлит Манганотти является особой формой длительно текущего актинического хейлита. Как следует из названия, это облигатное предраковое заболевание. На красной кайме нижней губы расположена одна или несколько неглубоких эрозий неправильной формы с гладкой, красной поверхностью, периодически покрывающейся корками. Эрозии располагаются чаще в боковой, а не в центральной части губы, и существуют долго. Возможна спонтанная эпителизация эрозий, но затем снова наступает рецидив. При иммуногистохимических исследованиях у больных актиническим хейлитом обнаружено достоверное увеличение содержания протеина P53, отражающего процессы апоптоза, и маркеры пролиферации Ki-67 (Martinez A. et al., 2005). Попытки отличить актинический хейлит от его трансформации в плоскоклеточный рак на основании

уровня протеина P53 не выявили между ними достоверных различий (Neto Pimentel et al., 2006).

Лечение. Непременное условие лечения - смена профессии или занятия (горные лыжи, альпинизм), связанного с длительным пребыванием на открытом воздухе. Назначают антиоксиданты (каротиноиды,  $\alpha$ -токо-ферол), антималярийные препараты (хлоридин по 0,25 г или гидроксихлорохин по 0,2 г 2 раза в сутки в течение 2-3 нед). Наружно применяют кортикостероидные кремы. При неэффективности консервативного лечения используют более радикальные методы. Отличные результаты дает вапоризация углекислотным лазером или жидким азотом, но этот метод исключает гистологический контроль. При поверхностной вапоризации возможны рецидивы. Эффективность электрокоагуляции сопоставима с применением криотерапии или углекислотного лазера, но рубцевание более медленное, а гистологическое исследование также невозможно. Сообщалось о применении фотодинамической терапии: нанесение на пораженные участки аминолевулиновой кислоты с последующим облучением лазером с длиной волны 595 нм (Alexiades-Armenakas M., 2006). Самым радикальным методом остается хирургическое иссечение под местной анестезией части красной каймы с пораженным участком. При этом в послеоперационном периоде отмечаются парестезии губы, зуд.

Если при гистологическом исследовании биоптата, взятого у больного хейлитом Манганотти, установлено, что процесс не вышел за пределы эпидермиса, можно ограничиться вапоризацией углекислотным лазером или криотерапией. В других случаях прибегают к хирургическому иссечению красной каймы.

Прогноз благоприятный, но длительно существующая сухая форма может служить фоном для развития предраковых заболеваний.

Профилактика. Применение фотозащитных средств с высокой степенью защиты (SPF 30-50).

*Эксфолиативный хейлит* - хроническое заболевание красной каймы губ, которым чаще болеют женщины в возрасте от 18 до 40 лет. Частой причиной заболевания является привычка облизывать или покусывать губы, что наблюдается у субъектов с неустойчивой психикой.

Клиническая картина своеобразна: поражается не вся поверхность красной каймы, а только ее часть в виде узкой ленты от одного угла рта к другому. При этом ни сами углы рта, ни часть красной каймы, соседствующая с окружающей кожей, ни слизистая оболочка не вовлекаются в процесс. Выделяют сухую и экссудативную формы, которые могут переходить одна в другую.

При сухой форме на фоне застойной гиперемии одна или обе губы покрыты линейно расположенными полупрозрачными чешуйками, плотно спаянными своим центром с красной каймой, а периферическая часть приподнята. Больные нередко их скисывают, при этом образуются участки яркой гиперемии, на которых через несколько дней снова нарастают чешуйки серого или серо-коричневого цвета, напоминающие пластинки слюды. Процесс продолжается неопределенно долго в виде стойкого шелушения губ. Субъективно больных беспокоят сухость и жжение в области поражения.

При экссудативной форме на отечной и инфильтрированной красной кайме губ (или только одной губы, чаще нижней) образуются обильные корки в виде сплошной ленты. Свисая с губы в виде фартука, она создает впечатление тотального поражения красной



каймы, но на самом деле процесс не выходит за границы от переходной зоны со слизистой оболочкой (зоны Клейна) до середины красной каймы. Полоска красной каймы, граничащая с кожей, остается непораженной. Течение экс-фолиативного хейлита длительное, хроническое, но трансформации этой формы в злокачественный процесс не наблюдается.

Клиническое сходство с этой формой имеет эксфолиативный хейлит Крокера, встречающийся у подростков и молодых людей в виде сква-мозно-корковых поражений губ с мацерацией. Его причиной является привычка облизывать и покусывать губы, что расценивается как пато-мимия.

Лечение зависит от этиологического фактора, лежащего в основе заболевания.

Гландулярный хейлит - заболевание губ, обусловленное хроническим воспалением гипертрофированных слюнных желез, протоки которых из-за врожденной гетеротопии открываются на границе красной каймы губ - в зоне Клейна.

Выделяют две формы glandулярного хейлита. Первичный хейлит связан с другими заболеваниями губ, не является редким заболеванием, встречается в 3-6%, в 2 раза чаще у мужчин, особенно после 40 лет, чем у женщин.

Клиническая картина первичного glandулярного хейлита включает в себя расширенные протоки устьев слюнных желез в виде красных точек, расположенных на слизистой оболочке губы (чаще нижней), из которых выделяется слюна в виде мелких капель - симптом росы. Постоянное смачивание губы слюной приводит к ее мацерации, а испарение слюны - к возникновению сухости, трещин и эрозий, а также к различным формам предраковой трансформации.

Вторичный glandулярный хейлит является сопутствующим симптомом лейкоплакии, красного плоского лишая, красной волчанки и некоторых других дерматозов у лиц без гетеротопии слюнных желез.

Присоединение инфекции (обычно кокковой) превращает обычный хейлит в гнойный.

Диагностика glandулярного хейлита не представляет затруднений.

Лечение первичного glandулярного хейлита особенно эффективно при диатермокоагуляции слюнных желез с помощью волоскового электрода. При большом количестве измененных слюнных желез прибегают к их хирургическому иссечению. В случае гнойного хейлита используются мази с антибиотиками или комбинированные мази, содержащие топический кортикостероид и антибиотик. Лечение вторичного glandулярного хейлита основано на терапии основного заболевания, признаком которого он является.

Профилактика заключается в санации полости рта и диспансерном наблюдении за больными.

Вторичные (симптоматические) хейлиты представляют собой постоянные или непостоянные проявления на красной кайме губ основного заболевания (атопического дерматита, экземы, красной волчанки и др.) и рассматриваются в описаниях клинической картины каждого из этих дерматозов.

Атопический хейлит в виде эритематозно-сквамозных проявлений на красной кайме губ обычно сочетается с другими клиническими признаками атопического дерматита: высыпаниями на коже локтевых сгибов, подколенных ямок, шеи. Лечение - местные аппликации кортикостероидных и гидратирующих кремов на фоне общей терапии основного заболевания.

Экзематозный хейлит также рассматривается как симптом основного аллергического заболевания с другими кожными проявлениями, но в некоторых случаях (аллергия к пластмассе или металлу зубных протезов, к компонентам зубных паст) может быть самостоятельным заболеванием.

Клиническая картина варьирует от умеренной красноты или шелушения до более значительных проявлений в виде отека, яркой гиперемии, везикул, пузырей, эрозий, кровянистых или желтоватых корочек, а иногда и участков мокнутия. При длительном хейлите клиническая картина приобретает черты хронического воспаления: застойная гиперемия, инфильтрация губ, трещины и плотные складки в углах рта. Присоединение вторичной инфекции приводит к микробному хейлиту и способствует частым рецидивам болезни.

Лечение - системная терапия основного заболевания с короткими курсами лечения губ кортикостероидными кремами.

*Аллергические (контактные) хейлиты* возникают по типу реакции замедленного типа на вещества, контактирующие с красной каймой губ. Встречаются преимущественно у женщин. Этиологическими факторами могут быть губная помада, зубная паста, зубные протезы, металлические мундштуки духовых инструментов, некоторые пищевые вещества.

По течению аллергические хейлиты могут быть острыми или хроническими. Острые хейлиты проявляются эритемой, отеком, везикулярными высыпаниями, корками и сильным зудом. Границы поражения нечеткие, могут выходить за пределы красной каймы губ. Хронические аллергические хейлиты проявляются эритематозно-сквамозными высыпаниями и трещинами. Уртикарные высыпания на красной кайме губ и на слизистой рта обычно имеют алиментарное происхождение. Хейлит быстро исчезает при устранении вызвавшей его причины.

Лечение. В первую очередь следует выявить и исключить аллергены как причину заболевания. Внутри назначают антигистаминные препараты на 10-14 дней; наружно - кортикостероидные кремы.

Медикаментозные хейлиты также относятся к вторичным хейлитам и обусловлены приемом некоторых фармакологических препаратов. В виде красноты, шелушения, трещин они нередко осложняют системную терапию ретиноидами. Обычно выраженность клинических проявлений коррелирует с суточной дозой и длительностью лечения ретиноидами. Гидратирующие кремы, как правило, позволяют уменьшить побочный эффект терапии. В редких случаях приходится уменьшить суточную дозу препарата.

Другую группу медикаментозных хейлитов представляют высыпания на губах и на слизистой рта при синдроме Стивенса-Джонсона и синдроме Лайелла. Они являются аллергической реакцией на различные медикаменты и возникают через 7-21 день после начала лечения в виде отека, эрозий, корок, отслоения слизистой оболочки и кожи. Клинические проявления и методы лечения этих синдромов приведены более подробно в соответствующих главах.

Инфекционные хейлиты в зависимости от вызвавшей их причины подразделяются на вирусные, бактериальные и микотические.

*Вирусные хейлиты*, этиологическим фактором которых является вирус простого герпеса (обычно 1-го типа), встречаются часто. На губе появляются мелкие сгруппированные пузырьки, после вскрытия которых остается эрозия, вскоре покрываемая коркой. Одновременно возможны стоматит и увеличение регионарных лимфатических узлов.

Лечение следует начинать в первые часы после возникновения клинических проявлений. В большинстве случаев локальное применение мази ацикловир дает отчетливый терапевтический эффект. В тяжелых и упорных случаях прибегают к приему ацикловира внутрь в дозе

5 мг/кг каждые 5 ч. Так как вирус простого герпеса, однажды попавший в организм, там постоянно присутствует в латентном состоянии, следует предупредить больного о возможности обострения болезни в каждом случае снижения иммунитета (перенесенная болезнь, избыточная инсоляция и пр.). Профилактическое локальное применение фотозащитного средства пред инсоляцией снижает риск обострения болезни (Raborn G.W et al., 1998).

*Бактериальные хейлиты* чаще вызываются стрептококками или стафилококками. На губах, обычно в углу рта, появляются корки, после удаления которых видна эрозия. Бактериальный хейлит фактически представляет собой импетиго и поддается соответствующему лечению.

*Микотический (кандидозный) хейлит* проявляется эритемой и отеком губы, нередко ее болезненными трещинами, препятствующими нормальному приему пищи. Одновременно у больного можно обнаружить явления стоматита. Если процесс становится хроническим, торпидным, не поддающимся лечению, то следует обследовать больного для исключения иммунодефицита, в том числе вызванного ВИЧ-инфекцией.

Гиповитаминовый хейлит возникает при значительном дефиците витаминов С, В<sub>2</sub>, В<sub>12</sub>. При пеллагре (дефицит витамина РР) красная кайма становится блестящей, покрытой трещинами и эрозиями. При недостатке рибофлавина (В<sub>2</sub>) возникают трещины в углах рта.

Гранулематозный хейлит Мишера чаще поражает одну (особенно нижнюю) губу без видимой причины и имеет хроническое течение. В настоящее время гранулематозный хейлит рассматривается не в качестве самостоятельной нозологической формы, а как составная часть синдрома Россолимо-Мелькерсона-Розенталя.

Синдром Россолимо-Мелькерсона-Розенталя в своей полной форме включает триаду симптомов: гранулематозный хейлит, парез лицевого нерва и складчатый язык.

Заболевание обычно начинается внезапно с отека одной (реже обеих) губы, край которой вздувается, выворачивается, отстает от зубов и мешает артикуляции и приему пищи. Однажды возникнув, отек существует неопределенно долго, временами увеличиваясь или уменьшаясь. Редкие случаи исчезновения отека через различные промежутки времени сменяются рецидивом.

При парезе лицевого нерва частичная или полная потеря тонуса мимических мышц ведет к расширению глазной щели и опущению угла рта на стороне поражения. При разговоре заметна асимметрия мимики больного.

Третий симптом - складчатый, отечный язык наблюдается примерно у 60% больных. На языке образуются полосы или пятна, он неравномерно увеличен. Хорошо видны глубокие борозды, особенно в центре языка, которая делит его примерно на равные части. Поверхность становится бугристой и напоминает бульжную мостовую.

Диагностика при наличии всей триады симптомов не представляет затруднений, но у части больных может отсутствовать один или два характерных признака. Единственным клиническим проявлением остается макрохейлия.

Лечение синдрома представляет значительные трудности. Традиционно применяемые кортикостероиды (преднизолон по 40-60 мг/сут в течение 2-4 нед с последующим медленным снижением дозы) и антибиотики широкого спектра действия, как и антималярийные препараты, умеренно эффективны. В качестве альтернативы применяют нестероидные противовоспалительные препараты (ибупрофен по 400-800 мг/сут) или метронидазол по 500 мг/сут (Капо У., 1992). Клофазим (лампрен) приносит улучшение у части пациентов, особенно на ранних стадиях заболевания. Препарат назначают в дозе 100 мг/сут в течение 10 дней, затем через день в той же дозе в течение 6 мес.

При отсутствии эффекта от консервативной терапии применяют хирургическое иссечение части ткани губы. Однако этот метод не предотвращает рецидивов заболевания.

## 21. ЛЕЙКОПЛАКИЯ

Лейкоплакия представляет собой очаговое ороговение слизистой оболочки рта, красной каймы губы или гениталий, сопровождающееся воспалением, возникающее, как правило, в ответ на хроническое экзогенное раздражение, и относится к факультативному предраку. Болеют чаще пожилые мужчины.

Этиология и патогенез. Лейкоплакию рассматривают как реакцию слизистой оболочки на различные внешние раздражители (механические, термические, химические и др.), особенно множественные.

Провоцирующая роль принадлежит горячему табачному дыму, хронической травматизации губы мундштуком, прижиганию губы при докуривании сигареты без фильтра до конца, нарушению зубного ряда и гальваническому току, возникающему в полости рта при протезах из разнородных металлов, длительному существованию хейлита.

Клиническая картина. Обычно лейкоплакия локализуется на слизистой оболочке щек, преимущественно у углов рта, на нижней губе, реже на языке (на спинке или боковой поверхности), альвеолярном отростке, в области дна полости рта. Различают плоскую, веррукозную, эрозивную формы и лейкоплакию Таппейнера.

Течение лейкоплакии от момента ее появления до озлокачествления можно разбить на несколько этапов. Процесс, как правило, начинается с предлейкоплакической стадии - небольшого воспаления ограниченного участка слизистой оболочки. После этого очень быстро происходит его равномерное ороговение, очаг поражения начинает приподниматься

над окружающей нормальной слизистой оболочкой (веррукозная лейкоплакия). В этот период болезни на смену гиперпластическим приходят метапластические изменения, нередко ведущие к озлокачествлению, особенно при локализации процесса на языке.

Длительность лейкоплакии до ее возможной трансформации в рак весьма индивидуальна и зависит в первую очередь от формы лейкоплакии, так как наибольшей потенциальной злокачественностью обладают веррукозная и эрозивная формы.

Клинические признаки озлокачествления эрозивной лейкоплакии: появление уплотнения в основании эрозии, кровоточивость эрозивной поверхности при ее травмировании, изъязвление, образование сосочко-вых разрастаний на поверхности эрозии или ее быстрое увеличение. Раннее удаление очагов веррукозной и эрозивной лейкоплакии с последующим гистологическим исследованием является профилактикой злокачественного перерождения.

Диагностика основывается на клинических данных, подтвержденных в сомнительных случаях результатами гистологического исследования. Лейкоплакия имеет сходство с красным плоским лишаем, красной волчанкой, сифилитическими папулами и некоторыми формами кандидоза (см. соответствующие разделы).

Лечение. В первую очередь следует провести тщательную санацию полости рта, устранить раздражающие факторы, которые вызвали заболевание или способствовали его поддержанию: табачного дыма, острых краев разрушенных зубов и корней, пломб из амальгамы, дефектных зубных протезов. Непременным условием при лечении лейкоплакии должно быть прекращение курения. При веррукозной форме лейкоплакии, кроме того, показано хирургическое удаление патологических очагов в пределах здоровых тканей. Хороший эффект дает криохирургия, особенно применение жидкого азота. При эрозивной форме лейкоплакии, если консервативное лечение не дает результатов, следует прибегнуть к хирургическому иссечению очагов поражения с обязательным гистологическим исследованием. Больные лейкоплакией подлежат обследованию для выявления сопутствующих соматических заболеваний, особенно заболеваний желудочно-кишечного тракта, и проведения соответствующего лечения. Показан прием витамина В<sub>6</sub>, ретинола паль-митата в течение 1-2 мес. Благоприятно действуют аппликации масляного раствора витамина А 3-4 раза в день. Применение прижигающих и раздражающих средств категорически противопоказано, так как они способствуют озлокачествлению процесса. Прогноз наиболее благоприятен при плоской лейкоплакии.

Профилактика. Санация полости рта, рациональное протезирование, лечение желудочно-кишечной патологии, прекращение курения.

## 22. ПАПУЛЕЗНО\_СКВАМОЗНЫЕ\_ДЕРМАТОЗЫ

### 22.1. Псориаз

Псориаз (чешуйчатый лишай, *psoriasis vulgaris*) - хронический рецидивирующий дерматоз с гиперпролиферацией эпидермальных клеток, нарушением процесса кератинизации и воспалительной реакцией в дерме, изменениями в различных органах и системах.

Дерматоз часто возникает в возрасте 10-25 лет, но может впервые проявиться в любом возрасте: описаны случаи псориаза у детей до 1 года и у взрослых в возрасте 82 лет. Заболевание распространено во всех широтах земного шара, среди населения разных

национальностей и рас, где встречается с неравномерной частотой - от 0,1 до 3% и более. Приблизительно у 15% больных выявляется псориазический артрит, часто с множественным поражением суставов, нередко приводящий к инвалидности. Это делает псориаз актуальной не только медицинской, но и социальной проблемой. Псориаз одинаково проявляется у мужчин и женщин, но среди детей он чаще встречается у девочек, а среди взрослых - у мужчин (60-65%).

Клиническое описание болезни, сходной с псориазом, известно с древнейших времен (в Библии, у Гиппократ, Цельса и др.). Однако лишь в 1841 г. Гебра выделил псориаз как самостоятельное заболевание.

Этиология и патогенез. Ни одна из многочисленных гипотез возникновения псориаза не является общепризнанной. Несомненна роль генетических факторов, на что указывают семейные случаи заболевания, в том числе у близнецов, и определенные корреляции с системой HLA.

Специальные генетические исследования, проведенные В.Н. Мордовцевым и соавт., установили мультифакториальный тип наследования псориаза с неполной пенетрантностью генов. Показано, что антигены гистосовместимости В13 и В17 достоверно чаще встречаются у больных псориазом только с кожными проявлениями, а В17, В27, В33, В40 - у пациентов с кожными проявлениями в сочетании с артритом. Помимо системы HLA, выявлен еще один важный генетический маркер псориаза: сцепление доминантных форм псориаза с дистальным отделом хромосомы 17. При псориазе возможно как аутосомно-доминантное наследование (вероятность до 50%), так и наследственная предрасположенность к возникновению болезни под влиянием средовых факторов.

В основе образования псориазических элементов лежат избыточная пролиферация кератиноцитов, нарушение дифференцировки эпите-лиоцитов, высокая активность метаболических процессов, связанных с энергетическим балансом, недостаточность синтеза кератогиалина.

В развитии псориаза важная роль принадлежит иммунным нарушениям: повышенной активности Т-хелперов при дефекте Т-супрессоров, увеличенном содержании циркулирующих иммунных комплексов и повышении титров аутоантител к ДНК. Клеточный инфильтрат при псориазе состоит преимущественно из CD-4+Т лимфоцитов. Все эти данные дают основание считать псориаз иммуногенетическим заболеванием, при котором цитокины и факторы роста определяют выраженность воспаления и гиперпролиферации вследствие нарушения в системе вторичных мессенджеров цАМФ/цГМФ.

Активированные макрофаги вырабатывают провоспалительные цито-кины: фактор некроза опухоли альфа (ФНО- $\alpha$ ) и гамма (ФНО-7), интер-лейкины (ИЛ-1а, ИЛ-2, ИЛ-6, ИЛ-8). Ключевую роль играет ФНО-а.

Псориаз представляет собой системный процесс у больных не только с иммунными нарушениями, но и выраженными функциональными и морфологическими изменениями ряда органов и систем. На современном уровне знаний можно определить псориаз как генотипический дерматоз, передающийся по доминантному типу с неполной пенетрантностью и неравномерной проявляемостью. Это заболевание мультифакториальной природы: патогенными факторами являются изменения ферментного, липидного, реже белкового и углеводного обмена, эндокринные дисфункции и функциональные аномалии межучного мозга в форме адаптационной болезни, сдвиги аминокислотного

метаболизма, нередко в сочетании с хроническим тонзиллитом, гриппом и другими инфекционно-аллергическими заболеваниями (в основном стрепто-стафило-кокковой и вирусной природы). На генетический аппарат клеток могут оказывать патогенное влияние фильтрующиеся вирусы, что влечет за собой нарушения контроля биохимических процессов (вирусно-генетическая гипотеза).

У больных псориазом выявлены изменения соотношения фракций гистоновых белков, которым принадлежит важное место в регуляции пролиферативной активности и синтеза ДНК, составляющих большую часть хроматина.

Клиническая картина. Мономорфная папулезная псориазическая сыпь располагается у большинства больных симметрично, преимущественно на разгибательных поверхностях конечностей (рис. 73). Псориаз может поражать любой участок кожного покрова, а также ногти и опорно-двигательный аппарат.

Первичным элементом является эпидермо-дермальная папула розового цвета (симптом Пильнова) различной интенсивности: свежие элементы более яркие (вплоть до красных), давно существующие - более блеклые. Папулы плоские, с шероховатой поверхностью, покрытой серебристо-белыми (серебристый цвет связан с пузырьками воздуха) отрубевидными или мелкопластинчатыми чешуйками, которые легко снимаются. На свежих папулах чешуйки располагаются в центре, по их периферии остается узкий яркий ободок. Затем шелушение усиливается, занимая всю поверхность элемента. Сначала папулы при псориазе имеют правильные округлые очертания и диаметр 1-2 мм. По мере прогрессирования процесса псориазические папулы распространяются по периферии, увеличиваются, образуют бляшки, достигающие больших размеров и имеющие причудливые очертания. Нередко у одного и того же больного одновременно наблюдаются папулезные элементы различной величины и псориазические бляшки.

Для диагностики псориаза имеет ценность ряд симптомов, к которым относят псориазическую триаду и изоморфную реакцию, или феномен Кебнера. При поскабливании псориазической папулы последовательно возникает обильное шелушение в виде серебристо-белых чешуек, напоминающих стеарин (феномен «стеаринового пятна»), после удаления чешуек остается влажной блестящая поверхность (феномен терминальной или псориазической пленки), при дальнейшем поскабливании возникает капельное кровотечение - феномен точечного кровотечения (Auspitz) или «кровавой росы» (А.Г. Полотебнов).

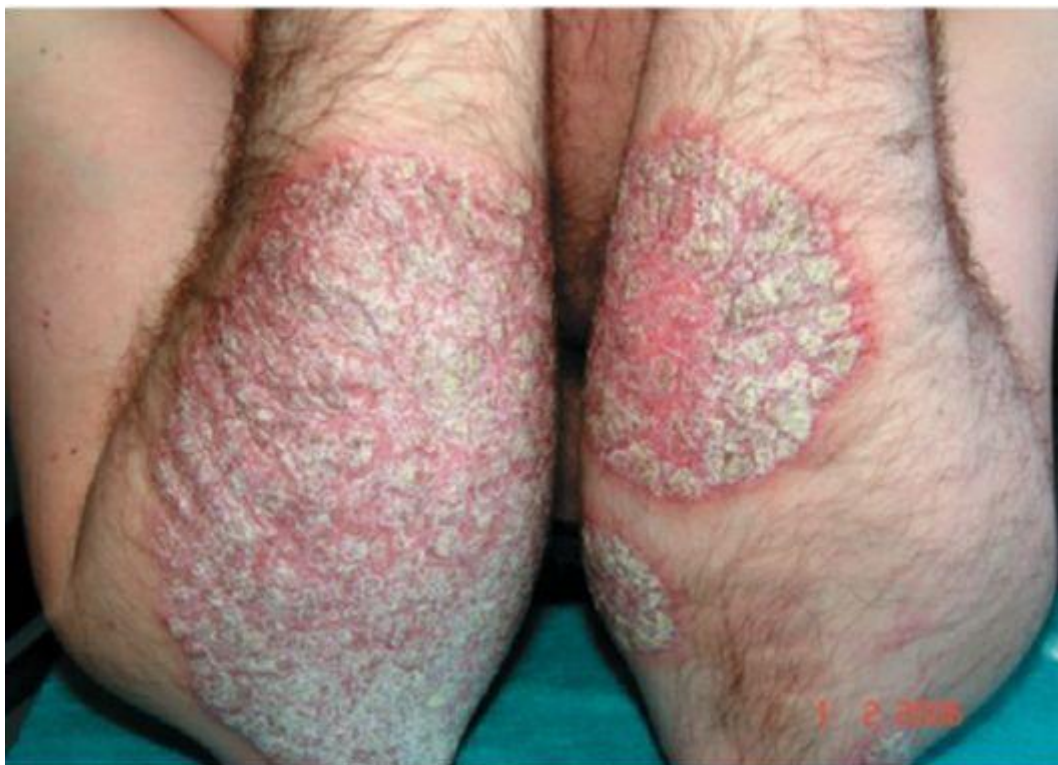

Рис. 73. Псориаз

В основе этих феноменов лежит патогистологическая сущность псориаза (паракератоз, акантоз, папилломатоз). Изоморфная реакция при псориазе (феномен Кёбнера) заключается в развитии псориазных высыпаний на участках кожи, подверженных раздражению механическими и химическими агентами (царапины, уколы, расчески, порезы, трение, облучение, ожоги и др.). После травмы кожи до развития изоморфной реакции проходит в среднем 7-9 дней, хотя наблюдались случаи появления реакции и через более короткие (3 дня) и более продолжительные (21 день) сроки.

Псориаз может сопровождаться зудом (обычно в прогрессирующей стадии) различной интенсивности и чувством стягивания кожи.

В зависимости от размеров и характера высыпных элементов различают следующие клинические формы псориаза:

- *psoriasis punctata* (точечный псориаз) с папулами диаметром в 1-3 мм;
- *psoriasis guttata* - каплевидный псориаз или *lenticularis*, когда элементы достигают размера 4-5 мм;
- *psoriasis nummularis* (монетовидный псориаз) при высыпаниях диаметром до 2-3 см;
- *psoriasis lichenoides spinulosa* с лихеноидными папулами;
- *psoriasis papillomatosa, seu verrucosa*, при котором образуются папилломатозно разрастающиеся очаги;
- *psoriasis annularis, seu orbicularis* (кольцевидный псориаз), когда элементы образуют кольца;



- *psoriasis gyrata*, когда высыпания располагаются в виде дуг и гирлянд;

- *psoriasis figurata, seu geographica* (фигурный, или географический, псориаз), когда очертания очагов напоминают географическую карту;

- *psoriasis seborrhoica* (себорейный псориаз) при локализации высыпаний на типичных для себореи местах в виде мелких розоватых шелушащихся пятен;

- *psoriasis eczematisata* - экзематизированный псориаз и др.

На волосистой части головы могут возникать диффузное шелушение или резко ограниченные наслоения чешуек, часто захватывающие и окружающую гладкую кожу. С волосистой части головы псориаз начинается примерно в 1/4 случаев, а сочетается с высыпаниями на других участках кожи более чем в 60% случаев. Часто поражение волосистой части головы бывает очаговым, располагаясь на затылке, висках, темени в виде четко возвышающихся бляшек. Псориаз области гениталий составляет 1/5 случаев (чаще у девочек), а в крупных складках обычно протекает как интертригинозный процесс, но с резкими границами и инфильтрацией в очагах поражения. Основная локализация приходится на конечности (до 85% случаев) и туловище (более 70%). При поражении ладоней и подошв (*psoriasis palmarum et plantarum*) в 8-12% случаев развиваются обширные округлые шелушащиеся бороздчатые бляшки.

В грудном возрасте и у детей до 5 лет псориаз проявляется сливными очагами поражения, особенно часто на волосистой части головы, лице, коже туловища и конечностей. Папулы формируются из эритематозных пятен, иногда с мокнутием и отеком (экссудативный псориаз), что представляет большие трудности для диагностики. При поражении паховых складок процесс нередко переходит и на слизистую оболочку гениталий. У детей младшего школьного возраста папулезная псориазическая сыпь яркая, сочная и склонна к слиянию, по сравнению с сыпью у взрослых более выражен экссудативный компонент, в связи с чем образуется много чешуйко-корок и массивных серозных корок.

К атипичным клиническим формам псориаза, кроме фолликулярного, веррукозного и рупиоидного, относят интертригинозный, экссудативный, пустулезный псориаз и псориазическую эритродермию.

Интертригинозный псориаз (*psoriasis inversa, seu interversa s. plicarum*) развивается у грудных детей, у больных тяжелым диабетом, ревматизмом, ожирением, у пожилых. Локализация элементов на сгибательных поверхностях конечностей, суставов, на коже паховых и бедренных складок, подмышечных впадин, ладонях, подошвах. Заболевание обычно проявляется нуммулярными, экссудативными бляшками с резкими границами, багрово-красного цвета, незначительным шелушением, влажной и мацерированной поверхностью, часто сопровождается зудом и жжением. Не исключено, что данная форма является по сути экссудативным псориазом (*psoriasis exudativa, seu eczematisata*), клиническая картина которого несколько изменилась в связи с локализацией процесса в складках кожи. При экссудативном псориазе элементы псориаза покрыты серовато-желтыми рыхлыми корками, пропитанными экссудатом.

Пустулезный псориаз (*psoriasis pustulosa, seu suppurativa*) имеет два клинических варианта: тип *Zumbusch* и тип *Barber*. Первый тип пустулезного псориаза может возникать первично без предшествующей типичной картины дерматоза, но чаще развивается вторично в результате трансформации вульгарного или интертригинозного псориаза. Это

тяжелое общее заболевание, сопровождающееся повышением температуры, недомоганием, лейкоцитозом. Сначала появляются множественные диссеминированные эритематозные, эритематозно-отечные очаги, которые, быстро распространяясь по всему кожному покрову, образуют различные фигуры и диффузные ярко-красные очаги. На этом фоне располагаются диссеминированные пустулезные элементы, ссыхающиеся в желто-коричневые корки и корко-чешуйки. Дерматоз может принимать злокачественное течение и заканчиваться летально. При втором типе в области ладоней и подошв на эритематозном фоне развиваются сначала небольшие пустулезные и псориазиформные очаги, расположенные симметрично (рис. 74, 75). Содержимое пустул стерильно. Иногда возможна генерализация процесса. Наряду с описанными очагами на ладонях и подошвах на других участках кожного покрова могут быть типичные псориазиформные высыпания.

Псориазиформная эритродермия (*erythrodermia psoriatica, seu psoriasis universalis*) развивается в результате воздействия неблагоприятных экзогенных факторов, раздражающего лечения и наблюдается у 1,5-3% больных псориазом, нередко со снижением иммунологических показателей и высокой аллергической реактивностью. Стрессовые ситуации могут также спровоцировать развитие эритро-дермии. Нередко причину эрит-родермии установить не удается. Вся кожа ярко-красная, с бурым оттенком, напряжена. На различных участках отек и инфильтрация выражены неодинаково. Отмечается резкое шелушение (отрубевидное на волосистой части головы, пластинчатое на других участках), волосы выпадают, увеличиваются лимфатические узлы, происходит деструкция ногтей, возникают гнойные паронихии. Без предшествующего псориаза такой процесс бывает трудно дифференцировать с другими эритродермиями.

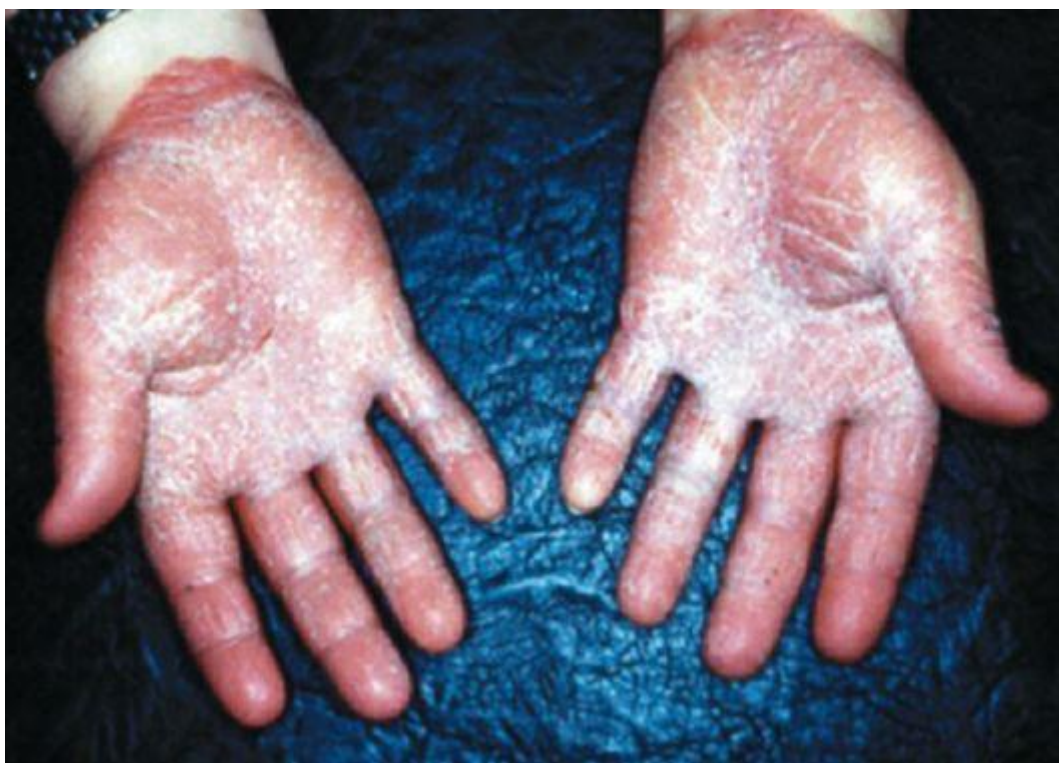

Рис. 74. Пустулезный псориаз ладоней и подошв (*Barber*)

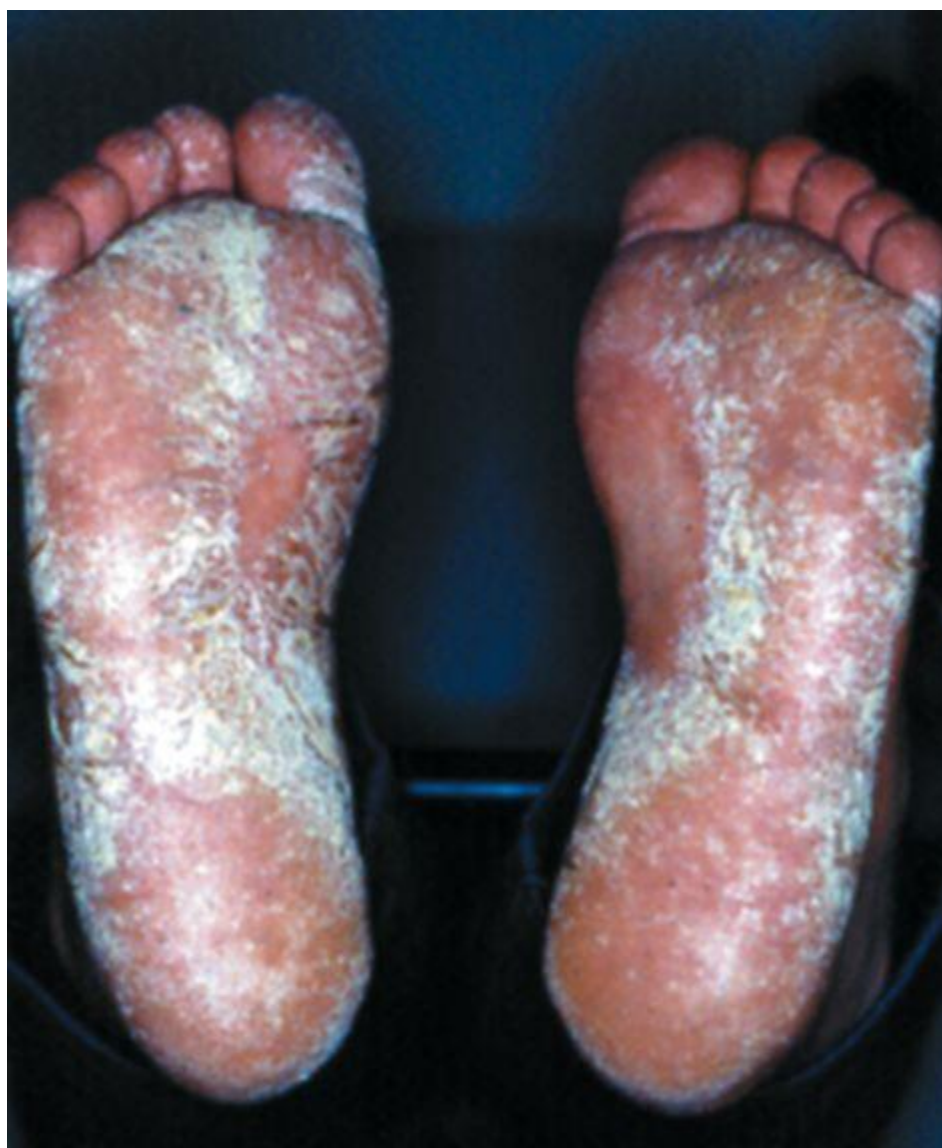

Рис. 75. Пустулезный псориаз ладоней и подошв (*Barber*)

Псориазические высыпания на слизистых оболочках встречаются крайне редко. Поражение слизистой оболочки полости рта, очевидно, является следствием изоморфной реакции (кариес зубов, прием алкоголя, курение и др.). Очаги на слизистой оболочке рта имеют вид круглых овальных или неправильных очертаний сероватых пятен с розовато-красным венчиком в окружности, иногда слегка возвышающихся над уровнем слизистой оболочки.

Примерно у 25% больных псориазом поражены ногти в виде точечной ониходистрофии (точечные углубления, симптом «наперстка»), онихо-грифоза (усиленно растущая и истонченная ногтевая пластинка напоминает птичий клюв) и онихолизиса (атрофическая ониходи-строфия).

У 10-12% больных псориазом к кожным высыпаниям присоединяются прогрессирующие изменения суставов: артропатии по типу деформирующего полиартрита, деформации суставов конечностей (псориазический артрит), ригидность позвоночника (*psoriasis arthropatica*). Эта наиболее тяжелая клиническая форма псориаза приводит к инвалидности и даже к смерти. У большинства больных поражение суставов

возникает через 3-5 лет и более после первого появления псориатических высыпаний (рис. 76). Иногда псориатический артрит развивается одновременно с высыпаниями на коже или предшествует им, чаще у длительно болеющих псориазом, преимущественно у мужчин. Воспалительные и дистрофические изменения в костях и суставах имеют различную интенсивность и тяжесть. Отмечается симметричное множественное поражение мелких периферических суставов кистей и стоп (остеопороз, главным образом в эпифизах, и сужение суставных щелей) с постепенным вовлечением в процесс крупных суставов, иногда позвоночника. При тяжелых формах наблюдаются рассасывание конечных фаланг кистей и стоп, появление экзостозов (остеофитов). Изменения суставов служат причиной подвывихов, вывихов, контрактур и анкилозов. Псориатический артрит отличается от ревматического отрицательными серологическими тестами, отсутствием острых атак и поражения сердца.

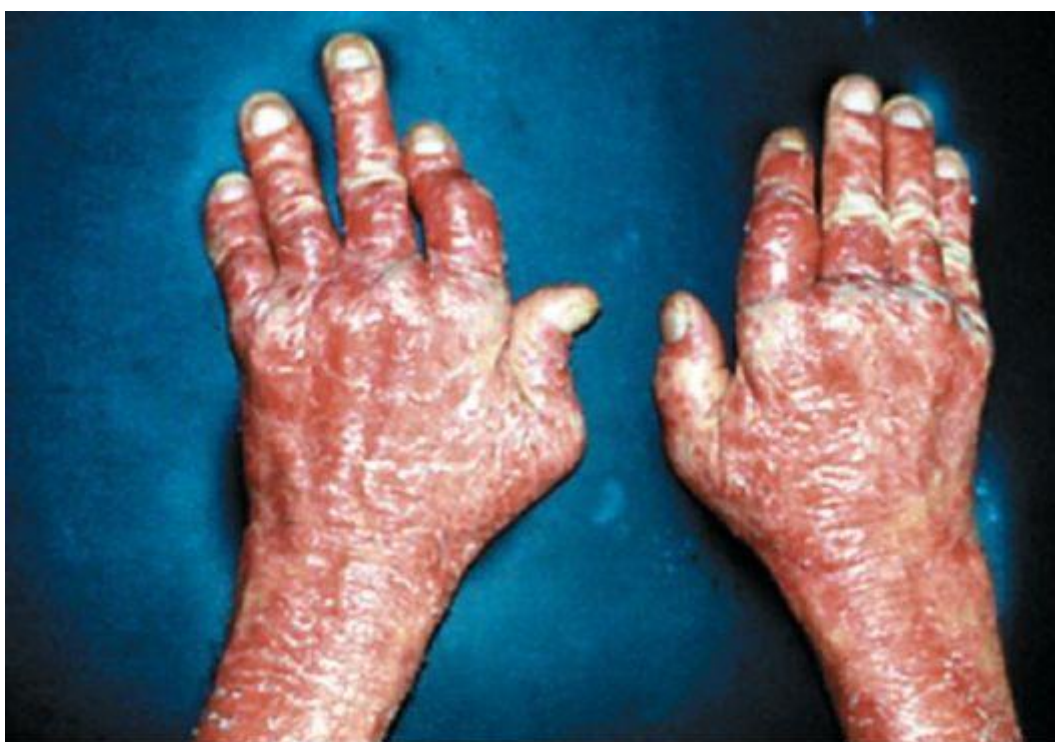

Рис. 76. Артропатический псориаз

В течении псориаза различают три стадии процесса: прогрессирующую, стационарную и регрессирующую. В прогрессирующей стадии можно отметить появление новых папул, периферический рост старых элементов, воспалительный венчик вокруг папул (венчик роста), псориатическую триаду, феномен Кёбнера, образование новых бляшек в результате слияния папул или увеличение старых бляшек. В стационарной стадии свежие элементы не появляются, периферического венчика роста нет, феномен Кёбнера не вызывается. В регрессирующей стадии элементы псориаза уплощаются, бледнеют, шелушение уменьшается или прекращается, вокруг папул появляется венчик депигментации (псевдоатрофический венчик Воронова), наступает разрешение элементов, которое начинается с периферической или центральной части и заканчивается образованием депигментированных (реже гиперпигментированных) пятен. В случаях исчезновения псориатических высыпаний говорят о ремиссии. Примерно в 20% случаев наблюдаются спонтанные ремиссии, обычно в теплое время года. Если инсоляция вызывает обострение процесса, ремиссии наступают реже. Рецидив наступает под влиянием разнообразных факторов (нервно-психические травмы, эндокринные нарушения, обострения очагов

хронической инфекции, смена времен года и др.). По отношению к климатическим и метеорологическим факторам различают зимний (обострение в холодное время года), летний и внесезонный, или смешанный, типы дерматоза. Зимний тип псориаза встречается значительно чаще других.

Некоторые ученые выделяют так называемый латентный псориаз, подразумевая врожденное предрасположение к развитию дерматоза, особенности метаболизма, структурные и функциональные изменения кожи. Эту форму псориаза можно отметить, как правило, у членов семей больных псориазом.

Гистопатология. В эпидермисе наблюдают паракератоз, акантоз в меж-сосочковых участках мальпигиева слоя и истончение его надсосочковых участков, внутриклеточный отек и спонгиоз, скопление в межклеточных промежутках проникающих из дермы нейтрофилов (микроабсцессы Мунро). Над папулой роговой слой утолщен, разрыхлен, состоит преимущественно из паракератотических клеток с вытянутыми, палочкообразными ядрами. Между пластинками многочисленные щели, наполненные воздухом, из-за чего чешуйки имеют серебристый вид. В старых элементах гиперкератоз более выражен, чем паракератоз; ядра в роговом слое встречаются независимо от давности папулы. Зернистый слой исчезает или сохраняется в виде одного прерывающегося ряда клеток. В острых случаях отсутствует и блестящий слой. Мальпигиев слой над сосочками истончен, эпидермальные выросты удлинены. В шиповидном слое между сосочками резко выражен акантоз. Капилляры сосочкового слоя расширены, сильно извиты, переполнены кровью. В сосочках и подсосочковом слое вокруг сосудов имеется воспалительный инфильтрат, состоящий из лимфоцитов и гистиоцитов.

Феномен «стеаринового пятна» является результатом рыхлости роговых пластинок и отсутствия кератогиалинового слоя. Феномен «терминальной пленки» развивается вследствие обнажения в результате поскабливания блестящей красноватой поверхности, состоящей из ряда уплощенных клеток шиповатого слоя. Феномен «точечного кровотечения» - вследствие нарушения целостности капиллярных сосудов сосочков, легко доступных в связи с участками истончения мальпигиева слоя над сосочками.

При электронно-микроскопическом исследовании отмечено интенсивное окрашивание ядер клеток базального слоя, свидетельствующее о повышенной пролиферативной активности клеток эпидермиса. При генетическом исследовании выявляется повышение митотического индекса и содержания телец Берра (спирализованная, генетически малоактивная форма X-хромосомы).

Диагностика псориаза обычно не представляет затруднений: характерная клиническая картина, триада симптомов («стеаринового пятна», терминальной пленки, «кровавой росы»). При дифференциальной диагностике следует помнить о псориазиформном пустулезном сифилиде, для которого характерны выраженная инфильтрация элементов и положительные серологические реакции. При красном плоском лишае папулы имеют не округлые, а полигональные очертания, слабо выраженное шелушение, фиолетово-красноватый цвет. Псориаз также следует дифференцировать с розовым лишаем Жибера, себорейной экземой, некоторыми дерматомикозами и рядом других дерматозов.

Лечение. В прогрессирующей стадии назначают 30% раствор натрия тиосульфата по 10 мл внутривенно, всего 10-15 вливаний, 25% раствор магния сульфата по 5-10 мл внутримышечно (10-12 инъекций), 10% раствор кальция глюконата по 5,0-10,0 мл внутримышечно (10-12 инъекций), антигистаминные средства (1 раз в день фексофенадин 180 мг, или лоратадин 0,01, или эбастин 10 мг). При выраженном зуде, невротических

жалобах и нарушениях сна рекомендуют антигистаминные препараты с седативным действием: хлорпирамин по 0,025 г, или клемастин по 0,001 г, или хифенадин по 0,025 г 2-3 раза в день. В тяжелых случаях (ночной зуд, бессонница) показано парентеральное введение антигистаминных препаратов: 2% раствор хлорпирамина, 0,1% раствор клемастина по 1-2 мл на ночь.

Витамины, активно влияющие на метаболические функции у больных псориазом. Назначают ретинол + витамин Е по 1 капсуле 2 раза в день в течение 3-4 нед, пиридоксин по 2 мл 5% раствора внутримышечно ежедневно или через день, всего 15 инъекций или 2 мл 6% раствора витамина В<sub>1</sub> внутримышечно ежедневно или через день, всего 15 инъекций, или цианкобаламин по 500 мкг внутримышечно через день, всего 15 инъекций.

Детоксицирующая гемосорбция в течение многих лет применяется для лечения тяжелых форм псориаза в комплексе с традиционными методами лечения. Она способствует в дальнейшем более доброкачественному течению дерматоза у больных псориазом с псориатическим артритом, псориатической эритродермией, пустулезным и экссудативным псориазом. По принципу эфферентного воздействия используется и плазмаферез, дающий выраженный терапевтический эффект.

При нарушениях функции печени, липидного обмена показаны гепатопротекторы (эссенциале, ЛИВ-52, легалон, дипромоний, фосфаден и др.).

Больным псориатическим артритом назначают нестероидные противовоспалительные средства: ибупрофен, индометацин (метиндол), ортофен, напросин, мефенамовую кислоту.

Улучшению микроциркуляции способствуют ксантинола никотинат по 0,15 г внутрь после еды в течение 4-6 нед или пентоксифиллин по 0,2 г 3 раза внутрь также после еды в течение 4-6 нед.

В тяжелых случаях применяются цитостатики - метотрексат и циклоспорин А.

Метотрексат - антагонист фолиевой кислоты. Он подавляет клеточный митоз, чем оправдано его использование при псориазе, особенно при псориатическом артрите. Множество побочных эффектов (тошнота, рвота, язвенное поражение слизистой оболочки полости рта, тромбоцитопения, токсический гепатит, поражение почек) препятствует широкому распространению этого метода лечения, но главным недостатком являются быстрое возникновение рецидивов после улучшения, торпидность к последующему применению других методов лечения. Метотрексат назначают внутрь или внутримышечно (по 10-20 мг 1 раз в неделю, всего 4-5 инъекций).

Циклоспорин А - продукт жизнедеятельности гриба *Tolypocladium infantum Gams* - циклический полипептид, состоящий из 11 аминокислотных остатков. Как иммуносупрессант он с успехом применяется при трансплантации органов и тканей, а также при ряде аллергических, гиперпролиферативных, буллезных и злокачественных дерматозов.

Терапевтическую активность циклоспорина связывают с его влиянием на иммунную систему (подавление продукции ИЛ-2, ингибирование Т-лимфоцитов и их популяций). Циклоспорин применяют при тяжелом, распространенном, резистентном к другим видам терапии псориазе. Дозы препарата не должны превышать 4 мг/кг, в тяжелых случаях - 7 мг/кг.

Для лечения псориаза предложены иммуномодулирующие препараты на основе пептидов тимуса. Это экстракты тимуса, обогащенные активными факторами. Препараты второго поколения (тимопептин, тимоген), являются синтетическими пептидами, воспроизводящими структуру нативных пептидов тимуса. Состоящий из неприродных D-аминокис-лот, соединенных гамма-пептидной связью, тимодепрессин (D-изомер тимогена) открывает новый класс синтетических пептидных препаратов, селективно блокирующих процессы пролиферации ряда клеток-предшественниц иммуногенеза. Экспериментальные и клинические исследования иммунобиологической активности тимодепрессина показали, что препарат угнетает спонтанную выработку ФНО $\alpha$  и в 2 раза ослабляет накопление гамма-интерферона в цитоплазме Т-клеток.

В последнее время в лечебную практику вводится принципиально новая группа препаратов, так называемых биологических агентов, специфично блокирующих рецепторы провоспалительных цитокинов. Первый препарат (инфликсимаб), разрешенный к применению в России, представляет собой химерное человеческо-мышинное моноклональное антитело, сконструированное путем присоединения антиген-связывающих вариабельных регионов специфического мышинового антигена к ФНО $\alpha$  человека с постоянными регионами человеческого иммуноглобулина IgG1k. Эти моноклональные антитела нейтрализуют цитотоксический эффект провоспалительного цитокина ФНО $\alpha$ , подавляют его функциональную активность.

Одним из наиболее эффективных методов лечения псориаза является фотохимиотерапия (ФХТ), или ПУВА-терапия, основанная на сочетанном применении фотосенсибилизатора и ультрафиолетовых лучей спектра А (320-400 нм) Предложенная в 1974 г. в США и Европе, ПУВА-терапия с 1978 г. успешно используется в нашей стране и приводит к клиническому выздоровлению в 70-90% случаев.

В качестве фотосенсибилизаторов применяются препараты фуруку-маринового ряда из группы псораленов (5-, 8-метоксипсорален).

Установки для ФХТ представляют собой кабину или ширму, на внутренней стенке в которых смонтированы специальные люминесцентные лампы, дающие длинноволновое излучение со спектром 350-365 нм. Плотность ультрафиолетовых лучей в установках составляет 8-13 мВт/см<sup>2</sup>. Аппараты ПУВА имеют различные модификации, позволяющие проводить процедуры больным в положении лежа или стоя, облучать отдельно голову, голени, ладони, подошвы.

ПУВА-терапия показана при тяжелых, распространенных формах псориаза (экссудативном, распространенном бляшечном, эритродермическом, пустулезном, ладонно-подошвенном), но дает ряд побочных эффектов (повышенный риск развития рака кожи, фототоксические реакции, фотостарение). Противопоказания: больные не должны страдать ИБС, гипертонической болезнью, язвенной болезнью желудка и двенадцатиперстной кишки, опухолями, заболеваниями печени и почек, катарактой. Это лечение не проводят детям и пожилым людям.

В последние годы был разработан метод лечения заболеваний кожи (псориаз, атопический дерматит и др.) длинноволновыми ультрафиолетовыми лучами УФА (длина волны 340-400 нм) диапазона 1. В отличие от ПУВА-терапии, этот метод не требует использования фотосенсибилизаторов, лучи глубже проникают в кожу. Облучение в этом спектре оказывает менее выраженное канцерогенное действие и вызывает меньше побочных реакций.

Селективная фототерапия проводится с помощью аппаратов, дающих излучение в спектре 280-320 нм. Назначения фотосенсибилизаторов не требуется. Выпускаются аппараты, которые можно применять в домашних условиях, в том числе специально для лечения поражения волосистой части головы. Селективную фототерапию применяют при менее выраженных проявлениях болезни, в прогрессирующей стадии, при противопоказаниях к ФХТ, у детей. Ее эффективность значительно ниже, чем ПУВА-терапии, но показания более широкие.

Синтетические производные витамина А (синтетические ретиноиды) при псориазе влияют на патологически ороговевающий эпидермис, иммунную систему, обладают антинеопластическими свойствами.

Монотерапия при обычных формах псориаза ацитретином не имеет преимуществ перед другими методами лечения. Лишь при одной из наиболее сложных для лечения форм - пустулезном псориазе - быстро исчезают пустулезные элементы, происходит эпителизация, нормализуется температура тела и улучшается общее состояние.

При сочетании ретиноидов с ПУВА-терапией (Ре-ПУВА-терапия) эффективность лечения значительно возрастает. Этот метод терапии применяется при тяжелых формах псориаза, в том числе при проявлениях болезни на ладонях и подошвах. При Ре-ПУВА-терапии удастся уменьшить число сеансов облучения и тем самым суммарную дозу ультрафиолетовых лучей.

Противопоказания к назначению ретиноидов - заболевания печени и почек, повышенное содержание в крови липидов и триглицеридов. Препараты не применяют у молодых женщин из-за тератогенности. При лечении псориаза используется витамин D<sub>3</sub>. В естественных условиях он образуется в результате фотохимических и превращений стероидов животного происхождения. Значительную роль в продукции витамина D<sub>3</sub> играет кожа. Аналогом витамина D<sub>3</sub> для лечения псориаза является оксидевит, но его применение должно быть длительным. Чаще витамин D<sub>3</sub> включают в состав мазей (дайвонекс, псоркутан).

*Наружная терапия.* В легких случаях лечение лучше начинать с местного воздействия. Как правило, наружная терапия не оказывает побочного действия, а ее эффективность нередко не уступает системной терапии.

В прогрессирующей стадии болезни обычно применяют 1-2% салициловую мазь. В стационарной и регрессирующей стадиях показаны более активные мази, содержащие деготь, нафталин, кортикостероиды.

При псориазе наиболее эффективны мази, в состав которых введен каменноугольный деготь или салициловая кислота. Салициловая кислота кератолитическим, бактериостатическим и фунгицидным действием дополняет дерматотропное свойство стероидов.

При очагах поражения на волосистой части головы удобны лосьоны с кортикостероидами (белосалик, дипросалик, локоид, латикорт, эло-ком), аэрозольные препараты с цинком - цинк-перитион (скин-кап).

Для мытья головы выпускают лечебные шампуни с дегтем (фридерм-тар), с цинком (фридерм-цинк, скин-кап).



В период стабилизации процесса показано санаторно-курортное лечение (Сочи, Мацеста, Пятигорск, Кисловодск, Талги), массаж, ЛФК. Во всех периодах псориаза рекомендуется рациональный санитарно-гигиенический режим.

## 22.2. Красный плоский лишай

Красный плоский лишай (*lichen ruber planus*) является хроническим заболеванием с мономорфными высыпаниями папул на коже и видимых слизистых оболочках, особенно часто на слизистой оболочке рта и красной кайме губ. Заболевание встречается во всех возрастных группах, слизистая оболочка чаще поражается у женщин от 40 до 60 лет.

Этиология и патогенез. В основе развития красного плоского лишая лежат токсико-аллергические процессы и нарушения регуляции иммунной системы, вызывающие неадекватную тканевую реакцию под влиянием провоцирующих эндо- и экзогенных факторов (включая микробные и вирусные). Выявлены семейные случаи заболевания красным плоским лишаем с аутосомно-доминантным типом наследования.

Существуют нервная, вирусная и токсико-аллергическая теории возникновения этого заболевания. Известны случаи развития красного плоского лишая после стресса, гипноза и рефлекторно-сегментарной терапии, свидетельствующие о роли нервной системы в патогенезе заболевания.

Появление красного плоского лишая на слизистой оболочке рта в определенной степени зависит от заболеваний желудочно-кишечного тракта (гастриты, колиты др.), печени, поджелудочной железы. У ряда больных отмечается несомненная связь болезни с сосудистой (гипертония) и эндокринной (сахарный диабет) патологией. Определенное значение в развитии заболевания на слизистой оболочке рта имеет ее травмирование острыми краями зубов, плохо подогнанными съемными протезами и др.

В последнее время все чаще появляются сообщения о развитии красного плоского лишая кожи и слизистой оболочки рта в ответ на действие на организм некоторых химических веществ, включая лекарственные средства. Описаны так называемые лихеноидные реакции у лиц, работа которых связана с проявлением цветной киноплёнки, имеющих контакт с парафенилендиамином, принимавших тетрациклин (тетрациклино-вый лишай), ПАСК, препараты золота и др. Таким образом, заболевание в отдельных случаях может представлять собой аллергическую реакцию на некоторые лекарственные и химические раздражители.

Клиническая картина: образование мономорфной сыпи, состоящей из плоских, полигональных папул с блестящей поверхностью и с центральным западением, розовато-фиолетового или малиново-красноватого цвета, диаметром 2-3 мм (рис. 77). Своеобразный блеск поверхности папул особенно хорошо заметен при боковом освещении. Папулы могут

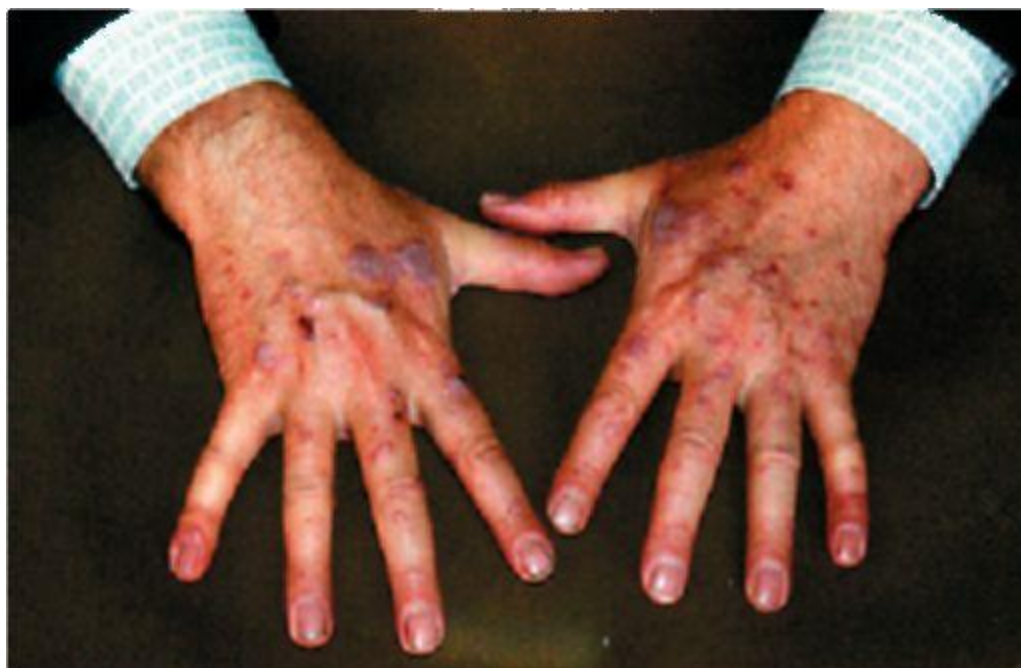

Рис. 77. Красный плоский лишай

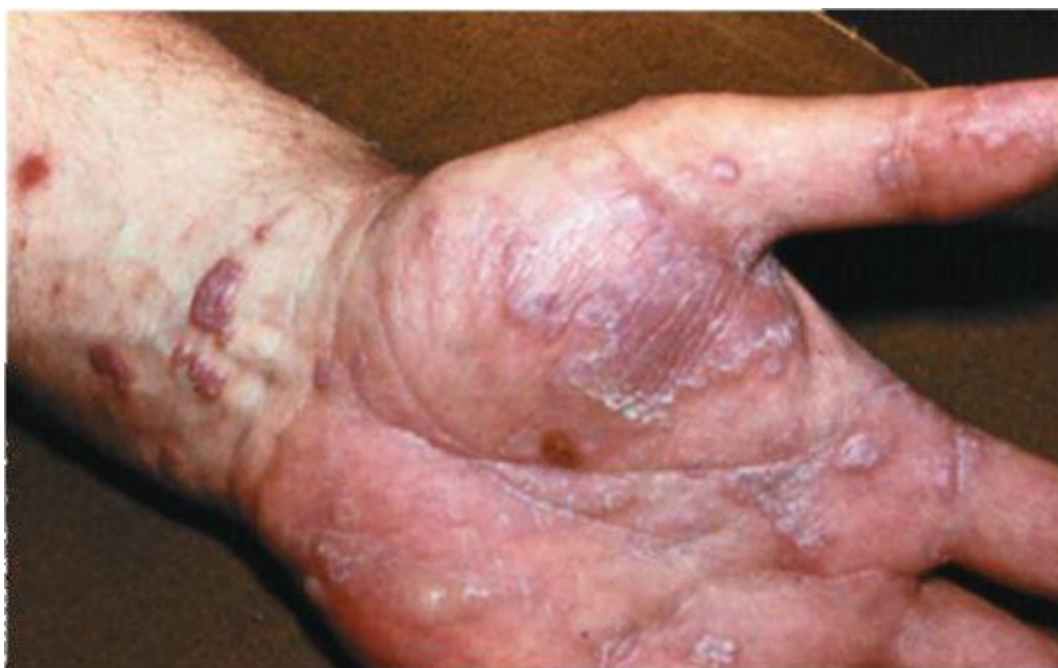

Рис. 78. Красный плоский лишай

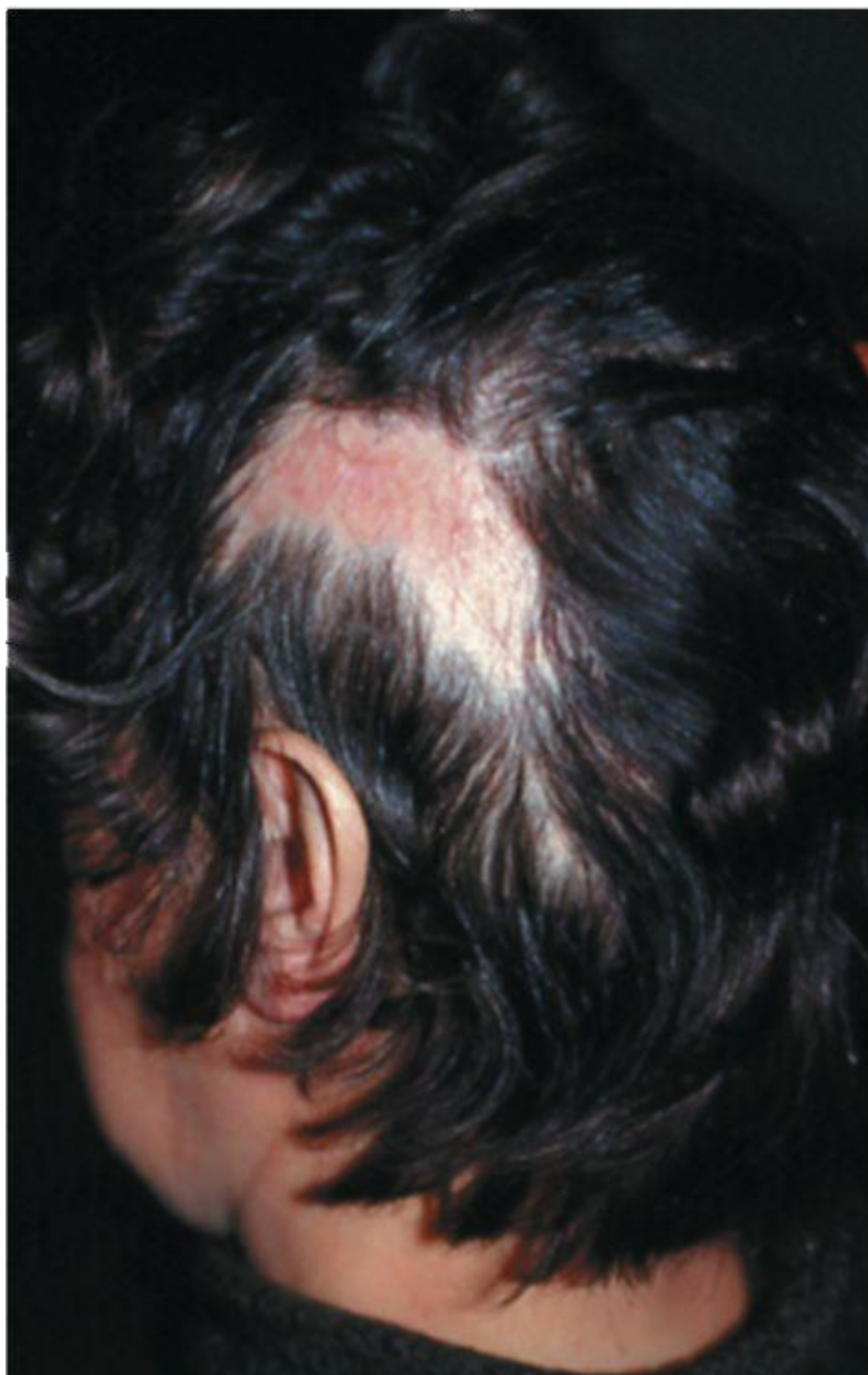

Рис. 79. Синдром Лассюэра-Литтля

Различают несколько атипичных форм красного плоского лишая.

Гипертрофическая, бородавчатая форма (*lichen planus hypertrophicus, seu verrucosus*) является следствием бородавчатой гиперплазии. Проявляется в виде бляшек фиолетового или буровато-красного цвета, покрытых бородавчатыми гиперкератотическими наслоениями. Вокруг них могут располагаться отдельные типичные папулы. Локализация - передняя поверхность голеней, реже другие участки кожного покрова.

Атрофическая и склеротическая формы (*lichen planus atrophicus*, *lichen planus sclerosus*). При разрешении папул и бляшек могут происходить атрофические или склеротические изменения. Может развиваться мелкоочаговое атрофическое облысение волосистой части головы типа *pseudopelada*, сопровождающееся симптомами фолликулярного кератоза на разгибательных поверхностях конечностей (симптомокомплекс Лассюэра-Литтля) (рис. 79).

Пемфигоидная, или пузырьчатая, форма (*lichen ruber pemphigoides, seu bullosus*) - редкая экссудативная форма с образованием пузырьков с серозным или серозно-кровянистым содержимым. Величина пузырьков до 1-2 см в диаметре. Они образуются на видимо не пораженной коже или на поверхности папул и бляшек, чаще на голенях, стопах. Одновременно иногда имеются типичные узелки красного плоского лишая.

Монилиформный красный лишай (*lichen ruber moniliformis*) проявляется крупными, диаметром до 1 см, высыпаниями в виде ожерелья (*monile* - ожерелье). Узелки куполообразные, округлые, восковидные, келоидоподобные, располагаются четкообразно, что создает впечатление узких келоидных полос. Высыпания могут быть распространенными, особенно поражая кожу лба, заднюю поверхность ушных раковин, шею, локтевые сгибы, тыл кистей, живот, ягодицы и оставляя свободными кожу щек, носа, подключичные, межлопаточные области, ладони, подошвы, головку полового члена. Некоторые авторы считают эту форму красного лишая самостоятельным заболеванием.

Остроконечная, перифолликулярная форма (*lichen planus accuminatus, seu planopilaris*). Наряду с типичными полигональными папулами появляются конические фолликулярные папулы с роговым шипиком в центре. При локализации высыпаний на волосистой части головы могут образовываться атрофические рубчики.

Кольцевидная форма (*lichen planus annularis*) развивается в результате распространения очагов по периферии и регресса с центра, где появляется пигментация. Это приводит к образованию колечек, дуг, гирлянд, полуколец, которые могут возникнуть также в результате слияния отдельных мелких узелков. Кольцевидная форма чаще наблюдается у мужчин в области половых органов, внутренней поверхности предплечий, где она может напоминать сифилитические папулы.

Различают также линейный красный лишай (*lichen ruber linearis, seu striatus*) и зостериформный вариант красного плоского лишая (*lichen ruber zosteriformis*), когда узелки располагаются по ходу нервов и напоминают опоясывающий лишай.

Эрозивно-язвенная форма на слизистой оболочке - самая тяжелая и трудно поддающаяся лечению. При этой форме на слизистой оболочке рта или губах имеются эрозии, реже язвы, вокруг которых на гиперемированном и отечном основании располагаются в виде определенного рисунка папулы, типичные для красного плоского лишая. Эрозии имеют неправильные очертания, покрыты фибринозным налетом, после удаления которого легко возникает кровотечение. Они могут быть единичными, небольшими, малоболезненными, держаться долго, иногда годами. Под влиянием лечения эрозии частично или полностью эпителизируются, но рецидивируют на том же или другом участке слизистой оболочки, иногда сразу же после прекращения лечения.

Диагностика в типичных случаях не представляет трудностей. Иногда высыпания красного плоского лишая могут напоминать псориазические элементы и сифилитические папулы. Однако цвет и полигональная форма высыпаний, пупкообразное вдавление в центре папул, сетка Уикхема, отсутствие феноменов стеаринового пятна, лаковой пленки,

точечного кровотечения позволяют дифференцировать красный плоский лишай с псориазом; круглая и полушаровидная форма папул, их «ветчинный» цвет, плотность, положительные результаты серологических реакций на сифилис позволяют отличать сифилитические папулы. Сложнее установить правильный диагноз при высыпаниях только на слизистой оболочке рта.

По клинической картине красный плоский лишай слизистой оболочки рта имеет сходство с лейкоплакией, красной волчанкой, сифилитическими папулами и другими заболеваниями.

При лейкоплакии в отличие от красного плоского лишая имеется ороговение в виде сплошной бляшки серовато-белого цвета, нет рисунчатого поражения.

Очаг поражения при красной волчанке гиперемирован, инфильтрирован, гиперкератоз имеется только в пределах очага воспаления в виде нежных точек, коротких полосок, иногда сливающихся в виде полос и дуг по краю очага; в центре очага атрофия, которой нет при красном плоском лишае.

Сифилитические папулы обычно более крупные, круглой или овальной формы, покрытые серовато-белым налетом, который при травмировании обычно снимается. На поверхности обнаруживаются бледные трепонемы. Серологические реакции у таких больных положительные.

Лечение. Необходимо тщательное обследование для выявления соматических заболеваний, особенно при изолированном поражении слизистой оболочки рта. В первую очередь исследуют желудочно-кишечный тракт, обращают внимание на нервно-психический статус больного. Показаны седативные средства, в частности, при нарушении сна (экстракты лекарственных растений + гвайфенезин) по 1 чайной ложке 3 раза в день; гипосенсибилизирующие средства (10% раствор глюконата кальция внутримышечно или 30% раствор тиосульфата натрия внутривенно по 10 мл/сут, на курс 10-15 вливаний); антигистаминные средства (лоратадин, эбастин по 1 таблетке или хифенадин или клемастин по 2-3 таблетки в день. В случае упорного течения болезни и торпидности к проводимой терапии или при эрозивно-язвенной форме с поражением слизистых оболочек назначают системные кортикостероиды (преднизолон с 20-30 мг/сут с последующим снижением) или антималярийные препараты (хлорохин по 250 мг 2 раза в сутки циклами по 5 дней с 2-дневным перерывом в течение 4-6 нед) либо ретиноиды [ацитретин по 0,5 мг/(кг•сут)]. При распространенном кожном процессе показана ПУВА-терапия (25-30 сеансов).

Наружно применяют стероидные мази (бетаметазон, флуокортолон, флуоцинолона ацетонид и др.). Веррукозные очаги можно заклеивать лейкопластырем, после чего они довольно быстро рассасываются, особенно если предварительно была нанесена кортикостероидная мазь.

Больным красным плоским лишаем слизистой оболочки рта рекомендуют исключить горячую и грубую пищу, при экссудативно-гиперемической и эрозивно-язвенной формах запрещают острые и пряные блюда.

### 22.3. Розовый лишай

Эритематозно-сквамозный дерматоз предположительно инфекционно-аллергического, вирусного происхождения. Розовый лишай нередко развивается после

инфекционных болезней, кишечных расстройств, вакцинации, чаще весной или осенью. Среди детей старшего возраста больные розовым лишаем составляют 3,5% больных кожными болезнями, а у детей в возрасте до 2 лет он встречается очень редко.

Этиология и патогенез окончательно не выяснены; по-видимому, это инфекционно-аллергический процесс предположительно вирусной этиологии.

Клиническая картина. Возникает округлый или овальный эритема-тозный очаг с четко очерченными, слегка отечными краями и несколько запавшим основанием, покрытым нежными чешуйками, напоминающими гофрированную папиросную бумагу. Первичный очаг, так называемая материнская бляшка, может располагаться на любом участке кожного покрова, но чаще возникает в области груди, спины, живота или бедер (рис. 80).

Продромальные симптомы больные не замечают, но они легко выявляются в процессе сбора анамнеза: артралгии, головная боль, лихорадка. Озноб может сохраняться и в период диссеминации высыпаний. Через несколько дней после появления первичного очага возникает сыпь в виде ярких отечных розово-красных пятен и уртикоподобных пятнисто-папулезных высыпаний. Элементы сыпи имеют в основном овально-округлые очертания и четкие границы. Очаги формой напоминают «медальоны», их поверхность похожа на смятую папиросную бумагу. У взрослых высыпания иногда сопровождаются зудом или жжением. Лицо и нижние конечности обычно не поражаются.

В детском возрасте розовый лишай сопровождается более выраженными экссудативными высыпаниями в виде везикуло-буллезных форм с интенсивным зудом и парестезиями. Кроме того, у детей элементы сыпи чаще бывают на лице и шее и возможны на волосистой части головы, где пятна имеют бледно-розовый оттенок и обильно шелушатся.

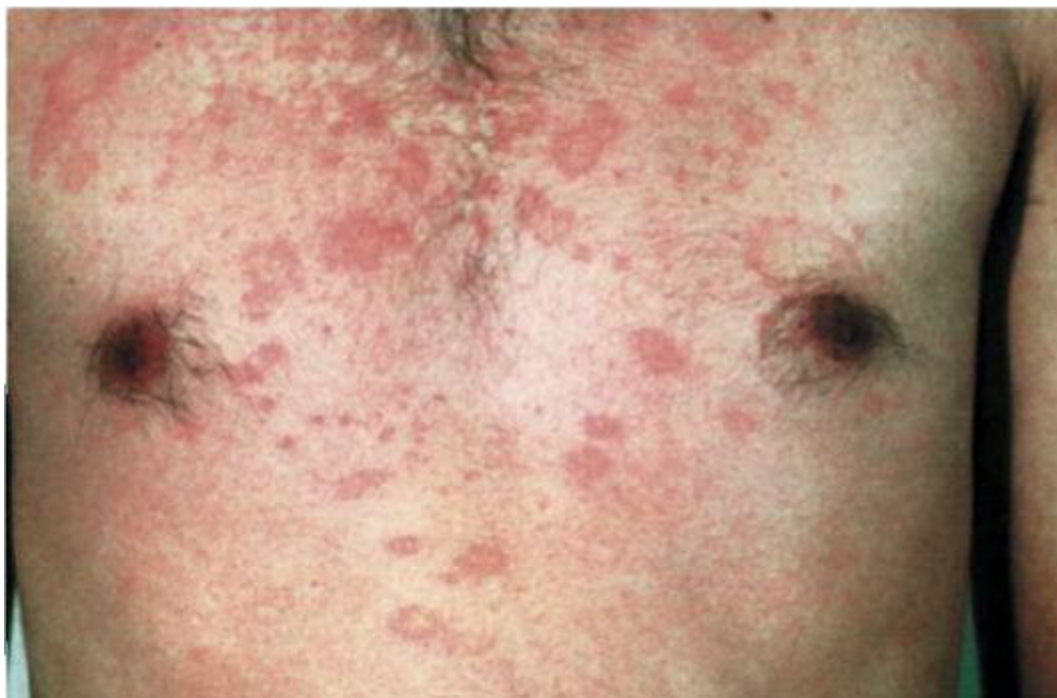

Рис. 80. Розовый лишай Жибера

При нерациональном уходе и лечении розовый лишай осложняется экзематизацией или пиодермией. Особенно часто подобные явления наблюдаются в крупных складках кожи и

на местах плотного прилегания одежды. Через 4-6, реже 8 нед дерматоз разрешается с развитием пигментации и длительным иммунитетом.

Диагностика основывается на остром начале дерматоза, выявлении материнской бляшки, «медальонов», чаще мономорфности, реже поли-морфности сыпи, располагающейся по линиям Лангера в области груди, спины, шеи, бедер. Эти симптомы и отсутствие соответствующей триады признаков позволяют проводить дифференциальную диагностику с псориазом. Исследование чешуек на грибы дает основание дифференцировать дерматоз с поверхностными дерматомикозами кожи, а серологические данные крови, исследование на бледную трепонему, анамнез, отсутствие, как правило, шелушащихся пятен и других проявлений сифилиса помогают дифференциальной диагностике с сифилитической розеолой. Себорейды исключаются на основании отсутствия сплошного шелушения и типичной локализации по линиям Лангера.

Лечение. Антибиотики и сульфаниламиды в комплексе с антигистаминными и гипосенсибилизирующими средствами назначают взрослым и детям с очагами хронической инфекции, ОРВИ, бронхитами, ангинами, синуситами. Больные неосложненным розовым лишаем в лечении не нуждаются, но им на протяжении всего периода болезни можно принимать лишь кратковременный душ. Ю.К. Скрипкин рекомендует при интенсивных воспалительных явлениях аутогемотерапию или внутривенные вливания 30% раствора натрия тиосульфата по 2,0-5,0 мл через день, 10 вливаний на курс лечения. Детям натрия тиосульфат назначают внутрь (5 или 10% раствор по 1 столовой ложке 3 раза в день после еды). В зарубежной литературе сообщалось о положительном эффекте назначенного внутрь противовирусного препарата ацикловир.

Наружное лечение осуществляется цинк-водной взбалтываемой смесью или мазями с глюкокортикоидными гормонами (мометазон, алкометазон и др). Ограничивают экзогенные (мытьё, ношение синтетической или шерстяной одежды), а также пищевые (углеводы, экстрактивные и другие аллергизирующие вещества) раздражители.

Прогноз благоприятный.

## **23. ПОРАЖЕНИЯ КОЖИ ПРИ БОЛЕЗНЯХ СОЕДИНИТЕЛЬНОЙ ТКАНИ**

Из заболеваний соединительной ткани для дерматологов особенно важны красная волчанка, склеродермия и дерматомиозит.

### **23.1. Красная волчанка**

Красная волчанка (*lupus erythematoses*, эритематоз, рубцующийся эритематоз) - сложный аутоиммунный синдром с поражением соединительной ткани, кожи и внутренних органов и выраженной фоточувствительностью.

Эпидемиология. Регистрируется на всех континентах, но среди белых значительно чаще, чем у негроидов, у женщин чаще, чем у мужчин. Наиболее часто заболевают люди в возрасте от 20 до 40 лет. Встречаются семейные случаи, придают значение ассоциации красной волчанки с HLA A1, A3, A10, A11, A18, B7, B8. B7 у мужчин и женщин с ранним (15-39 лет) началом; B8 - у женщин с поздним (после 40 лет) началом дискоидной красной волчанки, которая в 5% случаев переходит в системную красную волчанку. Имеются данные о генетической предрасположенности к красной волчанке. На это указывают

семейные случаи заболевания, более высокая конкордантность монозиготных близнецов по сравнению с дизиготными, случаи красной волчанки у новорожденных, мать которых страдала эритематозом. Вероятным местом локализации генов, определяющих предрасположенность к красной волчанке, считается короткое плечо хромосомы 6 между локусами HLA B и D/DR, т.е. там, где локализуются гены иммунного ответа.

Общеизвестна связь возникновения или обострения заболевания с воздействием ультрафиолетовых, реже инфракрасных лучей, различных стрессовых ситуаций, применением антибиотиков, сульфаниламидов, гидралазина, вакцин, сывороток. Неблагоприятно влияют на течение болезни очаги хронической инфекции (хронический тонзиллит, аднексит и др.), интеркуррентные заболевания.

Факторами риска являются длительное пребывание на солнце, морозе, ветре (работники сельского хозяйства, рыбаки, строители), определенный тип кожи (блондины и рыжие), лекарственная непереносимость, хроническая очаговая инфекция.

Общепринятой классификации красной волчанки не существует. Обычно различают дискоидную (ограниченную и диссеминированную) и системную (острую, подострую, хроническую) формы болезни.

Дискоидная (ограниченная и диссеминированная) красная волчанка - хроническое заболевание. Возникают резко очерченные шелушащиеся красные пятна («дискоидные бляшки») на открытых участках кожного покрова и выраженная фоточувствительность. Среди всех заболеваний кожи красная волчанка регистрируется в 0,5-1,0%.

Системная красная волчанка - тяжелое заболевание, поражающее соединительную ткань, сосуды, суставы, ЦНС, почки и сердце. Соотношение мужчин и женщин 1:8 - 1:10. Более 70% людей заболевают в возрасте 14-40 лет, а пик заболеваемости приходится на возраст 14-20 лет.

При системной красной волчанке часто встречаются высыпания, похожие на проявления дискоидной формы, что требует тщательной дифференциальной диагностики. Возможность перехода дискоидной красной волчанки в системную (от 2 до 7%), сходство гистологических и иммунологических признаков указывают на их патогенетическую близость. Необходима своевременная дифференциальная диагностика, так как больных дискоидной красной волчанкой лечат дерматологи, а системной - ревматологи. В связи с этим мы даем только общее представление о системной красной волчанке.

Этиология и патогенез. Этиология красной волчанки изучена недостаточно. В патогенезе ведущую роль играют образование циркулирующих антител, особенно антиядерных антител к цельному ядру и его компонентам, а также циркулирующих иммунных комплексов (ЦИК). Откладываясь на базальных мембранах, ЦИК вызывают их повреждение с развитием воспалительной реакции. Фотосенсибилизацию, стрессовые ситуации, лекарственные препараты, в частности гидралазин, следует считать предрасполагающими или провоцирующими.

В основе морфофункциональной патологии центральным звеном является подавление клеточного иммунитета, проявляющееся дисбалансом Т- и В-лимфоцитов, а также изменением соотношения Т-субпо-пуляции лимфоцитов. Уменьшение количества Т-лимфоцитов, снижение качества и количества Т-супрессоров и Т-киллеров сочетается с гиперфункцией В-клеточной популяции. У больных красной волчанкой выявляются изогенные и гетерогенные аутоантитела, LE-фактор, антитела к лейкоцитам, тромбоцитам,



эритроцитам и клеточным компонентам (ДНК, РНК, нуклеопротеин, гистонерастворимые нуклеарные компоненты). Антителами цитотоксического действия к ферментным элементам крови объясняется феномен LE, обнаруженный в 1948 г. Харгрейвсом, Ричмондом и Муртоном в виде нуклеофагоцитоза в костном мозге больных системной красной волчанкой.

Патогномоничность клеток красной волчанки и антиядерного фактора относительная, так как их можно выявить у больных токсидермиями, ревматизмом, склеродермией, плазмоцитомой, болезнью Дюринга. Антинуклеарные антитела постоянно выявляются при системной красной волчанке.

Клиническая картина. При сборе анамнеза необходимо уточнять профессию больного, частоту и длительность и регулярность пребывания под открытым небом летом или зимой. Следует расспросить о приеме лекарственных препаратов, усиливающих действие солнечного света (антибиотики, особенно тетрациклинового ряда; гризеофульвин, сульфаниламиды, фторхинолоны, нестероидные противовоспалительные средства, гидралазин, эстрогены и контрацептивы и др.). Необходимо обратить внимание на очаг хронической инфекции и интеркуррентные заболевания.

Клиническая картина дискоидной красной волчанки включает в себя триаду симптомов - эритему, фолликулярный гиперкератоз и атрофию.

Очаги локализуются преимущественно на открытых участках тела, чаще на лице, особенно на носу, щеках, лбу, ушных раковинах. Поражения кожи груди и спины наблюдаются реже. Симметричное расположение высыпаний на лице встречается довольно часто, но не всегда. Очень типична форма бабочки или летучей мыши с распростертыми крыльями, закрывающими нос и обе щеки (рис. 81). «Бабочки» могут быть эритематозными, напоминающими ожог, покрытыми мелкими тонкими чешуйками или плотными чешуйками больших размеров.

Волосистая часть головы является частой, а иногда и единственной локализацией элементов красной волчанки, особенно у женщин (рис. 82). В большинстве случаев встречается эритематозно-фолликулярная форма с насыщенно-красной поверхностью бляшки. Покрытая нежными тонкими чешуйками, с сохранившимися волосами, она очень похожа на псориазическую бляшку. Обычно эритематозное поражение расширяется, волосы в центре исчезают. Кожа там бледнеет, истончается, становится блестящей, атрофичной. По периферии остается эритематозная зона с типичными тонкими чешуйками.

Очаги на кистях бывают довольно редко. Такие высыпания представлены мелкими округлыми или овальными очагами застойного красного цвета, обычно без признаков шелушения и атрофии. Лишь иногда имеется легкое западение в центре с явлениями атрофии и телеангиэктазии. У больных красной волчанкой изредка встречаются поражения ногтей: они теряют блеск, становятся ломкими, утолщаются, приобретают желтоватый или грязно-серый цвет. Рост ногтей прекращается, процесс может закончиться значительной деформацией и даже мутиляцией ногтей.

Достаточно часто поражается красная кайма губ, особенно нижней губы (рис. 83), значительно реже - слизистая оболочка полости рта. Высыпания на слизистых оболочках обычно считают вторичными, сопутствующими кожным проявлениям болезни. Возможно, они могут быть первичными, но правильный диагноз в таких случаях устанавливают лишь с появлением волчаночных элементов на коже. На губах сначала отмечается только более интенсивная краснота каймы, затем присоединяются явления инфильтрации, поверхность

выглядит отечной, теряет присущий блеск, становится матовой, несколько морщинистой, с трещинами и плотно сидящими чешуйками или корочками. При их удалении возникает разрыв эпидермиса с болезненными трещинами, кровоточащими эрозиями и даже язвами.

Высыпания во рту бывают далеко не у каждого больного. В таких случаях обычно поражается слизистая оболочка щек, затем твердое или мягкое нёбо, десны, язык. Воспалительные бляшки красного или красновато-фиолетового цвета отграничены от здоровой слизистой оболочки, с несколько возвышенными краями и слегка запавшим центром. На поверхности центральной части бляшки могут быть эрозии, покрытые желтоватыми, трудно снимаемыми налетами. Другим клиническим вариантом является гладкая атрофическая синюшная поверхность центральной части с многочисленными беловатыми нежными точками и полосами, а также телеангиэктазиями.

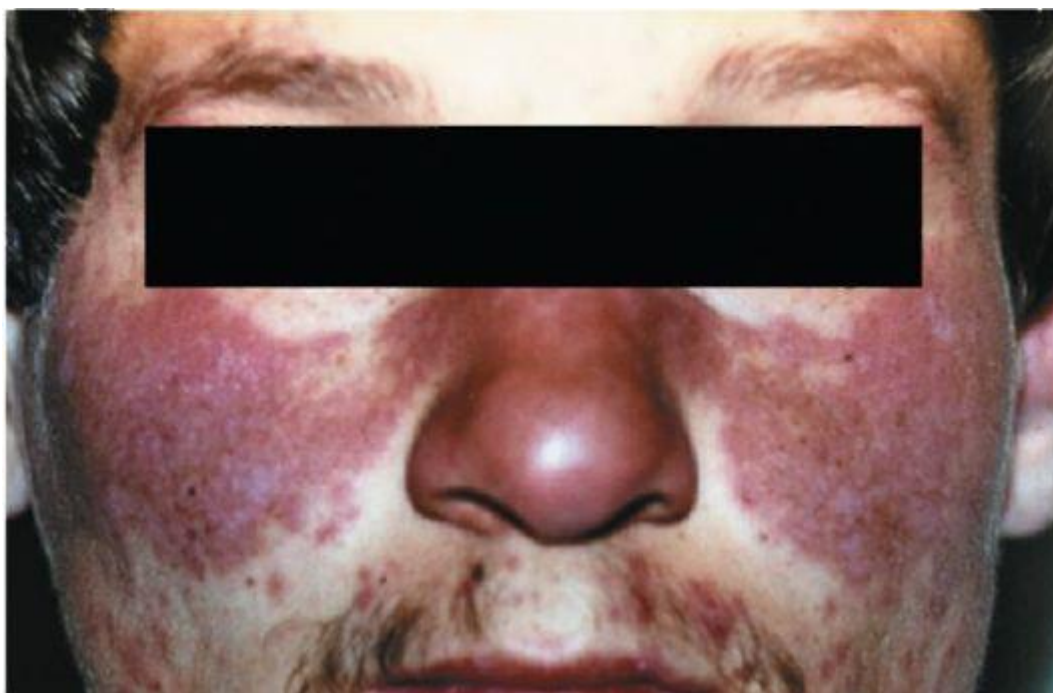

Рис. 81. Дискоидная красная волчанка

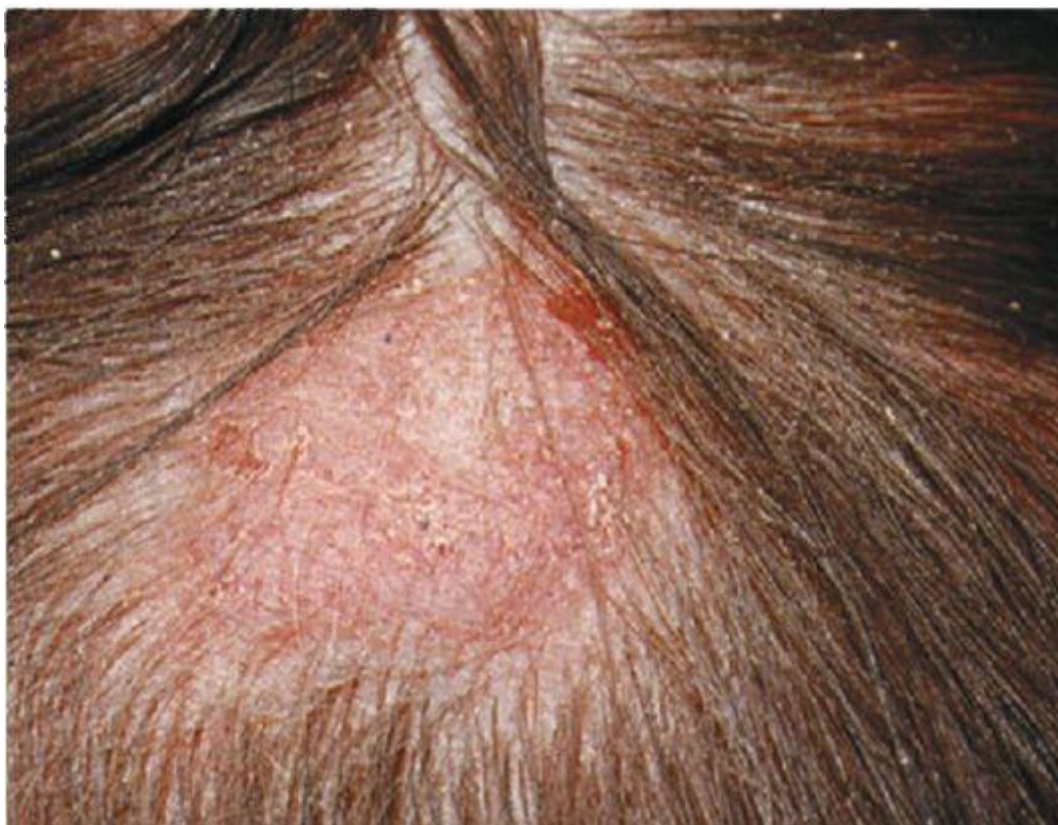

Рис. 82. Очаг красной волчанки на голове

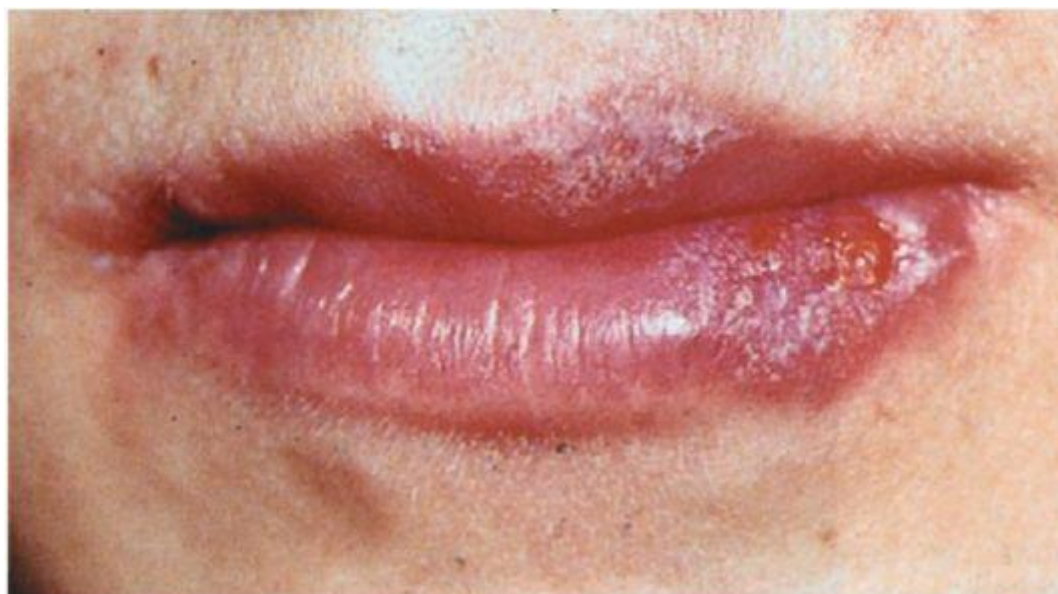

Рис. 83. Поражения красной каймы губ при красной волчанке

Можно выделить 3 стадии развития процесса при красной волчанке: эритематозную, инфильтративно-гиперкератотическую и атрофическую.

Начальные проявления дискоидной красной волчанки обычно представлены резко очерченными розоватыми шелушащимися пятнами. Затем они постепенно увеличиваются, на их поверхности появляются мелкие серовато-белые чешуйки. Очаг превращается в эритематозную бляшку, покрытую плотно сидящими роговыми чешуйками (рис. 84).

Бляшки могут сливаться между собой с образованием более крупных эритематозно-инфильтративных очагов, покрытых плотно сидящими беловатыми чешуйками (инфильтративно-гиперкератотическая стадия). Формирование роговых шпиков обусловлено гиперкератозом, поэтому этот патогномичный для дискоидной красной волчанки признак получил название фолликулярного гиперкератоза. При удалении чешуек на их нижней поверхности отчетливо видны роговые шпик-ки, которыми они были внедрены в устья волосяных фолликулов или сальных желез (симптом «дамского каблучка», «канцелярской кнопки»). Удаление чешуек болезненно (симптом Бенье-Мещерского). Сально-роговые пробки в ушных раковинах напоминают поверхность наперстка (симптом Хачатурьяна).

В процессе разрешения воспалительных явлений после исчезновения эритемы и инфильтрата наступает третья (атрофическая) стадия. В центре очагов формируется рубцовая атрофия, за ней - фолликулярный гиперкератоз, и по периферии видны зоны телеангиэктазии, пигментации или депигментации. На волосистой части головы начальные проявления сходны с таковыми при себореинной экземе, но отличаются от нее выраженным фолликулярным гиперкератозом, после разрешения которого развиваются атрофические процессы и стойкое облысение. Поражение волосистой части головы при красной волчанке наблюдается у женщин в 2 раза чаще, чем у мужчин. При хронической рубцовой алопеции, вызванной красной волчанкой, иногда возникает плоскоклеточный рак.

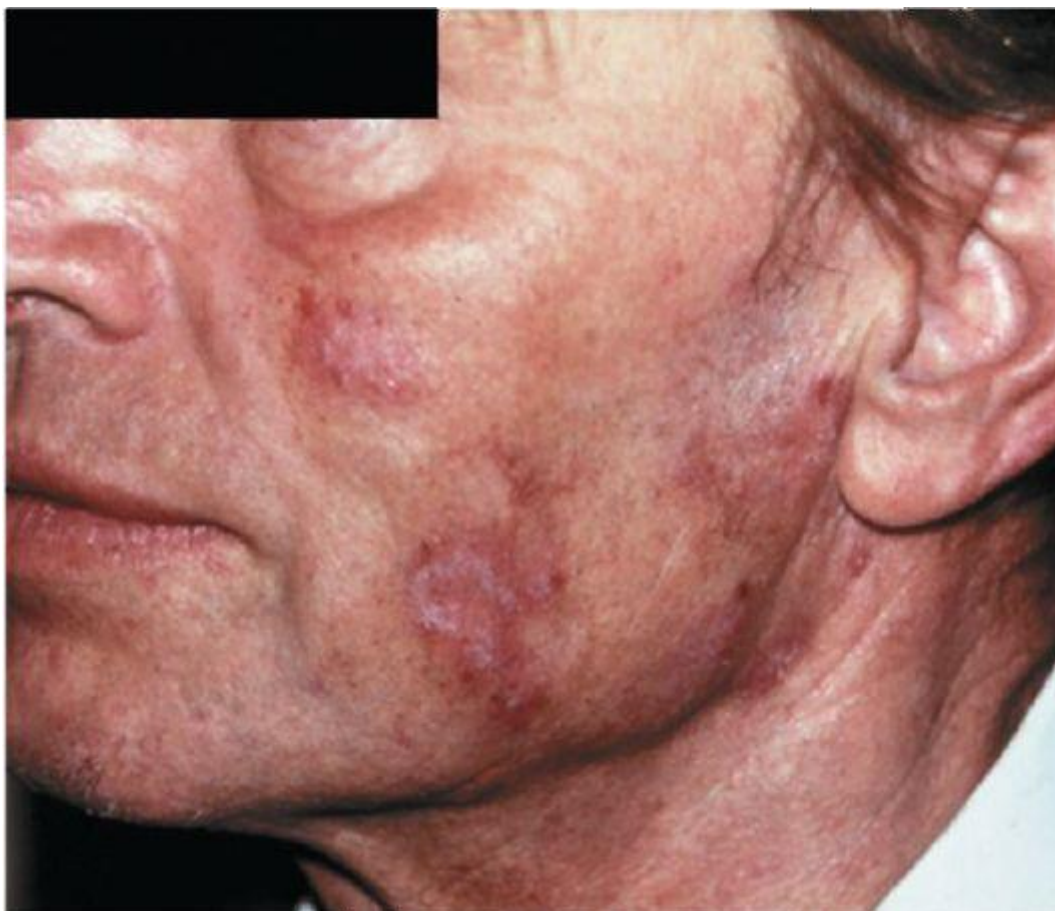


Рис. 84. Эритематозные бляшки при красной волчанке

Распространенная (диссеминированная) форма дискоидной красной волчанки отличается от ограниченной большим количеством эритематозно-сквамозных очагов и некоторыми клиническими особенностями. Так, наряду с четко очерченными элементами присутствуют пятна неправильной формы, с расплывчатыми границами, синюшно-красного или бурого цвета (рис. 85 и 86). Чаще поражаются открытые участки кожного покрова, но такие же элементы наблюдаются на груди и спине (рис. 87). Отмечаются умеренное повышение температуры, боли в суставах, слабость. При распространенной форме дискоидной волчанки возрастает вероятность трансформации в системную красную волчанку.

Помимо типичной, различают другие клинические формы дискоидной красной волчанки.

Центробежная эритема Биетта (*LE centrifugum superficialis*) является поверхностным вариантом кожной формы красной волчанки с мало выраженными фолликулярным гиперкератозом и рубцовой атрофией. Отмечаются небольшое шелушение, точечные геморрагии, четкие границы, симметричность, заболевание рецидивирует. Очаги обычно расположены в средней зоне лица и напоминают бабочку (рис. 88). Эта форма встречается примерно у 3% больных дискоидной и у 75% больных системной красной волчанки.

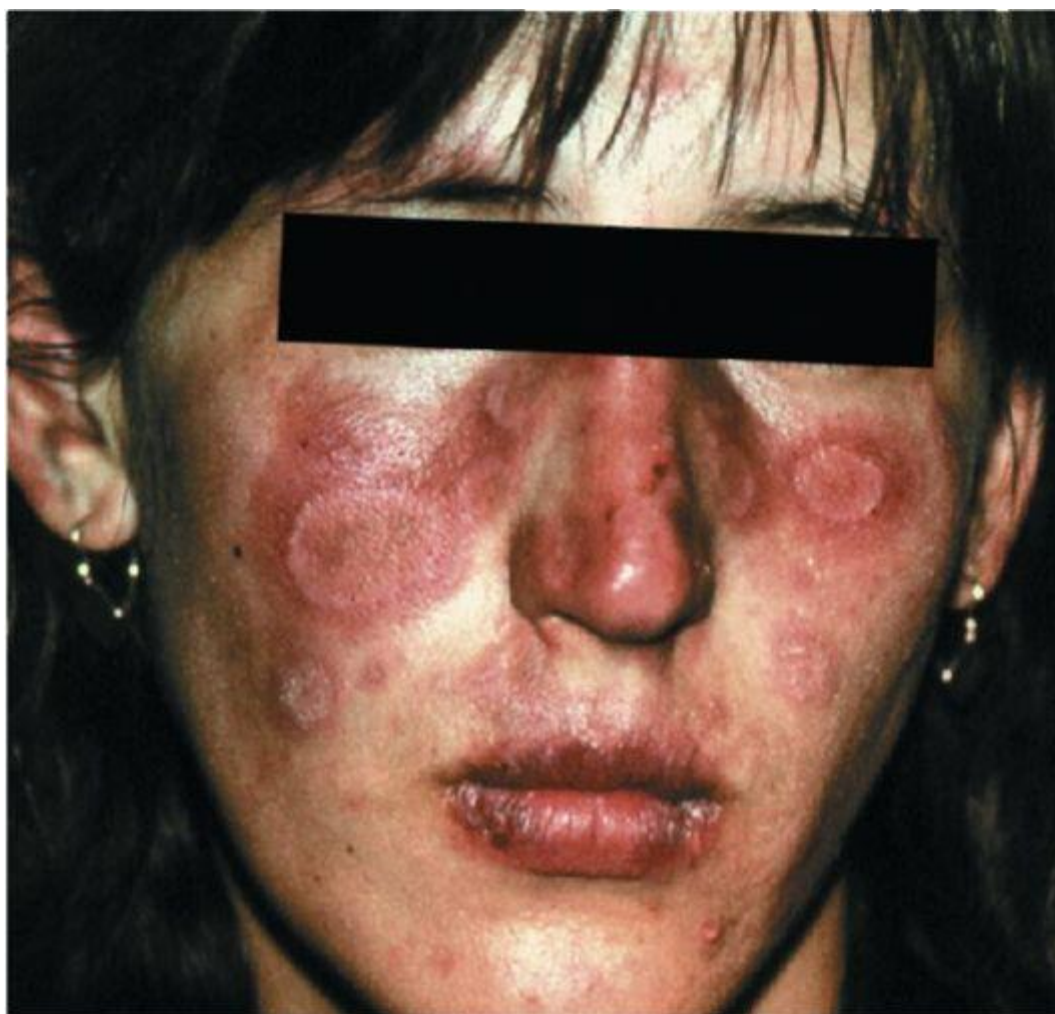

Рис. 85. Диссеминированная красная волчанка

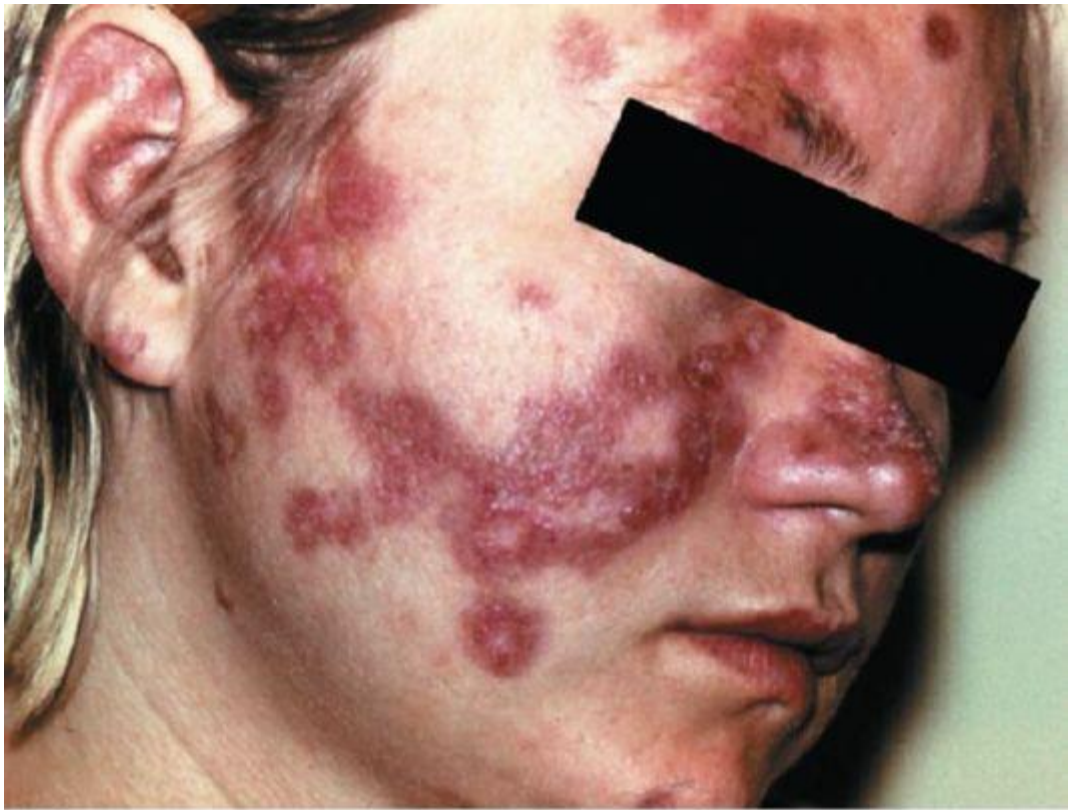


Рис. 86. Диссеминированная красная волчанка

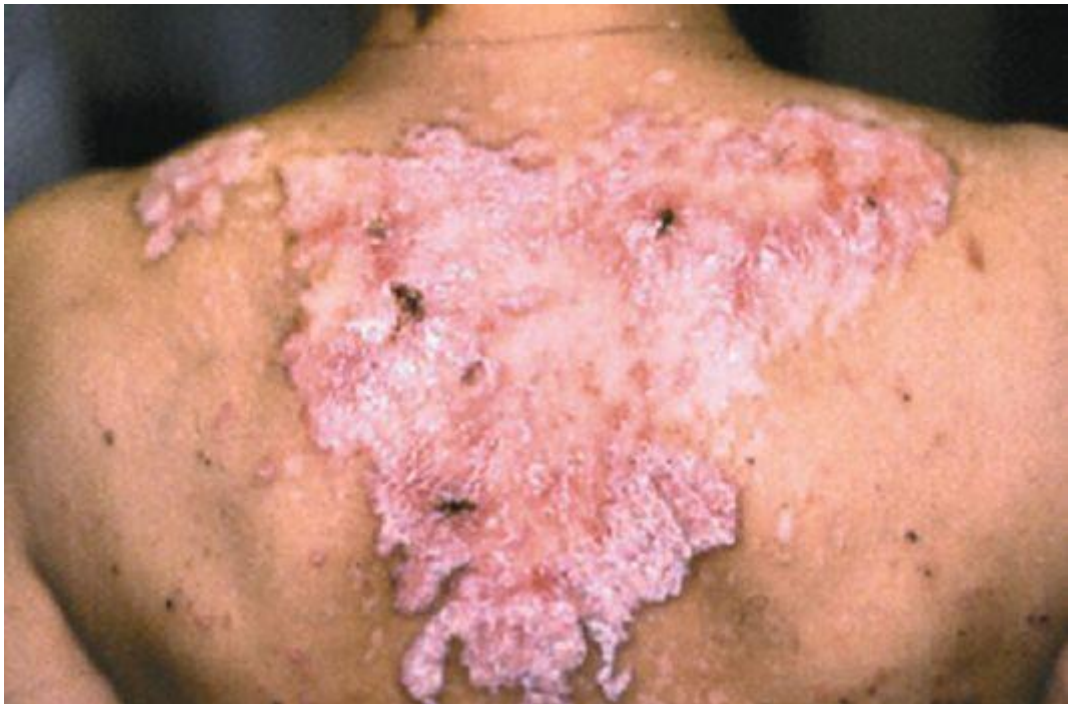

Рис. 87. Высыпания на спине при красной волчанке

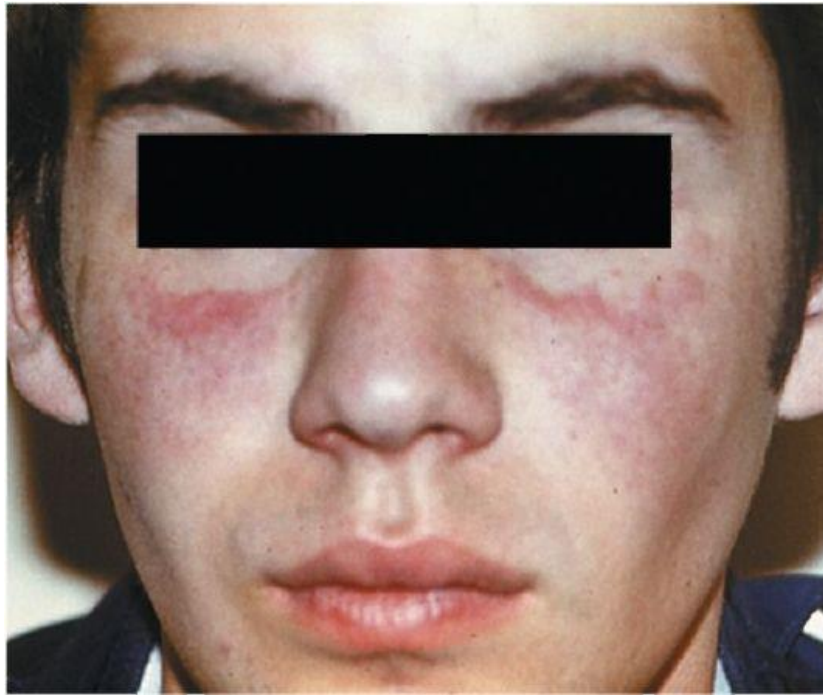


Рис. 88. Центробежная эритема Бiettа

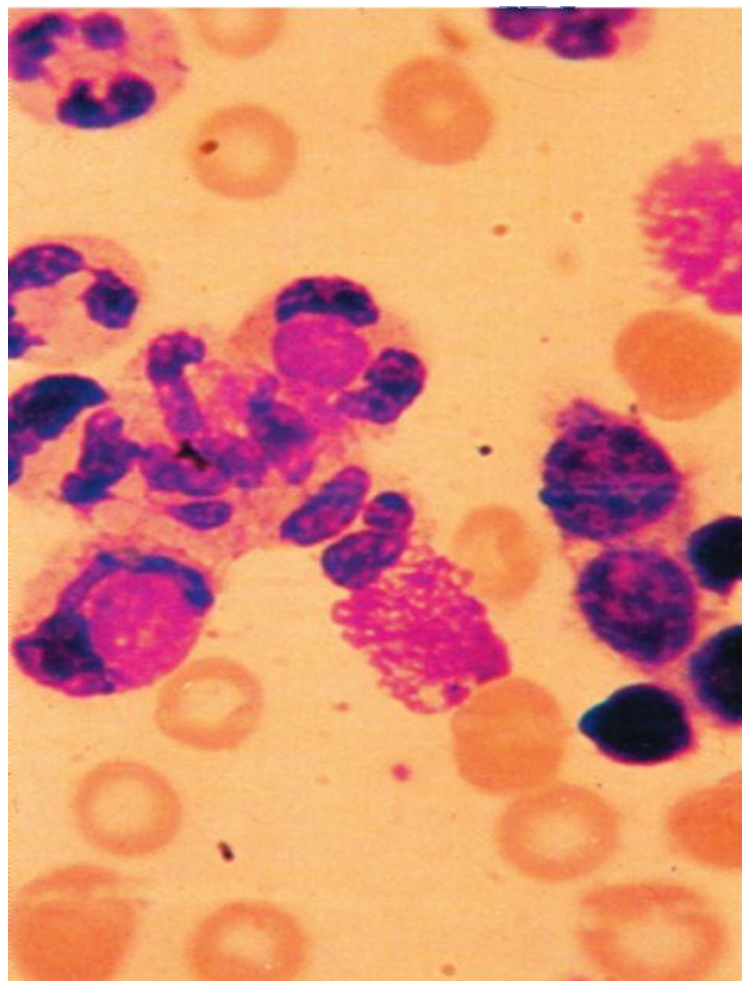


Рис. 89. LE-клетки (волчаночные клетки) под микроскопом

Клинически близка к центробежной эритеме розацеаподобная красная волчанка, при которой на фоне эритемы возникают множественные мелкие папулы, но без пустул.

Глубокая форма красной волчанки (*LE profundus*, форма Капо-ши-Ирганг) встречается редко. Проявляется одним или несколькими узлами в подкожной клетчатке. Кожа нормального или синюшно-красного цвета. Как правило, одновременно обнаруживаются типичные очаги дискоидной красной волчанки. Очаги расположены глубоко, безболезненны, резко отграничены, диаметром от 1 до нескольких сантиметров. Обычная локализация - лоб, щеки, плечи. Описана больная, у которой очаг развился на лице через 9 лет после появления дискоидной красной волчанки. После регрессирования очагов остаются глубокие ат-рофические изменения. Возможна кальцификация.

Другие формы красной волчанки (папилломатозная, гиперкератоти-ческая, дисхромическая и другие) встречаются еще реже.

Диагностика. Одних клинических признаков недостаточно для определения тяжести заболевания и его принадлежности к дискоидной или системной красной волчанке.

Клинический анализ крови не имеет диагностической ценности, но позволяет судить о тяжести заболевания (повышенная СОЭ, лейкопения и лимфопения, тромбоцитопения).

ЛЕ-клетки (волчаночные клетки) представляют собой нейтрофил, фагоцитировавший гомогенную ядерную массу светло-фиолетового цвета. ЛЕ-клетка увеличена в размерах, ее ядро подковообразной формы оттеснено к периферии клетки фагоцитированными массами (рис. 89). Патогномоничны для системной красной волчанки (70-80% больных) и встречаются у 3-7% больных дискоидной красной волчанкой.

Антиядерные антитела к цельному ядру клетки (АНА) и антитела к ядерным компонентам (ДНК нативной и денатурированной) La/SS-B и Ro/SS-A в сыворотке больных указывают на активацию иммунных процессов. АНА обнаруживаются у 95% больных системной, но могут встречаться и у 30-40% больных дискоидной красной волчанкой, а также при других ревматических и инфекционных болезнях, лепре, туберкулезе.

Прямая и непрямая реакция иммунофлюоресценции (РИФ) позволяет выявлять фиксированные антитела к базальной мембране (тест волчаночной полосы). В прямой РИФ используется биоптат, в непрямой - сыворотка больного и тест-система (кожа человека или пищевод кролика, морской свинки, крысы). Волчаночная полоса в зоне дермо-эпидермального соединения обнаруживается у 70% больных дискоидной красной волчанкой только в очагах поражения в стадии инфильтрации и гиперкератоза, но не в клинически не измененной коже.

Гистологические признаки являются определяющими при подтверждении клинического диагноза красной волчанки.

Для красной волчанки характерны:

1. Гиперкератоз с роговыми пробками в устьях волосяных фолликулов;
2. Атрофия росткового слоя эпидермиса;
3. Вакуольная дегенерация базальных клеток;



4. Отек дермы и очаговый, преимущественно лимфоцитарный инфильтрат около придатков дермы и вокруг сосудов;

5. Базальная дегенерация коллагена.

Однако все 5 признаков присутствуют не всегда.

В начальной стадии процесса наблюдаются резкий отек преимущественно верхней половины дермы, расширение кровеносных и лимфатических сосудов, образующих так называемые лимфатические озера. Изменения эпидермиса вторичны по отношению к изменениям дермы. В свежих высыпаниях обычно нет гиперкератоза и паракератоза. Роговые пробки видны в устьях фолликулов, но могут локализоваться и в протоках потовых желез. Очаговая фолликулярная дегенерация ба-зального слоя представляет собой наиболее типичное гистологическое изменение при красной волчанке.

Дифференциальная диагностика проводится с дерматозами, клинически или морфологически напоминающими дискоидную красную волчанку: системной красной волчанкой, розацеа, полиморфным фотодерматозом, псориазом, себорейной экземой, лимфоцитомой, ознобленной волчанкой, туберкулезной волчанкой, эозинофильной гранулемой лица, эритематозной (себорейной) пузырьчаткой (синдром Сенира-Аше-ра), красным плоским лишаям, медикаментозными токсидермиями, дерматомиозитом, синдромом Лассюэра-Литтля, лимфоцитарной инфильтрацией Йесснера-Каноф.

При диагностике дискоидной красной волчанки следует исключить признаки системного заболевания. При системной красной волчанке, в отличие от дискоидной, фолликулярный кератоз отсутствует, а атрофия выражена незначительно. При системной красной волчанке есть артралгии, полисерозиты, эндокардит с поражением митрального клапана, поражения ЦНС (хорея и эпилепсия), почек (волчаночный нефрит), тяжелые васкулиты, капилляриты пальцев и ладоней.

ЛЕ-клетки в острой фазе системной красной волчанки обнаруживаются у 90-100%, при дискоидной - у 3-7% больных, что расценивается как неблагоприятный фактор и угроза трансформации в системную красную волчанку.

АНА встречаются более чем у 95% больных системной и у в 30-40% больных дискоидной красной волчанкой. Диагностическое значение имеют лишь высокие титры (более 1:100), периферическое и гомогенное свечение, чего не наблюдается при дискоидной красной волчанке.

В прямой РИФ волчаночная полоса в зоне дермо-эпидермального соединения обнаруживается у 70% больных дискоидной красной волчанкой только в очагах поражения в стадии инфильтрации и гиперкератоза. При системной волчанке эти отложения присутствуют как в пораженной коже (у 90% больных), так и в здоровой на вид коже. На открытых участках - у 70-80% больных, на закрытых от солнца участках кожи - у 50%.

Аутоиммунная гемолитическая анемия, лейкопения и лимфопения с повышенной СОЭ, белок и цилиндры в моче - косвенные признаки наличия системного заболевания.

При полиморфном фотодерматозе зимой наступает улучшение, не бывает высыпаний на волосистой части головы и красной кайме губ, слизистой оболочке; нет фолликулярного кератоза и атрофии кожи, нередко отмечается зуд.

Ограниченный псориаз, особенно при локализации на волосистой части головы и открытых участках тела, может напоминать дискоидную красную волчанку. Отсутствие снежно-белого свечения в лучах лампы Вуда, атрофии и фолликулярного кератоза, а также триада симптомов псориаза (симптомы стеаринового пятна, терминальной пленки и точечного кровотечения), нередкий зуд помогают в дифференциальной диагностике.

При розовых угрях красные папулы на эритематозном фоне, особенно с ухудшением после инсоляции, могут представлять диагностические затруднения. Однако отсутствие фолликулярного кератоза, атрофии, высыпаний на красной кайме губ свидетельствуют против красной волчанки.

Дерматомиозит проявляется эритемой, папулезными высыпаниями на открытых участках кожного покрова, телеангиэктазиями, что увеличивает его клиническое сходство с красной волчанкой. Однако нарастающая мышечная слабость, отсутствие фолликулярного кератоза говорят в пользу дерматомиозита. Кроме того, плоские папулы лилового цвета располагаются над межфаланговыми суставами (папулы Готтрона), а при системной красной волчанке красно-лиловые бляшки локализуются на коже над фалангами, а над суставами кожа не изменена.

Красный плоский лишай, особенно при его локализации в полости рта и на волосистой части головы с рубцовой атрофией (синдром Лассюэ-ра-Литтля), способен создать трудности в дифференциальной диагностике и потребовать дополнительного патоморфологического исследования.

Лечение. Основные цели лечения: недопущение перехода ограниченного процесса в системный, достижение клинической ремиссии, продление жизни и работоспособности больного и тем самым повышение качества жизни. Больной нуждается в охранительном режиме и трудоустройстве для исключения работы на открытом воздухе.

Базисными средствами для лечения дискоидной красной волчанки являются хинолиновые препараты (под наблюдением офтальмолога и при контрольных анализах крови, мочи, трансaminaз): гидроксихлорохин по 0,2 г 2 раза в сутки 5-дневными циклами с 2-дневным перерывом до стойкого клинического улучшения или хлорохин по 0,25 г 2 раза в сутки 5-дневными циклами с 2-дневным перерывом до стойкого клинического улучшения или в течение 3-4 мес. Эти препараты обладают фотозащитными свойствами, предупреждают полимеризацию ДНК и РНК и подавляют реакцию образования антител и иммунных комплексов.

В связи с ролью свободнорадикальных процессов в патогенезе красной волчанки показано применение антиоксидантов: альфа-токоферола по 0,05 г /сут в течение 4-6 нед или бета-каротина по 0,01 г/сут в течение 4-6 нед.

При тяжелой форме дискоидной красной волчанки назначают системные кортикостероиды: преднизолон по 15-40 мг/сут до получения отчетливого клинического эффекта, затем дозу постепенно снижают до поддерживающей 5-10 мг/сутки, или дексаметазон по 2-5 мг/сут также до клинического улучшения с последующим постепенным снижением до поддерживающей дозы 0,5-1,0 мг/сут. При гипертрофической форме красной волчанки возможно применение ароматических ретиноидов (ацитретин по 1 мг/кг).

Для наружного лечения используют топические кортикостероиды умеренной и высокой активности: флуметазон, триамцинолон, алкло-метазон, целестодерм или

подобные им препараты. Мазь наносят 3 раза в сутки. Терапию проводят до достижения стойкого клинического эффекта (обычно не менее 4-5 нед).

При выраженной инфильтрации и гиперкератозе назначают корти-костероидные мази с салициловой кислотой (элоком-С, белосалик, лоринден-А).

В качестве альтернативы топическим глюкокортикоидам предлагают 1% крем пимекролимус. Небольшие очаги дискоидной красной волчанки обкалывают 5% раствором делагила 1-2 раза в неделю (не более 2 мл на одну процедуру). При мощных гиперкератотических наслоениях применяются криотерапия или аргоновый лазер. Пациент должен избегать пребывания под открытым небом в солнечный, морозный, ветреный день; наносить фотозащитные кремы с высокой степенью защиты (SPF не менее 40) на открытые участки кожи за 30 мин до выхода на улицу. Следует носить рациональную одежду с длинными рукавами, шейные платки, шляпу с полями. Больному сообщают, что действие солнечных лучей усиливают антибиотики тетрациклинового ряда, сульфаниламиды, диуретики, нестероидные противовоспалительные средства, бета-адреноблока-торы, кордарон, гидралазин, изониазид, эстрогены и контрацептивы и др.

Больные красной волчанкой должны находиться под диспансерным наблюдением, периодически делать анализы крови и мочи. Рекомендуются консультации ревматолога и терапевта. Весной и летом целесообразно провести противорецидивное лечение: плаквенил (или делагил) по 1 таблетке в день; альфа-токоферол по 1 капсуле (50 мг) в день или бета-каротин по 1 капсуле (10 мг) в день.

Прогноз при отсутствии признаков системности благоприятный.

## 23.2. Склеродермия

Склеродермия - хроническое заболевание соединительной ткани, кожи и внутренних органов (пищевод, легкие, почки, желудочно-кишечный тракт, опорно-двигательный аппарат, сердце) с преобладанием фиброзно-склеротических и сосудистых изменений.

Первое подробное описание склеродермии дал Zacutus Lusitanus в XVII веке, а термин «склеродермия» ввел G. Gintrac (1847). При склеродермии происходят многоочаговые структурные и морфофункцио-нальные фиброзные патологические процессы с тяжелым хроническим течением и необратимыми очагами уплотнения кожи, в которых происходит прогрессирующий фиброз с облитерирующим поражением артериол. Уникальный системный фиброз с изменениями метаболизма коллагена и других компонентов соединительной ткани составляет сущность очаговой (ограниченной) и системной (диффузной) склеродермии.

Не менее важным фактором являются нарушения микроциркуляции, обусловленные поражением сосудистой стенки и изменением внутрисосудистых, плазменных и клеточных свойств крови. Склеродермия - второе по частоте после красной волчанки заболевание из группы диффузных болезней соединительной ткани.

Этиология и патогенез. Этиология неизвестна. За последние десятилетия отмечено значительное увеличение заболеваемости склеродермией. Стресс, острые и хронические инфекционные болезни, физические раздражители (охлаждение, инсоляция, вибрация, ионизирующее излучение), химические вещества, вакцины, сыворотки могут быть пусковым фактором возникновения болезни.

Патогенез склеродермии сложный, комплексный, с вероятностью генетической обусловленности, но еще не установленными точно генотипами HLA. При проведении цитогенетических исследований у больных системной склеродермией выявлена большая частота хромосомных аномалий, которая включает хромосомный и хроматидный тип aberrаций, увеличение гиперплоидных клеток и эндомитозов. Однако семей-

ные случаи склеродермии встречаются реже, чем семейные случаи красной волчанки.

Полагают, что склеродермия относится к мультифакториальным заболеваниям с полигенным наследованием. Ключевая роль в ее патогенезе принадлежит функциональным нарушениям фибробластов и других коллагенообразующих клеток. В развитии дерматоза особенное значение имеют аутоиммунные реакции к коллагену в связи с высоким уровнем антигенной «коллагеновой» стимуляции.

Коллаген - белок, наиболее широко представленный в организме, составляет 70% сухой массы кожи. Коллаген способен формировать упругие нерастворимые фибриллы. У больных склеродермией значительно повышено содержание ферментов оксализина и лизилоксидазы, что приводит к образованию поперечных связей между растворимыми  $\alpha$ -цепями аминокислот и способствует нарушениям обмена коллагена.

В последнее время получены данные о цитотоксической активности сывороток больных склеродермией в отношении фибробластов, о высоких титрах антинуклеарных антител, изменении резервов гуморального и клеточного иммунитета. Несомненна связь склеродермии с состоянием эндокринной системы, о чем свидетельствует более высокая заболеваемость женщин и нередкие случаи проявления склеродермии у женщин после родов, аборт, в климактерическом периоде. Можно полагать, что многообразные эндокринные, обменные, неврологические и генетические патогенные влияния, сочетаясь с повреждающим действием экзогенных факторов (травма, охлаждение, радиационное воздействие), способствуют формированию глубоких диспротеинемических и аутоиммунных процессов в системе соединительной ткани не только кожи и сосудов, но и внутренних органов.

Классификация. Выделяют ограниченную и системную формы склеродермии, между которыми не всегда можно провести четкую границу. Многие крупные ученые (Н.С. Смелов, Е.М. Тареев, А.И. Струков, Ю.К. Скрипкин, Н.Г. Гусева, S. Jablonska, N. Sonnichsen и др.) рассматривают эти формы как проявления единого процесса. Н.Г. Гусева на основании однотипности гистологической картины поражений кожи при системной и очаговой склеродермии и других общих патофизиологических сдвигов полагает, что в основе этих клинических форм лежит единый или очень схожий патологический процесс. При очаговой склеродермии он ограничен отдельными очагами в коже, при системной склеродермии он генерализованный.

Каждая из этих двух основных форм в свою очередь подразделяется на клинические варианты. Ограниченная склеродермия - на бляшечную, линейную, пятнистую (болезнь белых пятен), атрофодермию и идиопатическую склеродермию с атрофией лица Ромберга; системная - на акросклеротическую и диффузную.

Клиническая картина. В развитии ограниченной склеродермии различают 3 стадии: отек, уплотнение (склероз) и атрофию. Стадия отека продолжается несколько недель и быстро переходит в стадию уплотнения. В этой стадии кожа представляется гладкой, блестящей, напряженной и имеет тестоватую консистенцию; ее цвет колеблется от цвета нормальной кожи до ярко-красного или красноватого с синюшным оттенком.

Кратковременная первая стадия часто в виде отека просматривается. В стадии уплотнения кожа плотная и холодная на ощупь, не сдвигается с подлежащих тканей, кожу невозможно или почти невозможно взять в складку. Очаги поражения окружает голубовато-сиреневый венчик (венчик периферического роста). Сами очаги имеют восковидно-желтый или грязно-серый цвет. В стадии атрофии кожа истончается: становится белой, напоминает пергамент. Могут атрофироваться жировая клетчатка и мышцы. В этих случаях кожный покров прилегает непосредственно к костям.

Бляшечная склеродермия (*morphea Wilson, morphea placata*) - наиболее частая форма этого заболевания. Женщины болеют в 3 раза чаще мужчин, преимущественный возраст - от 30 до 50 лет. Травматизация, в том числе тесной одеждой (тугой пояс, стягивающий бюстгалтер), может предопределять локализацию очагов склеродермии. На коже туловища или конечностей появляются слегка отечные пятна округлых или овальных очертаний, розовые с лиловым или сиреневым оттенком. Размер пятен постепенно увеличивается от 1-2 до 20 см и более, розовая окраска сохраняется по периферии в виде лилово-розового бордюра, в центре происходит уплотнение (рис. 90). Постепенно плотность увеличивается, очаги приобретают цвет слоновой кости, рисунок кожи исчезает. Уплотнение может не ограничиваться кожей, а захватывать подкожную клетчатку, мышцы и достигать плотности хрящевой ткани. Лиловое кольцо (признак активности процесса) постепенно исчезает, появляются телеангиэктазии и пигментация. В стадии атрофии уплотнение постепенно рассасывается, кожа истончается, ее можно собрать в складку.

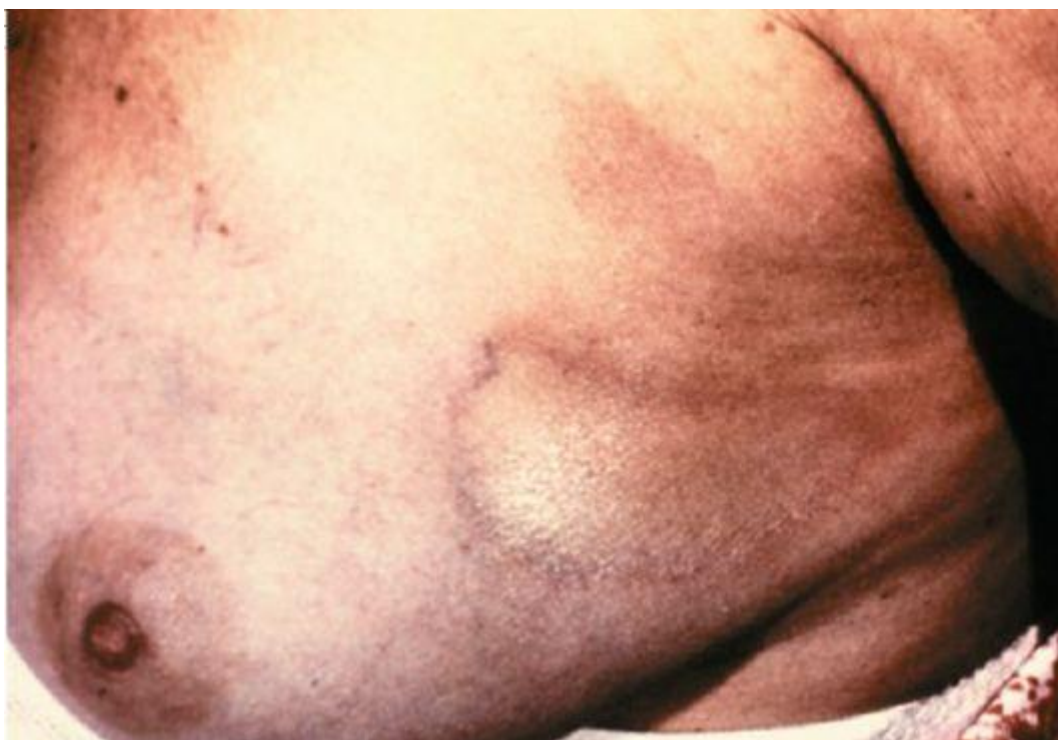

Рис. 90. Ограниченная склеродермия. Стадия уплотнения

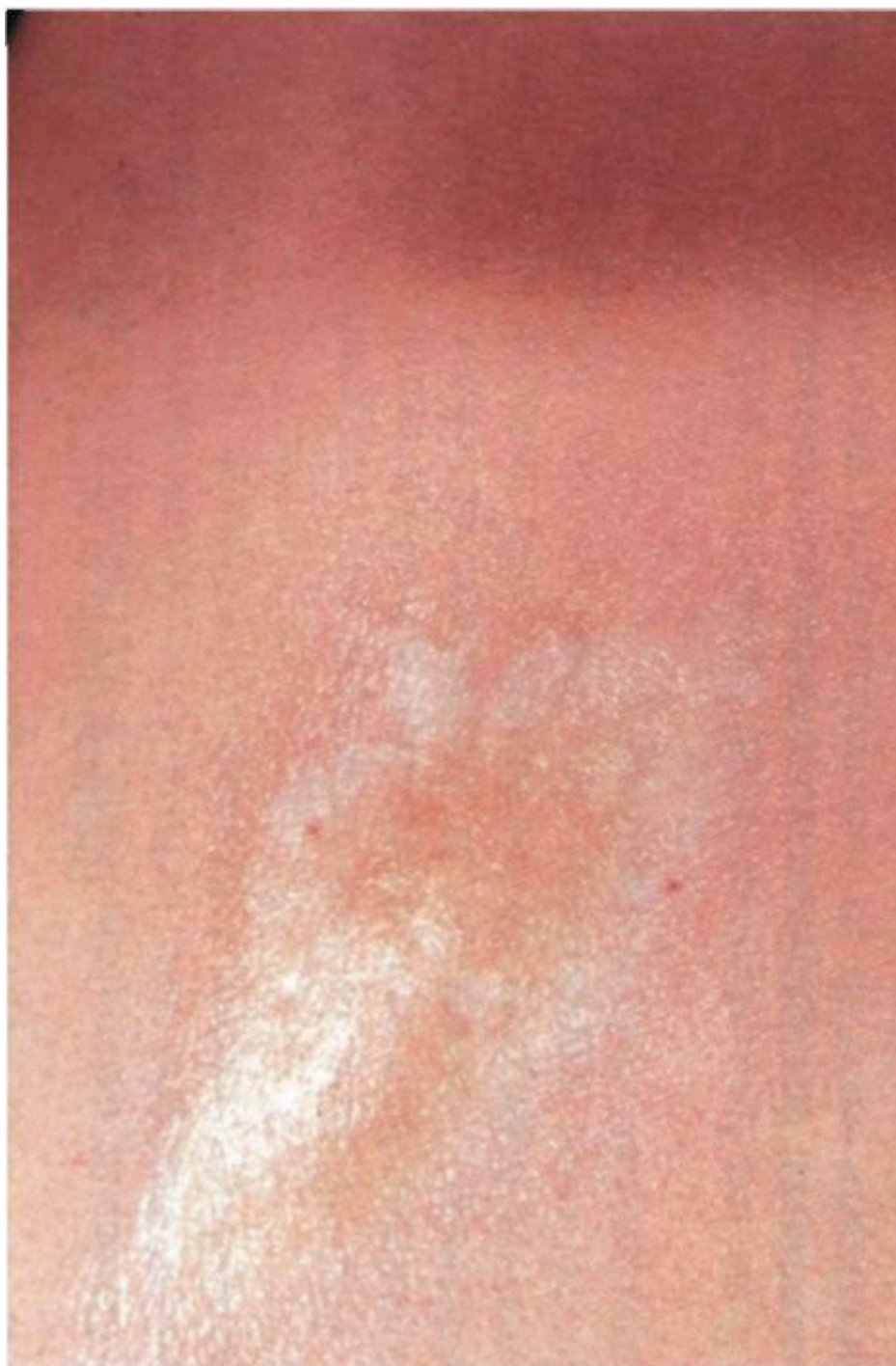

Рис. 91. Ограниченная склеродермия. Бляшка на коже

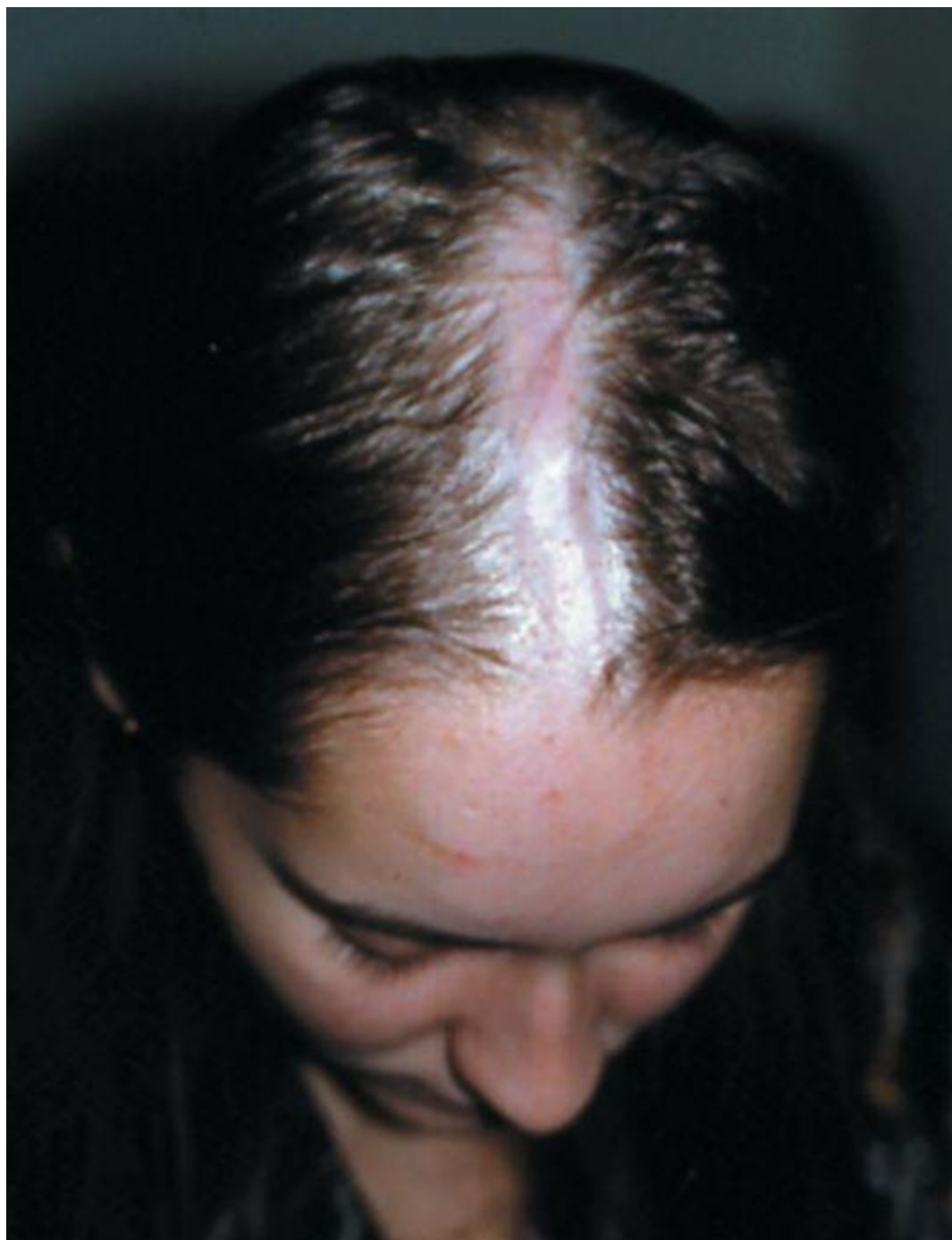

Рис. 92. Склеродермия «en coup de sabre»

Вследствие атрофии подлежащих тканей появляется западение кожи, изменяется ее цвет. При раннем начале лечения бляшечная склеродермия может пройти бесследно. Гиперпигментация очагов склеродермии является одним из признаков улучшения (рис. 91). Редко наблюдаются местные отложения кальция.

Атрофодермия Пазини-Пьери-ни относится к поверхностному и более легкому варианту бляшечной склеродермии. Эта форма представляет собой разновидность склероатрофического процесса, стоящего ближе к бляшечной склеродермии, чем к первичным атрофиям.

Заболевание чаще возникает у женщин в возрасте от 10 до 20 лет, элементы локализуются преимущественно на спине и других участках туловища. Число очагов - от 1 до десятков, величина - от 2-3 см до 10 см и больше. Образуются синевато-фиолетовые или коричнево-голубые с просвечивающими венами, несколько западающие бляшки, края которых могут быть резко очерченными или постепенно переходящими в окружающую клинически не измененную кожу, поверхность очагов гладкая. Уплотнения в основании бляшек почти нет. В некоторых случаях отмечается сиреневое кольцо вокруг бляшек, возможна дисхромия.

Линейная (полосовидная, лентовидная) склеродермия. Своеобразная форма ограниченной склеродермии. Встречается нередко, особенно в детском возрасте. В некоторых случаях полосовидная склеродермия сочетается с гемиатрофией Ромберга.

Процесс обычно начинается с эритематозного пятна и постепенно переходит в стадию отека, уплотнения и атрофии. Как правило, эта форма склеродермии представлена одним очагом, распространяющимся с волосистой части головы на лоб, спинку носа, напоминая рубец от удара саблей (*sclerodermie en coup de sabre*) (рис. 92). Значительно реже эта форма локализуется вдоль конечностей или на туловище по ходу нервных стволов или зон Захарьина-Геда. У части больных, чаще у детей, при бляшечной и линейной склеродермии процесс атрофии захватывает и подлежащие ткани - кости, мышцы, фасции, сухожилия с развитием изъязвлений и мутиляцией.

Болезнь белых пятен (*white spot disease*, склероатрофический лишай) сопровождается появлением мелких, диаметром 3-10 мм, округлых резко очерченных гладких атрофических блестящих пятен фарфорово-белого цвета (рис. 93). Они плотноватой консистенции, со слегка запавшей или приподнятой поверхностью; по периферии имеется красновато-коричневый ободок. Наиболее часто они расположены на шее; реже пятна возникают на плечах, верхней части груди, слизистой оболочке рта, половых органах. Высыпания нередко сгруппированы в виде мозаики.

В некоторых случаях периферийное кольцо имеет сиреневый оттенок, как при бляшечной склеродермии. Иногда на очагах можно наблюдать множество фолликулярных роговых пробок коричневатого-грязного цвета, напоминающих комедоны. Редко встречается буллезная или пемфигоидная форма. Несмотря на разнообразие клинических вариантов, они принадлежат к ограниченной склеродермии, что подтверждается одновременным существованием нескольких форм или их переходом из одной в другую. Дифференциальную диагностику проводят со склероатрофической формой красного плоского лишая, лейкоплакией.



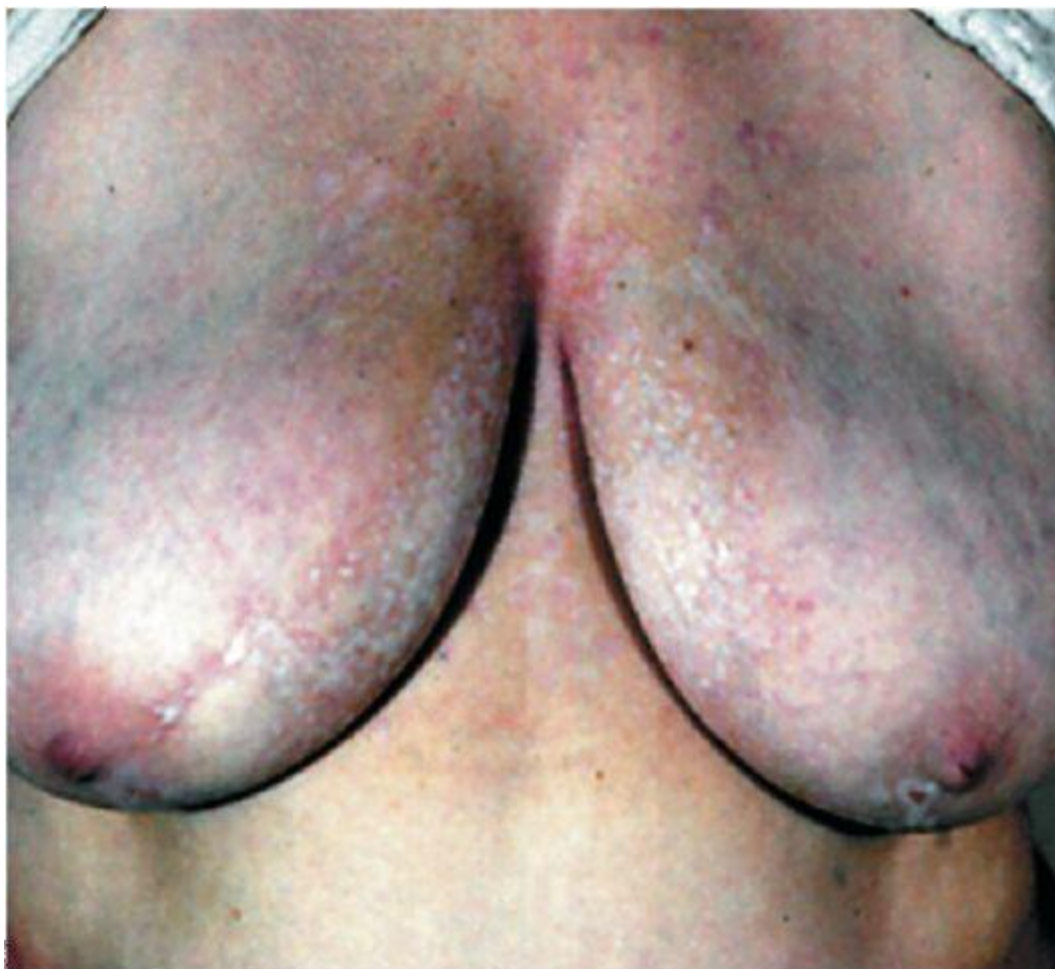

Рис. 93. Болезнь белых пятен

Ограниченная склеродермия с односторонней прогрессирующей атрофией лица Ромберга (гемиатрофия) может сочетаться с бляшечной склеродермией.

Гемиатрофия обычно начинается в возрасте до 20 лет, люди обоего пола болеют одинаково часто. Процесс чаще начинается вблизи глаза, в скуловой области или в области нижней челюсти. При гемиатрофии нет эритематозной и склеротической стадий, первично вовлекается подкожная жировая клетчатка с распространением процесса на нижележащие ткани - мышцы, хрящи и кости, пациенты испытывают сильные боли. На участках поражения атрофируются все ткани, в первую очередь подкожный жировой слой, затем мышцы (жевательные, мышцы языка и др.), хрящи и кости. Выпадают волосы на веках и ресницах, иногда на голове, но пото- и салоотделение на пораженных участках усиливается. Сильные невралгические боли, развивающиеся в начале заболевания, иногда ошибочно принимаются за зубные. Бывают также различные расстройства чувствительности: парестезии, гипо- и гиперестезии. Лицо становится асимметричным, пораженная половина меньше здоровой, кожа резко атрофична, испещрена бороздами и складками (рис. 94). Иногда процесс переходит на другую сторону лица.

Системная (диффузная) склеродермия включает две клинические разновидности: акросклеротическую, с преимущественным поражением дистальных отделов конечностей и лица, и диффузную. Провоцирующими факторами могут быть травмы, стрессовые ситуации, охлаждение.

В продромальном периоде отмечаются недомогание, озноб, боли в мышцах, суставах, бессонница, головные боли, повышение температуры тела, резкая утомляемость. Они сочетаются с побледнением и похолоданием кожи лица, кистей и стоп. По мере прогрессирования болезни цвет кожи из белесовато-серого становится желтоватым, пушковые волосы выпадают, уплотнение нарастает.

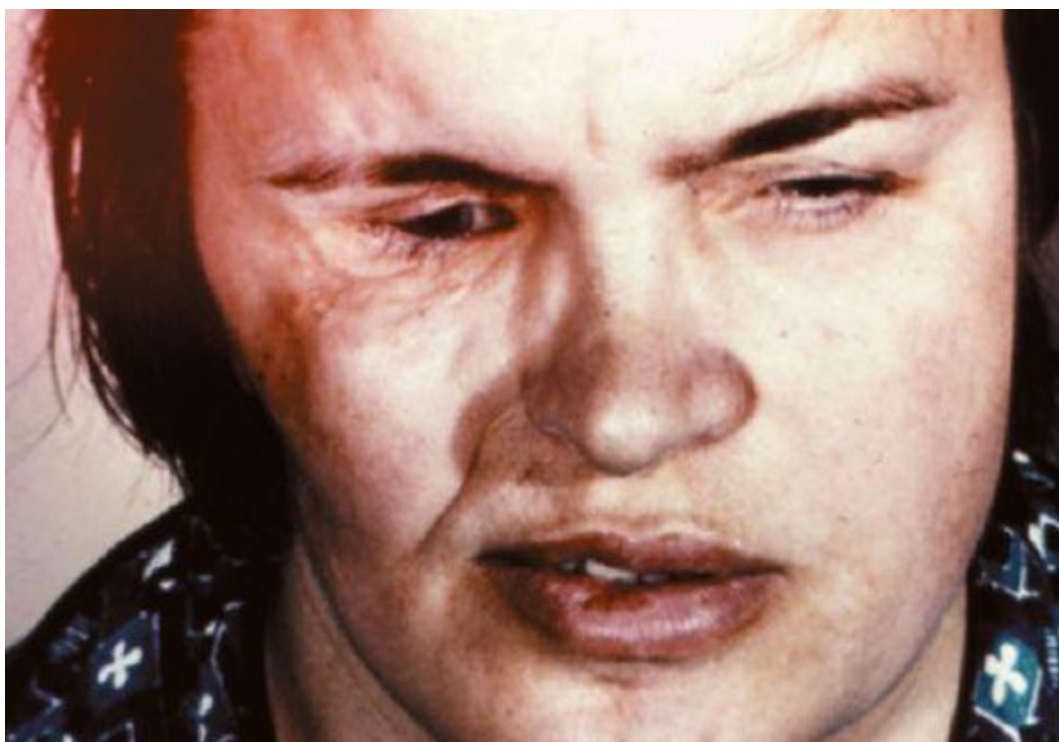

Рис. 94. Гемиатрофия лица Ромберга

Пальцы истончаются, становятся похожими на «барабанные палочки». Кожа фиксируется к подлежащим тканям, движения в суставах затруднены. Напряженность и ригидность кожи, ее бледность, похолодание усугубляются парестезиями, онемением, возникают телеангиэктазии. Местами кожа шелушится, образуются трещины и изъязвления, развиваются мутиляции. Кожа плотно спаяна с подлежащими мышцами и сухожилиями, пальцы похожи на пальцы трупа (склеродактилия). В дальнейшем мышцы, сухожилия, кости и ногти атрофируются, развивается спастическая сгибательная контрактура кистей.

Изменения лица точно описаны И.С. Тургеневым в рассказе «Живые мощи». В результате склеротического и атрофического поражения кожи, подкожной жировой клетчатки и мышц лица нос заостряется, ротовое отверстие суживается, становится складчатым, щеки западают, губы истончаются. Лицо становится амимичным, маскообразным, бронзового оттенка. Нередко в процесс вовлекаются слизистые оболочки рта, языка. Красная кайма губ белесоватого цвета, шелушится, могут быть трещины и язвочки. Ригидность и уплотнение кожи и красной каймы губ ведут к формированию микростомы. Эпителий слизистой оболочки рта нередко атрофичен, наблюдается деформация мягкого нёба. Язык сначала увеличен вследствие отека, но затем фиброзируется, сморщивается, становится ригидным, что затрудняет речь и глотание. На волосистой части головы атрофический процесс захватывает апоневроз, волосы в очаге выпадают. Одновременно возникают сухость, шелушение, телеангиэктазии, возможно изъязвление. Три стадии болезни - отек, уплотнение и атрофия - свидетельствуют о сходстве системной

и очаговой склеродермии. Однако тяжесть течения, изменения внутренних органов, плюригландулярные эндокринные нарушения могут формироваться и без вовлечения кожи или предшествовать им, но чаще они развиваются одновременно, в результате генерализованного процесса.

Обнаруживают выраженные висцеральные изменения: расстройство желудочно-кишечного тракта (стенозы, нарушения перистальтики, изъязвления), миокардиодистрофию, эндоперикардит, миокардиосклероз, гипертензию, пневмосклероз, нефросклероз с нефропатией, поражения мышц, костей, суставов и др. Явления системной склеродермии могут наблюдаться без изменений кожи или им предшествовать. В сыворотке крови больных системной склеродермией методом непрямой иммунофлюоресценции определяют антиядерные и антицитоплазматические факторы, что свидетельствует о нарушениях иммунитета.

Гистопатология. Отечность дермы с гомогенизацией и фибриноид-ной дегенерацией соединительнотканых компонентов отмечается в начальной стадии заболевания. В дерме преобладают капилляры с ва-куолизированной протоплазмой эндотелиальных клеток, окруженных зонами лимфоидного инфильтрата. В дальнейшем наблюдается утолщение стенок капилляров за счет гипертрофированных эндотелиальных клеток, окруженных многослойным футляром из перицитов и лимфоидно-гистиоцитарных элементов. Коллагеновые волокна гомогенизированы, расположены пучками, местами фрагментированы. Периваскулярная инфильтрация скудная, преимущественно лимфоцитарно-гистиоцитарная, с небольшим количеством плазматических клеток и мононуклеаров.

Диагностика. Очаги поражения в период развития всех проявлений склеродермии позволяют легко диагностировать заболевание. Намного труднее сделать это в начальной стадии бляшечной формы, когда имеется воспалительный отек. В таких случаях диагноз устанавливают в процессе динамического наблюдения. В начальной стадии диффузной склеродермии диагностика также представляет значительные трудности, так как начальные симптомы (похолодание, побледнение, посинение пальцев рук и ног) могут напоминать болезнь Рейно. Динамические наблюдения за больным, когда начинают склерозироваться участки кожи пальцев рук и тыла кистей (что не свойственно болезни Рейно), помогают диагностике. Кроме того, при склеродермии процесс начинает захватывать кожу лица, тогда как при болезни Рейно кожа лица не поражается.

Лечение должно быть комплексным, с учетом возможных этиологических и патогенетических факторов, а также сопутствующих заболеваний. В зависимости от стадии и формы заболевания применяют средства, оказывающие противовоспалительное и антифиброзное действие, улучшающие микроциркуляцию крови и метаболические процессы в коже.

В период выраженной активности склеродермического процесса проводят антибиотикотерапию. Обычно назначают бензилпенициллин по 300 000-500 000 ЕД 4 раза в сутки внутримышечно, до 20-40 млн ЕД на курс. При тяжелых формах ограниченной склеродермии назначают D-пеницилламин (купренил) в связи со способностью выводить медь, подавлять избыточное фиброобразование и оказывать противовоспалительное действие на систему соединительной ткани дермы. Препарат назначают в дозе 0,15-1,0 г/сут от 2 мес до 1 года. При улучшении состояния дозу уменьшают до 0,25-0,45 г/сут. Примерно у трети больных

D-пеницилламин дает различные побочные явления, что ограничивает его применение. При уплотнениях назначают лидазу подкожно или внутримышечно по 64 ЕД ежедневно

или через день, на курс до 15-20 инъекций. Детям лидазу применяют путем электро- и фонофореза. В среднем проводят 3-5 курсов с интервалом между ними 2-3 мес. Лонгидаза - гиалуронидаза пролонгированного действия, которое достигается благодаря добавлению к ферменту макромолекулярного носителя - поли-оксидония, применяется в ампулах по 5 мг/250 ЕД. Мадекассол содержит азиатиковую и мадекассоловую кислоту, снижает синтез и повышает катаболизм коллагена, назначается в виде таблеток по 10 мг и мази. Можно вводить внутримышечно трипсин или химотрипсин по 10 мг на 2,0 мл изотонического раствора хлорида натрия ежедневно или через день, до 10-15 инъекций на курс. Протеолитические ферменты вводят также и с помощью ультразвука или электрофореза или одновременно с парентеральным введением.

Хлорохин или гидроксихлорохин назначают соответственно по 0,25 г или 0,2 г 1 раз в день в течение нескольких месяцев.

Для улучшения микроциркуляции применяют вазоактивные препараты: ксантинола никотинат по 0,15 г 3 раза в день в течение 4-6 нед или пентоксифиллин по 0,1 - 0,2 г 3 раза в день.

Наружно на очаги поражения накладывают ежедневные повязки с 25-70% водным раствором диметилсульфоксида в течение 4-5 нед или глюкокортикоидные мази 1 раз в день в течение 2-4 нед. Также используются гепарин-натриевую, солкосерилловую, актовегинную, индометациновую мази, гель троксерутина, гель индовазин в виде смазываний 2-3 раза в день курсами по 1-2 мес, 2-3 курса в год. Для лечения больных склеродермией всегда применяют витамины, в частности А, Е, С, группы В, никотиновую кислоту (витамин РР).

Методами выбора при лечении склеродермии являются плазмаферез и гемосорбция.

Детоксикационные методы лечения склеродермии в комплексе с вазо-активными и ферментными препаратами в последнее время являются основными. Они не только удаляют патологические субстанции с ауто-агрессивным антигенным действием, но и оказывают иммунокорригирующее влияние вследствие освобождения и активизации рецепторов иммунорегуляторных клеточных клонов. Патогенетически обосновано введение низкомолекулярных декстранов (полиглюкин внутривенно по 500 мл 1 раз в 3-4 дня, на курс 6-7 вливаний). Низкомолекулярные декстраны как гипертонические растворы вызывают увеличение объема

плазмы, снижают вязкость крови и улучшают кровоток. Тиоловые соединения расщепляют коллаген, поэтому применяют унитиол, который наряду с улучшением общего состояния уменьшает зону роста очагов, плотность кожи, устраняет дисфагию, боли в суставах, мышцах, активизирует деятельность сердца и печени. Повторные курсы более эффективны. Унитиол вводят в виде 5% раствора по 5 мл внутримышечно ежедневно, до 15-20 инъекций на курс.

Из разнообразных средств физиотерапии при склеродермии используют ПУВА-терапию, ультразвук, диатермию (местную и косвенную), электрофорез, лазеро- и магнитотерапию, фонофорез лидазы, ихтиола, аппликации парафина, озокерита, лечебных грязей, сероводородные и радоновые ванны. Эффективны массаж, оксигеноталассотерапия и лечебная гимнастика. В комплексе с общей симптоматической терапией хорошо зарекомендовала себя гипербарическая оксигенация по 40-50 мин ежедневно при давлении 1,5-1,7 атм всего до 20 сеансов. Этот метод особенно эффективен в сочетании с дипромонием.

Вне активной фазы заболевания или в период минимальных признаков активности показано санаторно-курортное лечение (Сочи, Мацеста, Пятигорск, Серноводск).

Прогноз при ограниченных формах склеродермии благоприятный. Заболевание заканчивается выздоровлением. Системная склеродермия протекает длительно, торпидно, с периодами ремиссий и рецидивов, поэтому прогнозировать исход весьма сложно.

Профилактика. Больные со всеми формами склеродермии подлежат диспансеризации. Систематическое диспансерное наблюдение, адекватное лечение, сочетающее общую и локальную терапию, ЛФК с санаторно-курортным лечением позволяют добиться длительной клинической ремиссии.

## 24. ПУЗЫРНЫЕ ДЕРМАТОЗЫ

Эта группа заболеваний кожи, различных по патогенезу, клинике, лечению и прогнозу, объединяется первичным элементом в виде пузыря. Наряду с дерматозами, относительно часто встречающимися в практике дерматолога (герпетиформный дерматит Дюринга, обыкновенная, или вульгарная, пузырчатка), к группе пузырных дерматозов относятся более редкие заболевания (буллезный пемфигоид). Пузыри при этих дерматозах обычно являются мономорфным признаком, реже сочетаются с другими первичными элементами (дерматит Дюринга).

### 24.1. Пузырчатка (пемфигус)

Пузырчатка - хроническое аутоиммунное заболевание кожи, проявляющееся образованием интраэпидермальных пузырей вследствие акантолиза.

В зависимости от локализации пузырей и клинических проявлений различают формы болезни с акантолизом базальных слоев эпидермиса (супрабазальный акантолиз): пузырчатку вульгарную; пузырчатку вегетирующую. Формы болезни с акантолизом поверхностных слоев (зернистый слой) эпидермиса (субкорнеальный акантолиз) включают в себя пузырчатку эритематозную (себорейную); пузырчатку листовидную; пузырчатку бразильскую (разновидность листовидной).

Болеют пузырчаткой лица обоего пола, преимущественно старше 40 лет. Редко могут болеть и дети. По данным различных авторов, пузырчатка в среднем составляет не более 1,5% всех дерматозов.

Слизистая оболочка рта поражается при всех формах пузырчатки, кроме листовидной. Значительно чаще других форм встречается обыкновенная пузырчатка. По данным W. Lever, обыкновенная пузырчатка у 62% больных начинается с высыпаний на слизистой оболочке рта, а по данным А.Л. Машкиллейсона - почти у 85%. Если заболевание начинается с поражения кожи, то в последующем высыпания почти всегда появляются и на слизистой оболочке рта. Генерализация высыпаний и прогрессирующее течение пузырчатки без адекватного лечения в течение нескольких месяцев может привести к смерти.

#### 24.1.1. Пузырчатка вульгарная (истинная)

Этиология и патогенез. Непосредственные доказательства аутоиммунной природы истинной пузырчатки были получены в 1960-х годах, когда иммунофлюоресцентными методами было показано присутствие циркулирующих антител к антигенам эпидермиса в сыворотке крови больных. Иммуноблоттинговый анализ антител к антигенам эпидермиса и пузырной жидкости послужил совершенствованию диагностики и дифференциальной диагностики различных форм пузырчатки (Е.В. Матушевская, А.А. Кубанова, В.А. Самсонов).

В организме больных пузырчаткой обнаруживают циркулирующие антитела типа IgG, имеющие сродство к межклеточному веществу шиповатого слоя эпидермиса и мембранным антигенам шиповатых эпи-телио-цитов. Количество антител коррелирует с тяжестью болезни.

Иммунные изменения лежат в основе развития акантолиза. Активное участие в этом процессе принадлежит также клеточным цитотоксическим реакциям, нарушению баланса в калликреин-кининовой системе, участию лимфокиноподобных веществ, эйкозаноидов, эндопротеиназ и их ингибиторов.

Полагают, что причиной исчезновения толерантности к мембранным антигенам шиповатых эпителиоцитов является экспрессия на поверхности шиповатых клеток полного (иммунного) антигена пузырчатки. Этот антиген, в отличие от неполного (физиологического) антигена, индуцирует афферентное звено аутоиммунной реакции. Не исключено, что это связано с изменением ядер шиповатых клеток. Установлено, что при пузырчатке в ядрах акантолитических клеток увеличено содержание ДНК, причем имеется прямая связь между повышением содержания ядерной ДНК и тяжестью заболевания, что, по-видимому, ведет к изменению антигенной структуры этих клеток и выработке против нее ауто-антител типа IgG. Важная роль в патогенезе пузырчатки принадлежит изменениям Т- и В-лимфоцитов, причем если ответственность за активность патологического процесса лежит на В-лимфоцитах, то количество и функциональное состояние Т-лимфоцитов определяют возникновение и течение заболевания.

Клиническая картина. Дерматоз, как правило, начинается с поражения слизистых оболочек полости рта и зева, а затем в процесс вовлекается кожа туловища, конечностей, паховых и подмышечных впадин, лица, наружных половых органов.

У ряда больных первичные очаги на коже, слизистых оболочках могут спонтанно эпителизироваться и исчезать, но обычно вскоре они образуются вновь, и часто процесс начинает довольно быстро распространяться. Поражение слизистой оболочки рта и губ проявляется образованием пузырей с тончайшей покрывкой, образованной верхней частью шиповатого слоя эпителия. В условиях постоянной мацерации и при давлении пищевым комком пузыри моментально вскрываются, на их месте образуются круглые или овальные эрозии, так что практически пузыри на слизистой оболочке полости рта при пузырчатке увидеть не удастся. Ярко-красные эрозии располагаются на неизменной слизистой оболочке. По периферии эрозии можно видеть обрывки покрывки пузыря, при потягивании за которую легко вызывается симптом Никольского (рис. 95). Остатки покрывки пузыря могут прикрывать эрозию, создавая впечатление, что эрозия покрыта серовато-белым налетом. Этот «налет» легко снимается при прикосновении шпателем. Если своевременно не установлен диагноз и не начато лечение, то вслед за единичными эрозиями, которые чаще локализуются на слизистой оболочке щек, нёба, нижней поверхности языка, там же появляются новые, которые, сливаясь между собой, образуют обширные эрозивные поверхности без склонности к заживлению. Прием пищи и речь

становятся почти невозможными из-за болей. Обычно отмечается специфический зловонный запах изо рта.

На коже на месте пузырей быстро образуются мокнущие эрозивные поверхности полициклических очертаний. При регенерации эпидермиса возникают слоистые коричневатые корки, а затем на участках очагов остается буроватая пигментация (рис. 96). При наклонности процесса к спонтанной ремиссии или под влиянием стероидной терапии покрышки пузырей не разрушаются, так как экссудат рассасывается и покрышки, постепенно спадаясь, превращаются в тонкую корку, которая затем отпадает. Спонтанные ремиссии, как правило, сменяются рецидивами. При доброкачественном течении процесса общее состояние больного почти не изменяется. При злокачественном течении наступает общее истощение организма, отмечаются септическая лихорадка, особенно выраженная при присоединении вторичной инфекции, эозинофилия, задержка в тканях натрия, хлоридов, уменьшение содержания белка. Могут наблюдаться изменения белковых фракций крови, содержания иммуноглобулинов А, G, М.

Ощущения зуда у больных пузырчаткой, как правило, не бывает.

Иногда многочисленные эрозии вызывают сильные боли, которые усиливаются во время перевязок и при изменении положения тела. Особенно мучительны поражения при их локализации в полости рта, на красной кайме губ и гениталиях.

Дегенеративные изменения в мальпигиевом слое, объединенные понятием «акантолиз», являются морфологической основой важного клинико-диагностического признака, получившего название симптома (феномена) Никольского. Он заключается в том, что если потянуть за обрывок покрышек пузыря, то происходит отслойка эпидермиса на видимо здоровой коже. При трении на вид здоровой кожи между пузырями или эрозиями также наблюдается легкое отторжение верхних слоев эпидермиса и, наконец, обнаруживается легкая травмируемость верхних слоев эпидермиса при трении здоровых на вид участков кожи, расположенных далеко от очагов поражения. Кроме того, при надавливании на невскрывшийся пузырь пальцем можно видеть, как жидкость отслаивает прилегающие участки эпидермиса и пузырь увеличивается по периферии. Этот диагностический тест при пузырчатке получил название симптома Асбо-Хансена. Несмотря на большую диагностическую ценность симптома Никольского, его нельзя считать строго патогномичным для истинной пузырчатки, так как он встречается и при некоторых других дерматозах (в частности, при врожденном буллезном эпидермолизе, болезни Риттера, синдроме Лайелла). Он бывает положительным почти у всех больных пузырчаткой в фазе обострения, а в другие периоды болезни может быть отрицательным.

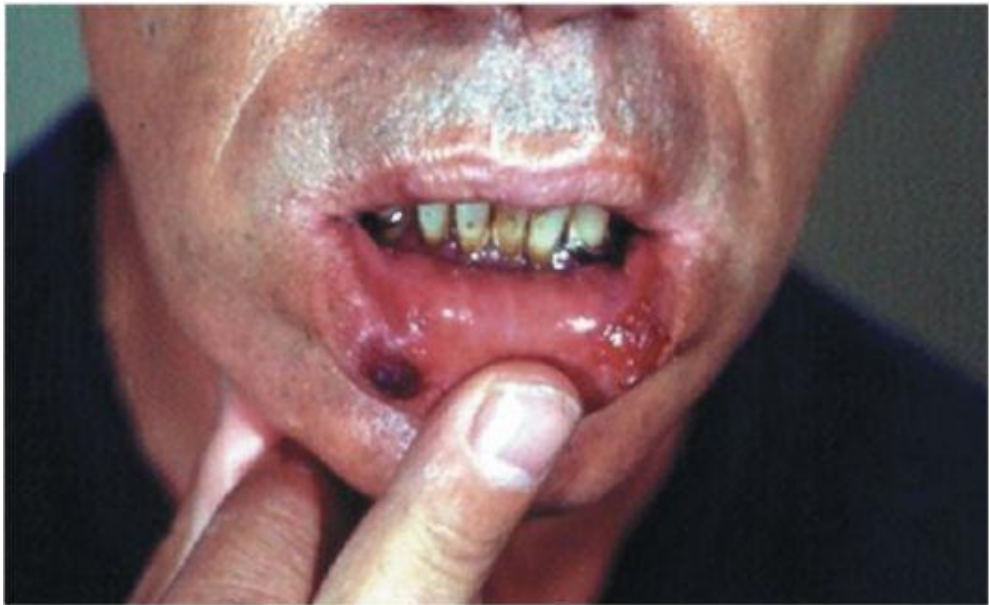

Рис. 95. Вульгарная пузырчатка (высыпания на слизистой рта)

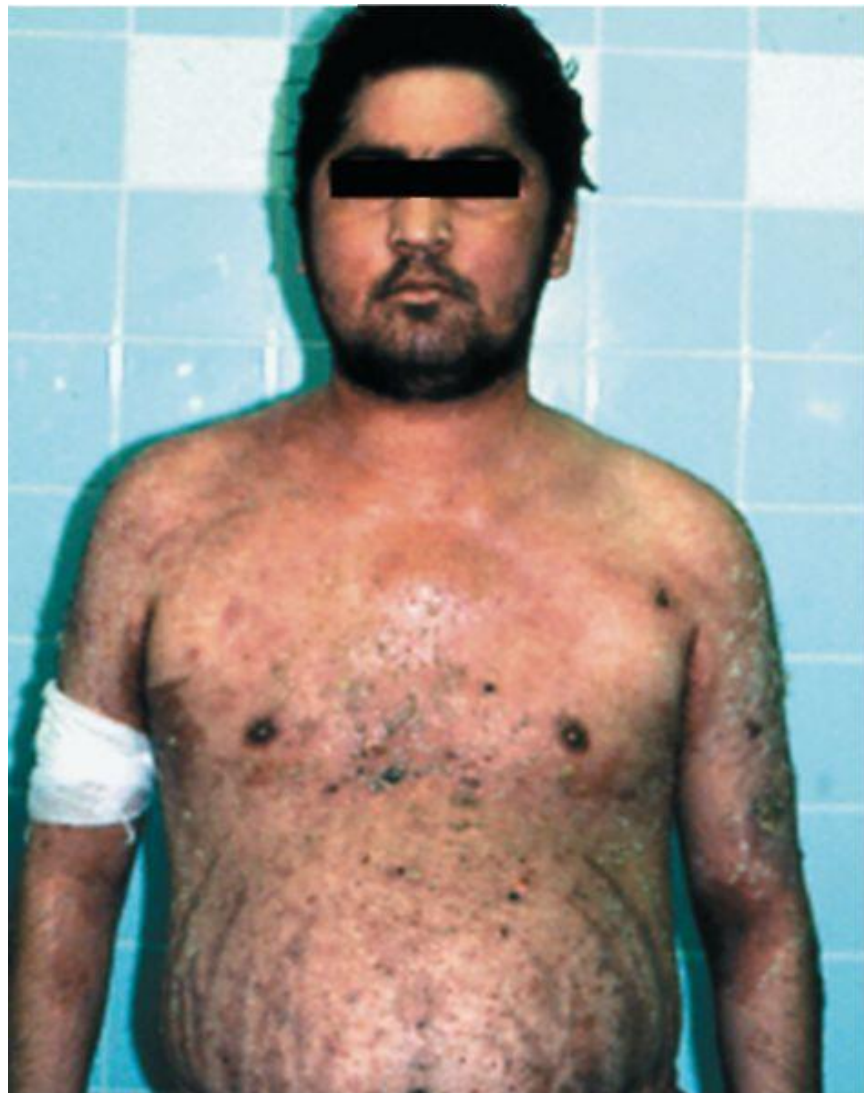

Рис. 96. Вульгарная пузырчатка (высыпания на коже)



Современные методы лечения позволяют у многих из них значительно отодвинуть рецидив, а поддерживающая стероидная терапия сохраняет больным жизнь в течение многих лет.

#### 24.1.2. Вегетирующая пузырьчатка

В начале развития эта форма пузырьчатки клинически сходна с вульгарной и нередко начинается с появления элементов на слизистых оболочках полости рта. Однако пузыри склонны располагаться вокруг естественных отверстий, пупка и в области крупных складок кожи (подмышечные, пахово-бедренные, межъягодичные, под молочными железами, за ушными раковинами). В дальнейшем на местах вскрывшихся пузырей на эрозированной, покрытой грязным налетом поверхности возникают папилломатозные разрастания, сецернирующие значительное количество экссудата. Поражения образуют обширные вегетирующие поверхности, местами с гнойно-некротическим распадом. Симптом Никольского часто положительный. Дерматоз сопровождается болью и жжением. Из-за острой болезненности активные движения затруднены.

В случае успешного лечения вегетации уплощаются, становятся суше, эрозии эпителизируются. На местах бывших высыпаний остается выраженная пигментация. У части больных вегетирующей пузырьчаткой быстро развивается кахексия, способная привести к смерти.

#### 24.1.3. Листовидная (эксфолиативная) пузырьчатка

Заболевание проявляется резким акантолизом, приводящим к образованию поверхностных щелей, часто сразу же под роговым слоем, которые затем превращаются в пузыри.

Листовидная пузырьчатка у взрослых встречается чаще, чем вегетирующая, а у детей эта форма преобладает над другими разновидностями вульгарной пузырьчатки.

В начале заболевания на видимо не измененной коже образуются дряблые пузыри, с тонкой крышкой, слегка выступающие над поверхностью. Они быстро вскрываются, оставляя обширные эрозии. Чаще крышки пузырей ссыхаются в виде тонких пластинчатых чешуи-ко-корок. Эпителизация эрозий под корками идет медленно. Новые порции экссудата обуславливают слоистость этих корок (отсюда название «листовидная» - эксфолиативная) (рис. 97). Симптом, описанный П.В. Никольским в 1896 г. при этой разновидности пузырьчатки, всегда резко положительный. Хроническое многолетнее течение включает в себя периоды спонтанного улучшения.

Дерматоз, прогрессируя, постепенно занимает обширные участки кожного покрова, включая волосистую часть головы (волосы часто выпадают), и нередко протекает по типу эритродермии. Слизистые оболочки полости рта при листовидной пузырьчатке поражаются крайне редко. Нарушения общего состояния зависят от обширности кожных поражений: при малочисленных очагах оно страдает мало, при генерализованных поражениях ухудшается (особенно у детей) с повышением температуры (сначала субфебрильная, затем фебрильная), нарушением водно-солевого баланса, нарастанием анемии, эозинофилии. Постепенно больные слабеют, худеют, у них развивается кахексия.

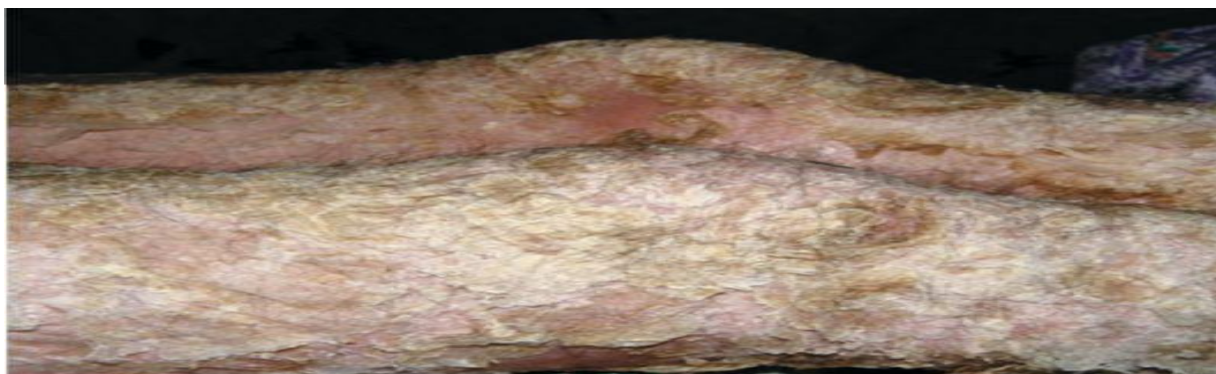

Рис. 97. Эксфолиативная пузырьчатка

#### 24.1.4. Себорейная (эритематозная) пузырьчатка - синдром Сенира-Ашера

Себорейная пузырьчатка относится к истинной пузырьчатке, так как достоверно доказана возможность ее перехода в листовидную или вульгарную пузырьчатку. Однако в большинстве случаев заболевание протекает доброкачественно, хотя и длительно. Сначала поражается кожа лица, реже - волосистой части головы, груди и спины. На эритематозном фоне образуются плотно расположенные жирные корки, похожие на рубцующийся эритематоз (рис. 98). После удаления корок обнажаются влажные эрозированные поверхности, в мазках-отпечатках с которых выявляются акантолитические клетки. Часто образование пузырей происходит незаметно и создается впечатление, что корочки возникают первично. В других случаях на туловище и конечностях, в местах обычной локализации себореи возникают пузырьки, покрываемые слоистыми желтоватыми корками. Проявления на слизистых оболочках редки, но если они есть, то указывают на плохой прогноз.

Поражение слизистой оболочки рта при себорейной пузырьчатке ничем не отличается от описанных выше проявлений обыкновенной пузырьчатки. При вегетирующей пузырьчатке на слизистой оболочке рта в зоне эрозий могут возникнуть разрастания, напоминающие сосочко-вые грануляции. На этих участках эрозированная слизистая оболочка как бы гипертрофирована и испещрена извилистыми бороздками.

У больных эритематозным пемфигусом при люминесцентной микроскопии биоптата выявляют свечение как межклеточного вещества в шиповидном слое, так и базальной мембраны в области дермоэпидер-мальной границы.

При вегетирующей пузырьчатке есть внутриэпидермальные абсцессы, состоящие из эозинофилов.

#### 24.1.5. Пузырчатка глаз

Это неакантолитический дерматоз с образованием спаек и рубцов в местах высыпания пузырей на конъюнктиве, реже - на слизистой оболочке рта и коже (мукосинехиальный атрофирующий буллезный дерматит). Болеют обычно женщины в возрасте старше 50 лет.

Заболевание начинается по типу одноили двустороннего конъюнктивита, затем возникают мелкие пузыри, на месте которых развиваются спайки между конъюнктивой и склерой. Возникают симблефарон, сужение глазной щели, неподвижность глазного яблока, наступает слепота. На слизистой оболочке рта, преимущественно нёба, гортани, щек образуются напряженные пузыри с прозрачным содержимым. На их месте остаются мясо-

красного цвета эрозии, покрывающиеся плотным серовато-белым налетом, кровоточащие при поскабливании. Симптом Никольского отрицательный. С помощью РИФ выявляют отложения IgG в области базальной мембраны, что имеет важное диагностическое значение. Высыпания фиксированы.

В отличие от вульгарной пузырчатки процесс при пузырчатке глаз обычно ограничен немногочисленными пузырями на коже и на конъюнктиве глаз; пузыри быстро рубцуются с образованием спаек, изъязвлением роговицы (рис. 99). Симптом Никольского отрицательный, акантолитические клетки не обнаруживаются.

При пузырчатке происходит внутриэпителиальное образование пузыря в результате акантолиза, т.е. расплавления межклеточных мостиков в нижних отделах шиповатого слоя. Клетки этого слоя разъединяются, между ними появляются щели, а затем пузыри. Дно таких пузырей и поверхность, образуемая после их разрыва, выстланы преимущественно акантолитическими клетками (клетки Тцанка). А.Л. Машкиллей-сон и соавт. (1979) изучали акантолиз при пузырчатке методом электронной сканирующей микроскопии. Поверхность пемфигозных эрозий оказалась покрытой несколько округленными клетками шиповатого слоя, которые почти потеряли связь друг с другом. Местами на этих клетках и между ними имелись Т- и В-лимфоциты, что указывало на их участие в патологическом процессе.

Диагностика. Наибольшие трудности представляет диагностика начальных проявлений пузырчатки, особенно на коже, так как они могут быть нетипичными. Высыпания на коже могут напоминать импетиго или очаги микробной экземы, а при локализации на слизистой оболочке рта - афтозные элементы или банальные травматические эрозии. Важное диагностическое значение имеют положительный симптом Никольского и нахождение в мазках-отпечатках акантолитических клеток. Следует иметь в виду, что при изолированном поражении слизистой оболочки рта пемфигусом одного положительного симптома Никольского для установления диагноза недостаточно, так как это бывает и при лекарственных стоматитах. Диагноз пузырчатки при локализации элементов только на слизистой оболочке рта необходимо подтверждать результатами цитологического исследования и иммунофлюоресценции.

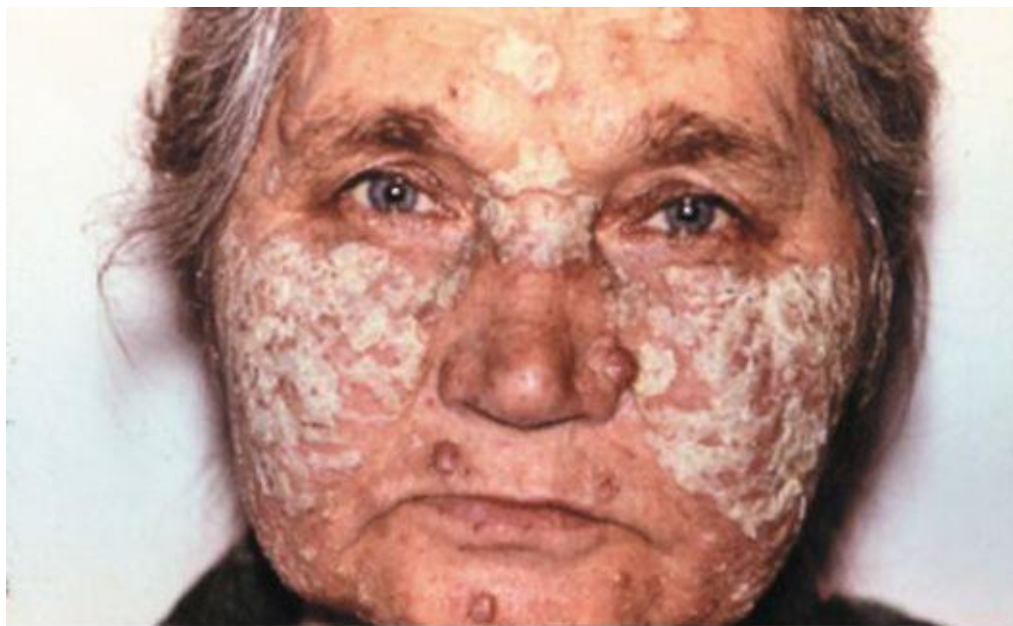

Рис. 98. Себорейная пузырчатка (Сенир-Ашера)

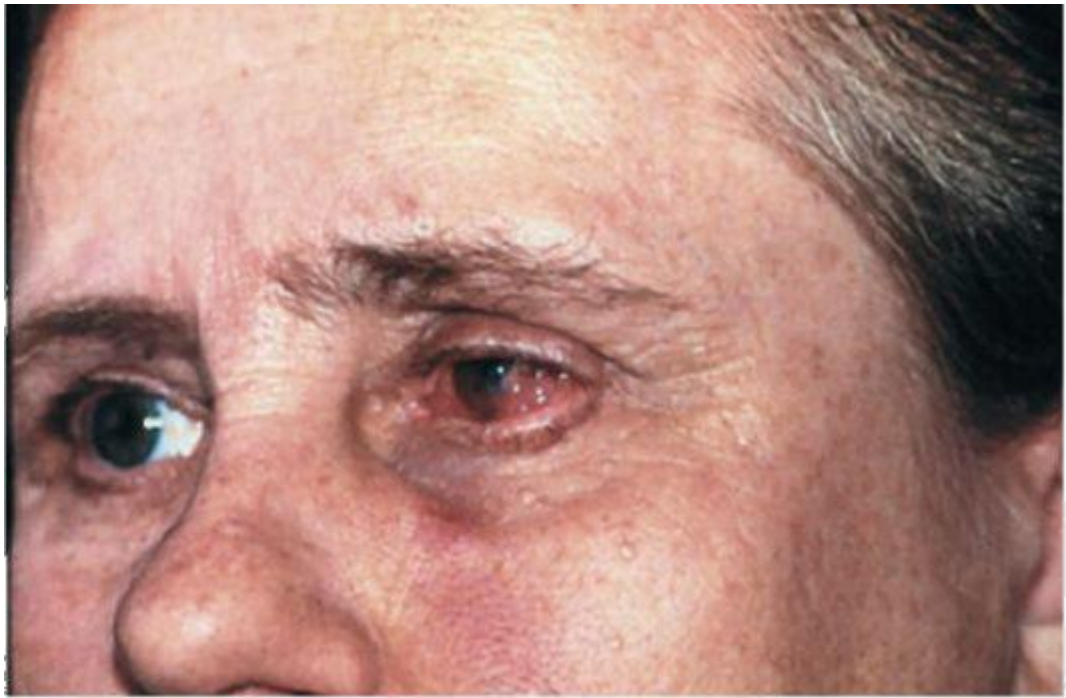

Рис. 99. Пузырчатка глаз

Дифференциальная диагностика пузырчатки и заболеваний из группы пузырных дерматозов основывается на симптомах, связанных с расположением пузырей по отношению к эпителию. При пемфигоиде пузыри располагаются субэпидермально, поэтому они имеют более толстую, чем при пузырчатке, покрывку и существуют дольше, в связи с чем при осмотре слизистой оболочки рта у таких больных можно видеть пузыри с прозрачным содержимым, чего не бывает при пузырчатке. Таким образом, пузыри на слизистой оболочке рта всегда ставят под сомнение диагноз пузырчатки. Эрозии, образовавшиеся на месте пузырей при пемфигоиде, обычно располагаются на слегка гиперемизированном основании, их поверхность нередко покрыта фибринозным налетом. При пемфигусе кожа и слизистая оболочка вокруг эрозий внешне не изменены, а сами эрозии на слизистой оболочке могут быть покрыты спавшейся покрывкой пузыря, которая очень легко удаляется шпателем.

Пузырчатка глаз отличается от обыкновенной пузырчатки рубцовыми изменениями на конъюнктиве. При обыкновенной пузырчатке у некоторых больных также могут появиться высыпания на конъюнктиве, но они проходят бесследно, никогда не оставляя рубцов. Дифференциальной диагностике помогают и высыпания на коже при обыкновенной пузырчатке.

Большим подспорьем в дифференциальной диагностике пузырчатки с буллезным пемфигоидом, болезнью Дюринга, пузырчаткой глаз является иммунофлюоресцентное исследование (как прямое, так и не прямое). В отличие от других пузырных дерматозов, при пузырчатке прямая РИФ позволяет четко определить отложения иммунных комплексов, содержащих IgG в области оболочек шиповатых клеток. При не прямой РИФ определяют циркулирующие IgG, имеющие сродство к этим же компонентам эпителия. При буллезном пемфигоиде эти иммунные комплексы находят в области базальной мембраны, а при болезни Дюринга в этой области обнаруживают IgA.

При дифференциальной диагностике обыкновенной пузырчатки с многоформной экссудативной эритемой следует учитывать, что последняя имеет острое начало, сезонность

относительно кратковременных рецидивов (4-5 нед), типичную клиническую картину высыпаний на коже, а также выраженное воспаление слизистой оболочки, предшествующее появлению пузырей. В мазках-отпечатках акантолитических клеток нет.

Иногда возникают трудности при дифференцировании обыкновенной пузырчатки с фиксированной лекарственной эритемой на слизистой оболочке рта. Лекарственный стоматит может начинаться с эритемы, на которой в дальнейшем формируется пузырь, а может сразу появиться пузырь, который быстро вскрывается, а образовавшаяся эрозия неотличима от эрозий при пузырчатке. В этом случае лишь высыпания на коже, прямая РИФ, реакция бласттрансформации и дегрануляции базофилов позволяют установить диагноз.

Лечение пузырчатки. Для лечения используют кортикостероиды и ци-тостатики. Применяют преднизолон, триамцинолон (полькортолон) и дексаметазон (дексазон). Преднизолон назначают в дозах не менее 1 мг/кг по 60-180 мг/сут (триамцинолон по 40-100 мг/сут, дексаметазон по 8-17 мг). Препарат в высокой суточной дозе следует принимать до прекращения высыпаний и почти полной эпителизации эрозий, после чего медленно уменьшают суточную дозу гормона: в первое время на 5 мг по преднизолону через каждые 5 дней, в дальнейшем эти интервалы увеличивают. Суточную дозу уменьшают до минимальной дозы, при которой не будут появляться свежие высыпания, - так называемой поддерживающей дозы. Эта доза обычно составляет 10-15 мг по преднизолону, препарат принимают перманентно.

При назначении больших доз кортикостероидов для профилактики осложнений следует назначать препараты калия (ацетат, оротат калия, панангин), аскорбиновую кислоту в больших дозах. Для профилактики остеопороза, возникающего при перманентном лечении кортикостероидами, следует вскоре после начала лечения применять анаболические стероиды и препараты кальция.

При пузырчатке нет абсолютных противопоказаний к лечению кор-тикостероидами, так как только эти препараты могут предотвратить смерть больных. Лечение кортикостероидами по описанной выше методике позволяет постепенно прекратить кортикостероидную терапию примерно у 16% больных.

При лечении пузырчатки одновременно с кортикостероидами используют цитостатики, в первую очередь метотрексат. Метотрексат назначают одновременно с кортикостероидами в начале лечения 1 раз в неделю по 10-20 мг (при хорошей переносимости до 25-30 мг) внутримышечно 1 раз в 7 дней, на курс 3-5 инъекций, под контролем клинических и биохимических анализов крови, а также анализов мочи.

Уменьшению побочных эффектов системных глюкокортикостероидов способствует их сочетание с циклоспорином А (В.И. Хапилова, Е.В. Ма-тушевская). Препарат назначают из расчета по 5 мг/(кгсут) в 2 приема под контролем артериального давления, клинических и биохимических анализов крови, включая креатинин, до получения выраженного терапевтического эффекта.

Длительный прием кортикостероидов в больших дозах требует применения анаболических стероидов: нандролон по 1 мл (50 мг) внутримышечно 1 раз в 2-4 нед или метандиенон по 5 мг внутрь в 1-2 приема в течение 1-2 мес с перерывами между курсами 1-2 мес.

Для нормализации электролитного баланса назначают калия хлорид по 1 г 3 раза в день во время еды, запивая нейтральной жидкостью, или калия и магния аспарагинат по 1-2 таблетке 3 раза в день после еды. Дозу определяют индивидуально, в зависимости от выраженности гипокалиемии.

Местное лечение не имеет решающего значения при пузырчатке. Эрозии на коже смазывают фукорцином, 5% дерматоловой мазью, пораженную область присыпают дерматолом пополам с окисью цинка. Хорошо действуют ванны с калия перманганатом; при высыпаниях на слизистой оболочке рта назначают полоскания различными дезинфицирующими и дезодорирующими средствами, смазывание эрозий рас-творами аналиновых красителей. Важно проводить тщательную санацию полости рта. При поражении красной каймы губ можно назначать мази, содержащие кортикостероиды и антибиотики, а также 5% дерматоловую мазь.

Хорошее эпителизирующее действие в отношении эрозий на слизистой оболочке оказывает дентальная адгезивная паста, содержащая сол-косерил и поверхностный анестетик. Нанесенная на эрозии паста «Солко» очень быстро прекращает болевые ощущения, защищает эрозии от травмы зубами и пищевым комком, способствует их заживлению под влиянием лечения кортикостероидами. Пасту наносят перед едой 3-

Больные пузырчаткой должны находиться на диспансерном учете, а при амбулаторном лечении получать лекарственные средства бесплатно.

Прогноз. Применение кортикостероидов позволяет значительно продлить жизнь больных пузырчаткой. Однако перманентное лечение создает опасность возникновения ряда осложнений (стероидный диабет, гипертония, остеопороз и др.).

Профилактика рецидивов осуществляется при диспансерном наблюдении за больными пузырчаткой.

## **24.2. Болезнь Дюринга (герпетиформный дерматит)**

Хроническое аутоиммунное заболевание, проявляющееся герпетиформной сыпью и сильнейшим зудом или жжением.

Этиология и патогенез точно не установлены. Имеют значение повышенная чувствительность к глютену (белку злаков) и целиакия. Возможно возникновение герпетиформного дерматита на фоне эндокринных изменений (беременность, менопауза), лимфогранулематоза, токсемии, вакцинации, нервных и физических переутомлений. Повышенная чувствительность больных дерматитом Дюринга к йоду позволяет предположить, что заболевание возникает как аллергическая реакция на разнообразные эндогенные раздражители. Нередкое сочетание герпети-формного дерматита с онкологическими заболеваниями стало поводом для его включения в группу параонкологических дерматозов (пара-неоплазий).

Клиническая картина. Дерматоз возникает преимущественно в возрасте от 25 до 55 лет. Крайне редко болезнь может начинаться в первые месяцы жизни или в глубокой старости. Женщины болеют реже, чем мужчины.

Кожные элементы полиморфны. Одновременно или с небольшим интервалом появляются пузырьки, пузыри, папулы, пустулы, волдыри, расположенные на ограниченных эритематозных участках (рис. 100). Затем возникают вторичные элементы -

эрозии, чешуйки, корочки. Высыпания сгруппированы (герпетиформные), расположены симметрично. Болезнь нередко имеет хроническое и рецидивирующее течение с выраженными субъективными симптомами (зуд, жжение и болезненность).

Общее состояние больных остается удовлетворительным, несмотря на периодические повышения температуры.

На коже туловища и разгибательных поверхностях конечностей и ягодиц появляются эритема-тозные пятнисто-папулезные и уртикарные элементы, проявляющие склонность к превращению в везикулы и пустулы. Могут образоваться и крупные пемфигусоподобные пузыри. Типичны бледно-желтые, просвечивающие везикулы диаметром 5-10 мм. Они могут сливаться в более крупные пузыри, которые, вскрываясь и ссыхаясь, образуют корки. Содержимое везикул, пустул и пузырей иногда бывает геморрагическим. Высыпания сопровождаются сильным зудом или жжением и болезненностью. Образующиеся вследствие зуда эксфолиации, а также эрозии, корочки, чешуйки, рубцы на месте глубоких расчесов, пигментация усиливают полиморфизм. Слизистые оболочки полости рта поражаются значительно реже (в 10% случаев), чем при вульгарной пузырчатке, и никогда не возникают раньше кожных проявлений. Однако у детей слизистые оболочки поражаются чаще, преобладают пузырьные элементы, менее склонные к группировке и полиморфизму. На месте бывших высыпаний образуется пигментация, которая отмечается и у взрослых.

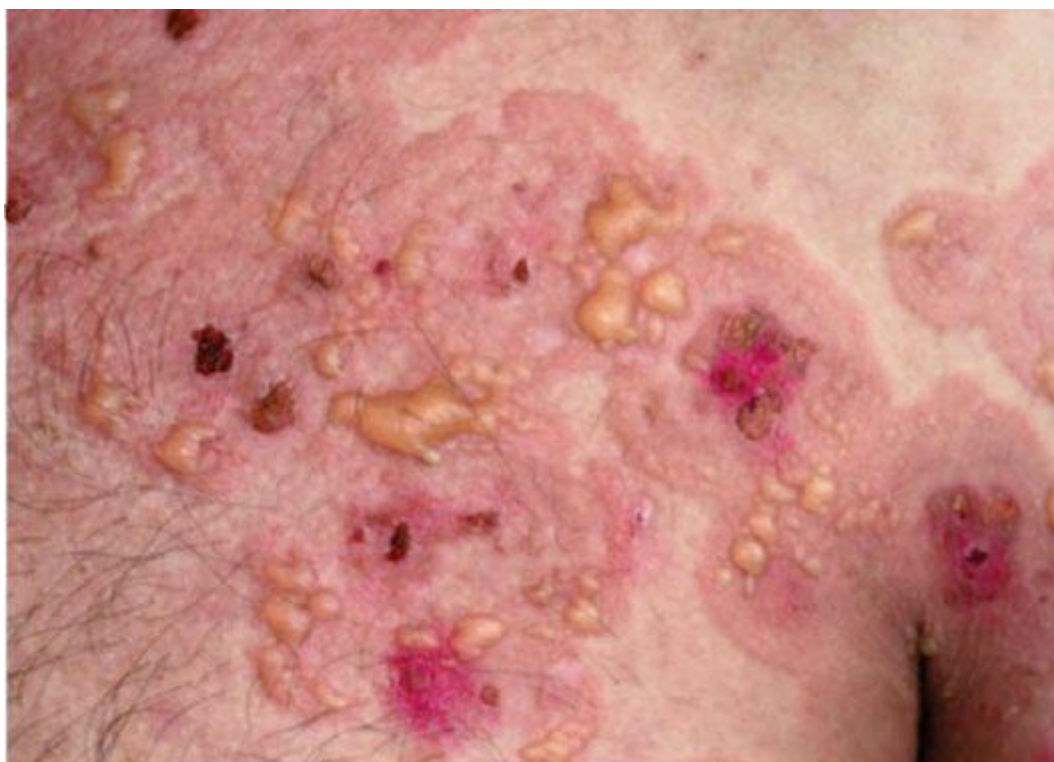

Рис. 100. Герпетиформный дерматит Дюринга

Симптом Никольского при дерматите Дюринга отрицательный. В крови отмечается эозинофилия. Значительное количество эозинофилов обнаруживается и в содержимом пузырей. При прямом иммунофлюоресцентном исследовании биоптата кожи из очага поражения в зоне базальной мембраны выявляют зернистые отложения иммуноглобулина (IgA).

Различают крупнопузырную разновидность дерматоза, при которой образуются напряженные прозрачные пузыри диаметром от 1 до 3 см, расположенные на отечной гиперемированной коже, и мелкопузырную разновидность, когда сгруппированные на резко гиперемированной коже пузырьки и папуло-везикулезные элементы имеют размеры от 1-2 мм до 1 см. В первом случае наиболее частая локализация дерматоза - туловище, разгибательные поверхности конечностей, во втором - преимущественно кожа лица, конечности, паховые и подмышечные складки. Повышенную чувствительность к йоду больных герпетиформ-ным дерматозом используют в качестве диагностического теста. На месте нанесения на кожу мази с 50% содержанием калия йодида через 24-48 ч возникают новые высыпания (проба по Ядассону). Однако пробы с йодистым калием не следует проводить в период обострения процесса или в прогрессирующей стадии.

У детей, несмотря на выраженную клиническую симптоматику дерматита Дюринга, нередко отсутствуют эозинофилия и повышенная чувствительность к препаратам йода, что дало повод ряду дерматологов считать эти признаки не безусловными, а вероятными симптомами заболевания. Дети заболевают в редких случаях, но процесс может проявиться в первые месяцы жизни. У большинства детей болезнь Дюринга развивается после перенесенных инфекционных болезней. Преобладают крупные эритематозно-отечные очаги с везикулезно-буллезными элементами, больных беспокоит резкий зуд. У детей меньше склонность к группировке высыпаний при высокой частоте генерализованных диссеминированных уртикарных, пятнисто-папулезных высыпаний, быстро превращающихся в везикулы, пузыри и пустулы. Следует учитывать частое расположение высыпаний в области гениталий, крупных складок и присоединение вторичной пиококковой инфекции. Слизистые оболочки рта у детей поражаются везикулярно-буллезными элементами более часто, чем у взрослых.

Гистопатология. Обнаруживаются подэпидермальные полостные образования, формирующиеся в области верхушек сосочков дермы, содержащие нейтрофильные и эозинофильные лейкоциты. С помощью прямой РИФ выявляют отложение IgA в базальной мембране пораженных очагов кожи или слизистой оболочки.

Диагностика дерматоза в типичных случаях затруднений не вызывает. Наблюдаются герпетиформность расположения и истинный полиморфизм элементов, зуд, эозинофилия в крови и содержанием субэпидер-мальных пузырей, а также повышенная чувствительность к йоду у многих больных и отложение IgA в области базальной мембраны при иммунофлюоресцентной диагностике.

Иногда встречаются затруднения при дифференцировании дерматоза с многоформной экссудативной эритемой. При экссудативной эритеме есть продромальный период (повышение температуры, боли в суставах, мышцах и др.), заболевание возникает после переохлаждения, простуды, обычно весной или осенью. Высыпания располагаются преимущественно на разгибательных поверхностях, предплечий, голени, бедер, на слизистых оболочках рта и красной кайме губ, реже на слизистых гениталий; зуд отсутствует. Вульгарную пузырчатку диагностируют на основании мономорфности сыпи, тяжелого течения, развития интра-дермально расположенных пузырей на видимо не измененной коже, частого поражения слизистых оболочек полости рта, выявления аканто-литических клеток Тцанка, положительного симптома Никольского, нормального содержания эозинофилов в крови и содержанием пузырей, типичного интенсивного свечения межклеточного вещества шиповид-ного слоя на IgG при прямой иммунофлюоресценции. У детей иногда приходится проводить дифференциальную диагностику с врожденным буллезным эпидермолизом, при котором внутритрожно



расположенные пузыри выявляются на местах, подвергающихся травматизации (кожа локтей, коленей, пяток, кистей).

Лечение. Наиболее действенными препаратами являются диамино-дифенилсульфон (ДДС, дапсон, авлосульфон) или диуцифон - его производное с двумя остатками метилурацила. Обычно лечение ДДС проводят циклами по 5-6 дней в дозе 0,05-0,1 г 2 раза в сутки с перерывами между циклами 1-3 дня. Длительность лечения зависит от эффективности и переносимости препарата. Детям дозы назначают в соответствии с возрастом, они составляют от 0,005 до 0,025 г 2 раза в сутки; продолжительность циклов 3-5 дней с интервалами 2-3 дня, на курс лечения 5-6 циклов. Диуцифон назначают по 0,05-0,1 г 2 раза в сутки в течение 5 дней с интервалом 2 дня, на курс 2-4 цикла. В связи с возможностью рецидива рекомендуется одновременно с приемом ДДС или после его прекращения проводить аутогемотерапию, переливание плазмы крови, гемотрансфузии, вводить внутримышечно унитиол или выполнять экстракорпоральную гемоперфузию. Менее эффективны сульфаниламидные препараты (сульфапиридазин, сульфатон, бисептол и др.).

При лечении ДДС или сульфаниламидными препаратами возможны осложнения в виде анемии, сульфогемоглобулинемии, гематурии. Необходимо исследовать периферическую кровь и мочу каждые 7-10 дней и одновременно применять препараты, стимулирующие эритропоэз (инъекции витамина В<sub>12</sub>, гемостимулин). Нельзя применять одновременно или даже последовательно без перерыва сульфаниламидный препарат и ДДС или диуцифон. В связи со значительным снижением антиоксида-нт-ной защиты организма при болезни Дюринга применяют препараты с антиоксидантными свойствами: липоевую кислоту, метионин, фолие-вую кислоту, ретаболил. Как антагонист сульфонов фолиевая кислота уменьшает их побочное действие. Лечение антиоксидантными препаратами ускоряет наступление ремиссии и продлевает ее. У больных с тяжелыми торпидными формами применение ДДС, авлосульфона или диуцифона сочетают с глюкокортикоидными гормонами в средних терапевтических дозах (12-20 мг/сут по преднизолону). Курортное лечение проводится в стадии ремиссии на курортах с сероводородными источниками.

Местное лечение назначают с учетом клинических проявлений. Благоприятно влияют теплые ванны с перманганатом калия, отваром лечебных трав. Полостные элементы вскрывают и тушируют фукоцином или водным раствором анилиновых красителей. При эритематозно-урти-карных высыпаниях используют противозудные средства внутрь или наружно, а также аэрозоль с глюкокортикоидами.

Прогноз у большинства больных благоприятный. У детей, несмотря на рецидивы, имеется выраженная тенденция к излечению в юношеском возрасте.

Профилактика. Для предупреждения рецидивов важное значение имеет исключение из рациона продуктов из пшеницы, ржи, овса, ячменя, а также продуктов, содержащих йод (морская капуста, морская рыба и др.). Больным противопоказаны любые лекарственные и диагностические препараты, содержащие йод.

## **25. НАРУШЕНИЯ ПИГМЕНТАЦИИ КОЖИ**

Возможно как усиление (гиперпигментация), так и ослабление (гипо-пигментация) обычного цвета кожи. Нарушения пигментации могут быть вторичными (после регресса ряда первичных и вторичных элементов кожи) и первичными. Гиперпигментация возникает вследствие усиленного образования кожного пигмента меланина, гипопигментация - в результате недостаточной его выработки или полного отсутствия (депигментация).

К ограниченным гиперпигментациям относятся веснушки и хлоазма, отсутствие меланина обуславливает витилиго и крайне редко встречающийся альбинизм.

Цвет кожного покрова обусловлен меланоцитами, синтезирующими меланин в специфических образованиях - меланосомах. Меланин образуется из тирозина вследствие действия фермента тирозиназы, связанной с медью, или под влиянием ультрафиолетовых лучей. На первом этапе синтеза образуется промеланин (3,4-дигидроксифенилаланин, или ДОФА), который на следующем этапе в результате действия фермента ДОФА-оксидазы превращается в меланин. Меланоциты преобразуются из меланобластов (незрелых пигментных клеток). Сначала это молодые «активные» меланоциты, содержащие премеланосомы и мела-носомы с выраженной тирозиназной активностью, а в конце - зрелые меланоциты с большим количеством меланосом. Образование меланосом и синтез в них меланинового пигмента независимы, так как у альбиносов, а также у больных витилиго в эпидермисе имеются мела-ноциты с меланосомами, не содержащие премеланина и меланина.

Меланоциты располагаются преимущественно в эпидермисе, чаще в базальном слое. В эпидермисе лиц негроидной расы меланоцитов практически столько же, сколько у белокожих людей. Однако меланоциты увеличены в объеме, а меланиновые гранулы пронизывают все слои эпидермиса, включая роговой слой. Меланоциты постоянно присутствуют в клетках эпидермиса всего кожного покрова, за исключением кожи ладоней и подошв. Первичные нарушения пигментации кожи могут проявляться в виде гиперхромии и гипохромии.

Гиперхромии. К гиперхромиям относятся веснушки, хлоазмы. Веснушки - мелкие пигментные пятна круглой или овальной формы, желтого или желто-бурого цвета, чаще всего располагающиеся на лице, но иногда бывают диссеминированными. Они обусловлены генетически. Хлоазмы - пигментные пятна неправильных очертаний, их цвет варьирует от темно-желтого до темно-коричневого. Гиперпигментированная кожа не изменена, воспаления, шелушения не наблюдается. Различают хлоазмы беременных, при гинекологических заболеваниях, применении оральных контрацептивов, поражениях печени и от давления и трения. Пятна могут быть единичными или множественными с тенденцией к слиянию. Они располагаются на коже лица, в области лба, щек, верхней губы, вокруг глаз, иногда на переносице. Подбородок и веки обычно не пигментируются.

Диагностика веснушек и хлоазм основана на типичном внешнем виде гиперпигментированных пятен и их своеобразной локализации.

Лечение. В отношении веснушек главное внимание следует уделять профилактическим мероприятиям, в частности, ранней весной применять фотозащитные кремы с высоким коэффициентом защиты (SPF = 40-60). Для удаления веснушек используют кератолитические, отбеливающие средства.

Лечение хлоазм зависит от формы пятен и причины, их обусловившей. Обычно лечение осуществляют совместно с врачами других специальностей (терапевт, гинеколог, эндокринолог). Целесообразно применение аскорбиновой и никотиновой кислот, рибофлавина в сочетании с аевитом и фолиевой кислотой. Если имеются основания предполагать фотосенсибилизацию, то следует назначать внутрь плаквенил, делагил в комплексе с никотиновой кислотой и пангаматом кальция. Наружно используют отбеливающие и кератолитические средства: перекись водорода, лимонный сок, лимонную кислоту (2-3%), разведенный яблочный или столовый уксус (2-3%). Так же как и при

лечении веснушек, употребляют отбеливающие кремы: руцинол, ахромин, чистотел, молочный и др.

Витилиго (от лат. *vitiligo* - пегая кожа, песь) является частным случаем гипохромии.

Гипохромии возникают спонтанно, без предшествующей воспалительной реакции и проявляются в виде полной врожденной ахромии - альбинизма или приобретенной формы - витилиго.

Этиология и патогенез. Этиология витилиго неизвестна. В патогенезе заболевания особое значение имеет генетический фактор, поскольку установлен аутосомно-рецессивный тип наследования, обусловленный отсутствием в меланоцитах и меланосомах фермента тирозиназы, катализирующего процесс пигментообразования. У пациентов с витилиго определяются плюригландулярные эндокринные расстройства с преобладанием функциональной недостаточности гипофизарно-надпочечниковой системы и щитовидной железы.

Клиническая картина. На здоровой коже возникают белые депигментированные пятна, склонные к росту и слиянию. Исчезновению пигмента нередко предшествует воспалительная эритема, быстро проходящая. Волосы на витилигинозном пятне часто обесцвечиваются, но могут и сохранять цвет. Депигментированные пятна могут появляться на любом участке кожного покрова, часто симметрично (рис. 101). Участки кожи, лишенные пигмента, особенно чувствительны к ультрафиолетовым лучам, под влиянием инсоляции они воспаляются с образованием эритемы, но пигментация восстанавливается редко. Витилиго часто начинается в детстве и постепенно прогрессирует.

Иногда на депигментированных пятнах имеются отдельные островки гиперпигментации. Витилигинозные пятна путем слияния могут захватывать обширные участки живота, спины, ягодиц, реже все туловище и при чередовании с участками кожи нормального цвета придают ей пестрый вид. Иногда до появления обесцвеченных участков образуются эритематозные очаги. Субъективные ощущения отсутствуют, шелушения и атрофии витилиго-нозных пятен не бывает.

Возможно сочетание витилиго со склеродермией, гнездной плешивостью и др.

Диагностика основана на результатах осмотра и данных анамнеза. Дифференциальную диагностику осуществляют с сифилитической лейкодермой, участками лепроматозной депигментации, вторичной ложной лейкодермой после разрешения очагов отрубевидного лишая, розового лишая Жибера, псориаза, параспориоза.

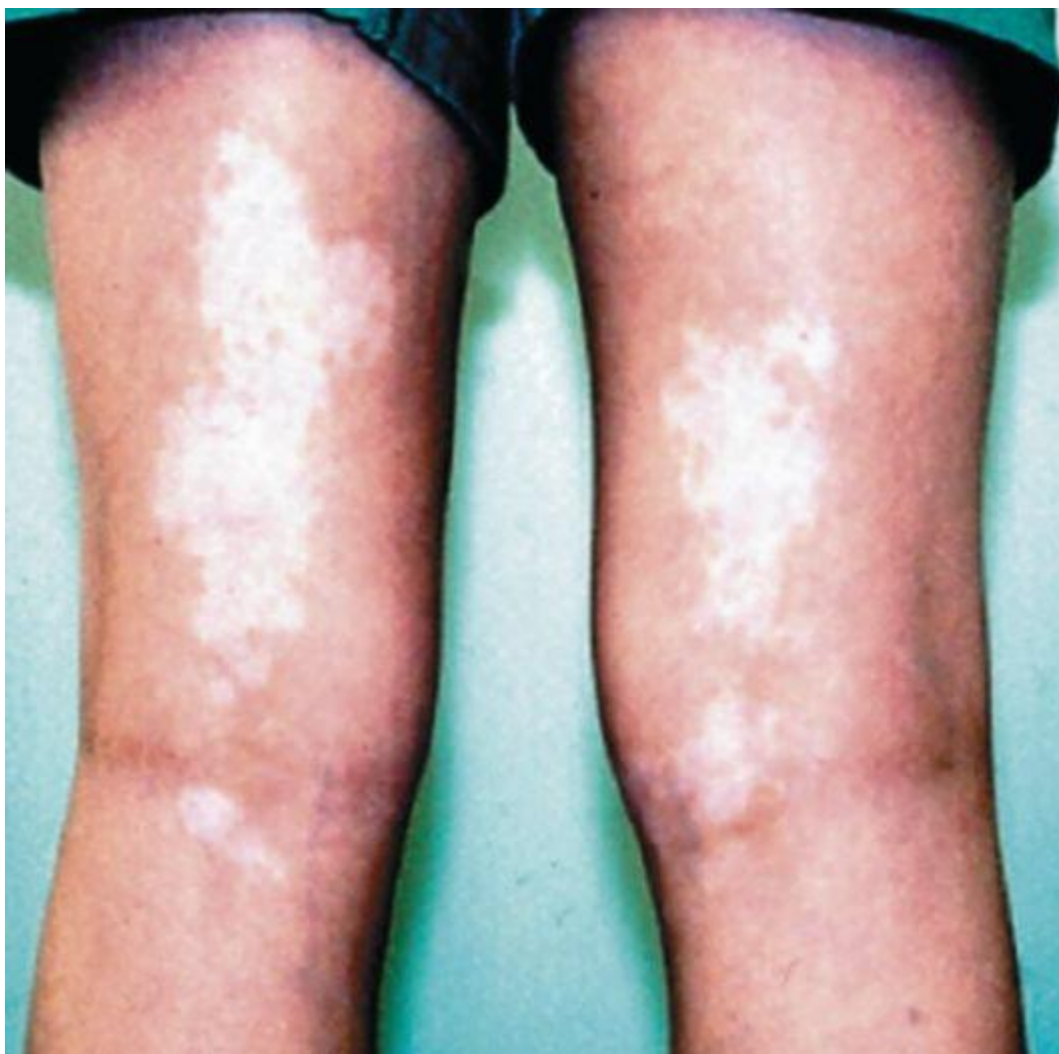

Рис. 101. Витилиго

Лечение малоэффективно, фермент тирозиназа, катализирующий пигментобразование, активируется солями меди, поэтому часто больным назначают 0,1-0,5% раствор меди сульфата по 10-20 капель 3 раза в день после еды в течение месяца. Одновременно рекомендуется принимать препараты железа, цинка, никотиновую кислоту, витамины В<sub>6</sub>, В<sub>12</sub>. Часто используют фурукумариновые соединения - пувален, псорален, бероксан, аммифурин, меладенин в комплексе с ультрафиолетовым облучением - ПУВА-терапией. Более эффективно УФ-облучение спектром 311 нм, но и оно далеко не всегда приводит к появлению стойкого пигмента. При обширных участках депигментации рекомендуется использование декоративных косметических красителей типа дигидрооксиацетона.

## **26. КОЖНЫЕ ПРИЗНАКИ ВИЧ-ИНФЕКЦИИ И СИНДРОМА ПРИОБРЕТЕННОГО ИММУНОДЕФИЦИТА (СПИД)**

Вирус иммунодефицита человека (ВИЧ) относится к семейству ретровирусов и имеет тропизм к лимфоцитам CD4 (Т-хелперам), что ведет к их гибели и снижению иммунитета.

Синдром приобретенного иммунного дефицита (СПИД) - последняя стадия ВИЧ-инфекции, при которой угнетение иммунной системы приводит к развитию рецидивирующих инфекционных заболеваний и злокачественных опухолей.

Эпидемиология. По данным Всемирной организации здравоохранения, на декабрь 2005 г. в мире было зарегистрировано 40,3 млн ВИЧ-инфицированных, из которых 4,9 млн выявлено в 2005 г. В том же году умерло 3,1 млн больных, из них 570 000 детей до 15 лет. По темпам роста вновь регистрируемых случаев ВИЧ-инфекции наша страна занимает одно из первых мест в мире. Официальное число ВИЧ-инфицированных в России составляет 360 000, но реальная численность людей, живущих с ВИЧ/СПИД в Российской Федерации, в несколько раз больше.

Этиология и патогенез. ВИЧ относится к группе ретровирусов и обладает особым тропизмом к Т-хелперам, имеющим CD4-рецепторы. Выявлено 2 типа вируса: ВИЧ-1 (широко распространенный во всем мире, а также в нашей стране) и ВИЧ-2, выделяемый преимущественно от больных в Западной Африке.

Пути передачи ВИЧ - половой, через кровь, вертикальный. Основной путь - половой при гетеросексуальных и гомосексуальных контактах.

Через кровь возможна передача при пользовании общими шприцами (у наркоманов), при переливании крови или ее препаратов, при трансплантации органов и тканей от ВИЧ-инфицированных. Известны случаи заражения больных гемофилией при введении им препаратов (фактор VIII и фактор IX) из крови носителей ВИЧ, а также при пересадке трупной роговицы от больного. При вертикальном пути заражение происходит внутриутробно или во время родов, а также через грудное молоко. Другие пути передачи (воздушно-капельный, кровососущими насекомыми) не зарегистрированы.

Основные группы риска по ВИЧ/СПИД:

- потребители инъекционных наркотических веществ;
- работники коммерческого секса обоего пола, включая гомосексуалов;
- заключенные в тюрьмах;
- мигранты и перемещенные лица, а также беспризорные и безнадзорные дети.

Стадии ВИЧ-инфекции.

1. От момента заражения до появления серопозитивности. Заражение не сопровождается какими-либо клиническими проявлениями.

После инкубационного периода продолжительностью от 1 до 6 нед могут наблюдаться кратковременные подъемы температуры, боли в мышцах и суставах, головные боли, увеличение лимфатических узлов, астения. Кожные проявления отмечаются только у 10-50% ВИЧ-инфицированных в виде пятнистых или пятнисто-папулезных высыпаний, преимущественно на туловище. Обычно они не сопровождаются зудом и самопроизвольно разрешаются в течение 6-8 дней. Отмечаются афтозные высыпания в полости рта, фарингиты, язвы на половых органах. Лимфоцитов CD4 более  $500$  в  $1 \text{ мм}^3$ .

2. Бессимптомная стадия у носителей ВИЧ-инфекции. После стихания острой реакции на внедрение вируса наступает бессимптомная стадия, длящаяся иногда годами. ВИЧ-инфицированные сохраняют трудоспособность и видимость полного здоровья, но у них чаще наблюдаются банальные инфекции, в том числе кожные. Уменьшение количества CD4 до  $400$  в  $1 \text{ мм}^3$  указывает на быстрое прогрессирование болезни.

3. Стадия клинических проявлений СПИДа. Промежуток между заражением ВИЧ и развитием СПИДа составляет в среднем 8 лет (от 1 до 18 лет).

Наряду с общими симптомами, кожные проявления являются наиболее демонстративными и могут служить диагностическими и прогностическими маркерами ВИЧ-инфекции.

Лимфоцитов CD4 у больных на этой стадии менее 400 в 1 мм<sup>3</sup>.

Общие клинические проявления СПИДа: потеря массы тела более 10% исходной; поносы длительностью более 1 мес; рецидивирующие инфекции верхних дыхательных путей; туберкулез легких; необычное течение банальных инфекций; оппортунистические инфекции: пневмо-цистная пневмония, церебральный токсоплазмоз, энцефалиты различной этиологии, сальмонеллезная септицемия, церебральный токсоплазмоз, инфекция, вызванная цитомегаловирусом.

Клинические проявления ВИЧ-инфекции на коже

Грибковые инфекции кожи и слизистых оболочек

*Кандидоз* слизистой оболочки ротовой полости или глотки, вызываемый дрожжеподобными грибами рода *Candida*, встречается у 40% ВИЧ-инфицированных. Белые налеты на слизистой оболочке щек, языка и гортани способны сливаться в очаги с четкими границами. Эритема-тозная форма кандидоза указывает на агрессивное течение болезни. Часто диагностируются упорные вульвовагиниты, проявляющиеся серовато-белым крошковатым налетом, зудом и жжением. Несколько реже наблюдаются онихии, паронихии и кандидоз крупных складок.

При выраженном иммунодефиците развивается кандидоз трахеи, бронхов и легких, входящий в перечень оппортунистических инфекций.

*Микозы* у ВИЧ-инфицированных бывают распространенными, тяжелыми, плохо поддаются лечению и часто рецидивируют. Встречаются диссеминированные формы микозов, в том числе разноцветного лишая, а также поражения волосистой части головы у взрослых, что редко наблюдается у лиц с нормальным иммунным статусом. Диагноз основывается на клинической картине и нахождении мицелия при микроскопическом исследовании, а также на идентификации полученной при посеве культуры возбудителя.

*Глубокие микозы* (криптококкоз, споротрихоз, хромомикоз и др.) вне эндемичных для них зон являются оппортунистическими инфекциями и указывают на быстрое прогрессирование СПИДа.

Вирусные инфекции

Клинические проявления простого герпеса встречаются у 5-20% ВИЧ-инфицированных, так как иммунодефицит способствует активации вируса, а серопозитивность по вирусу простого герпеса (ВПГ-2) определяется у 40-95% зараженных лиц. Поражения могут занимать необычно большую площадь и завершаться некрозом. Особенности клинических проявлений, торпидность течения, а также рецидивы болезни позволяют подозревать СПИД.

*Herpes zoster* может служить маркером ВИЧ-инфекции, так как возникает у 70-90% больных и проявляется буллезными и везикулезными высыпаниями (рис. 102). Локализация поражений в области головы и шеи указывает на агрессивное течение ВИЧ-инфекции. Наиболее тяжелыми осложнениями являются кератиты и слепота при герпетических высыпаниях в области глаз. На фоне иммунодефицита наблюдаются рецидивы опоясывающего лишая (в том же или другом дерматоме) и его хроническое течение.

*Веррукозная лейкоплакия* имеет бляшечную и бородавчатую разновидности. Для последней, этиологическим фактором которой считают вирус Эпштейна-Барр, типично появление бугристых или бородавчатых образований молочно-белого или белого цвета с неровными краями на слизистой оболочке ротовой полости. У 80% пациентов с признаками бородавчатой лейкоплакии («волосатый язык») через 7-31 мес после установления диагноза развился СПИД.

*Ветряная оспа* вызывается тем же вирусом *varicella zoster*, что и герпес *zoster*. Везикулезные высыпания сразу же после своего возникновения напоминают капли воды на коже. В центре везикул появляются пупко-образные вдавления, а сами везикулы в течение 8-12 ч превращаются в пустулы, а затем в корки. После их отпадения через 1-3 нед остаются розоватые, слегка запавшие углубления округлой формы, иногда атрофические рубчики. Первые элементы возникают на лице и волосистой части головы, затем процесс постепенно распространяется на туловище и конечности. Сыпь наиболее обильная между лопатками, на боковых поверхностях туловища, в подколенных и локтевых ямках. Часто поражаются слизистые оболочки: нёбо, глотка, гортань, трахея. Возможны высыпания на конъюнктиве и слизистой оболочке влагалища. Субъективно больные отмечают выраженный зуд. Появление болезни у взрослого человека, особенно из группы риска, требует серологического обследования.

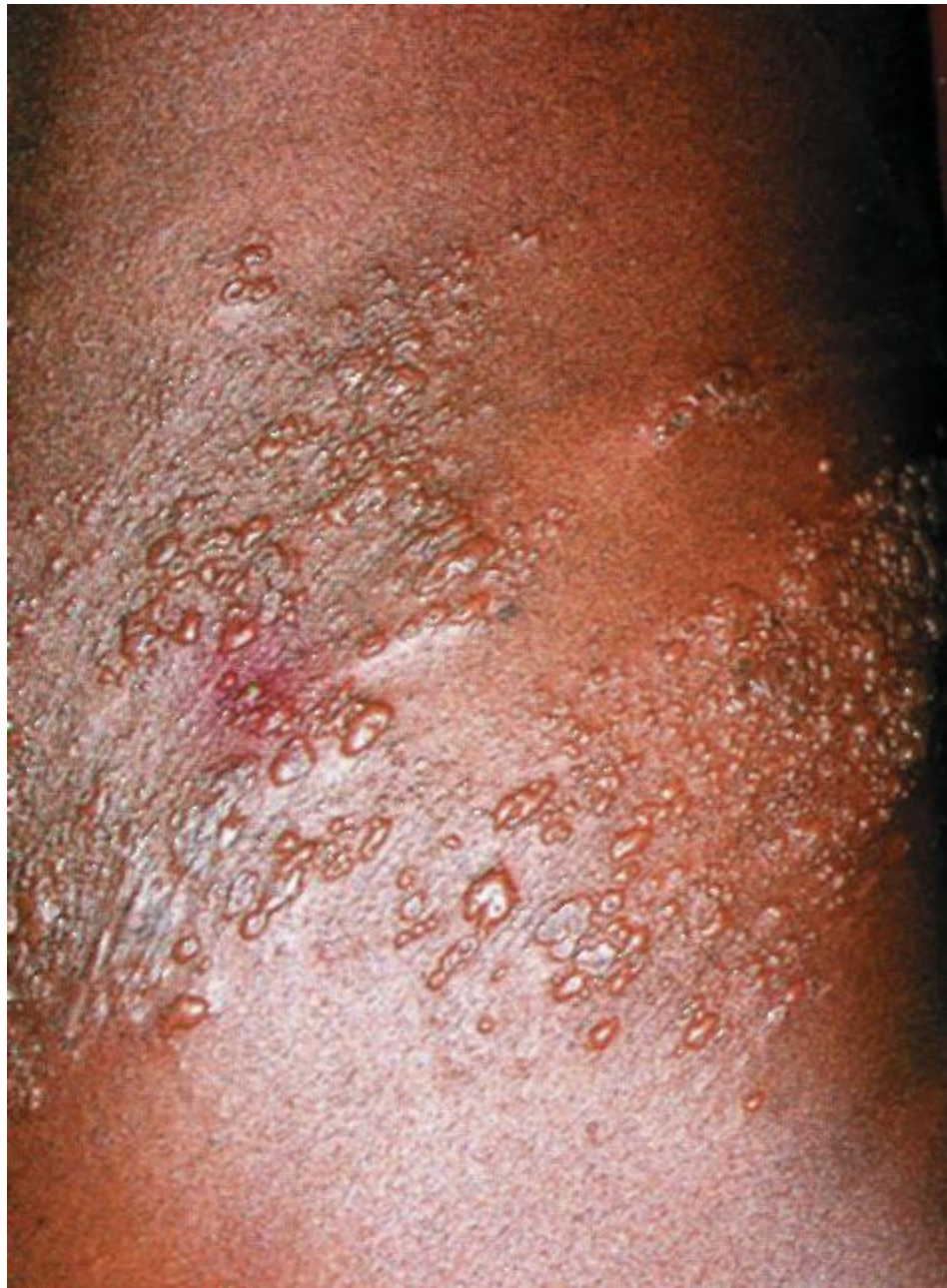

Рис. 102. *Herpes zoster* у ВИЧ-инфицированного

*Остроконечные кондиломы*, вызываемые вирусом папилломы человека (обычно типов 6 и 11), представляют собой мягкие бородавчатые образования. Сливаясь в более крупные очаги, они напоминают цветную капусту или петушиный гребень. Чаще всего локализуются на внутреннем листке крайней плоти у мужчин (рис. 103) или у входа во влагалище у женщин. По мере нарастания иммунодефицита кондиломы сильно разрастаются и могут образовывать весьма обширные конгломераты.

Вирус герпеса 6-го типа обнаруживается у 90% ВИЧ-инфицированных с так называемым *синдромом хронической усталости* или *внезапной экзантемой* в виде пятнистых и папулезных высыпаний, не имеющих специфических признаков и обычно проходящих под диагнозом токсико-кодермии.



*Контагиозный моллюск*, этиологическим фактором которого являются 2 типа поксвирусов, проявляется в виде плотных, часто блестящих полусферических узелков цвета нормальной кожи, размером от 1 мм до 1 см, с пупкообразным вдавлением в центре. У ВИЧ-инфицированных бывают многие сотни элементов, они достигают крупных размеров и часто поражают лицо.

*Простые (вульгарные) бородавки* вызываются вирусом папилломы человека. Локализованная доброкачественная гиперплазия эпидермиса в виде папул или ороговевающих бляшек с грубой неровной поверхностью не представляет затруднений в диагностике. Распространенность и тяжесть проявлений зависит от степени иммунодефицита.

*Саркома Капоши*, входящая в группу мезенхимальных опухолей сосудистой ткани, является патогномичным клиническим проявлением ВИЧ-инфекции. Классическими кожными признаками эпидемической саркомы Капоши, как и sporadической, являются пятна, узелки, бляшки и опухолевидные образования. Пятнистые элементы способны занимать значительную площадь, превосходящую таковую у больных sporadической саркомой Капоши. Узелки и узлы полусферической формы плотной или эластической консистенции диаметром от нескольких миллиметров до 1-2 см и более, локализуются в дерме и захватывают гиподерму. Свежие элементы красно-багрового или красно-фиолетового цвета, цвет старых ближе к красно-коричневому (рис. 104).

Саркома Капоши на фоне иммунодефицита чаще располагается на верхней половине туловища. Высыпания склонны к образованию бляшек, часто бывает поражение слизистых оболочек, кончика носа и внутренних органов. Высыпания на слизистой оболочке рта наблюдаются примерно у трети больных, чаще на мягком нёбе, иногда на языке или деснах.

Продолжительность жизни больных в этой стадии зависит от степени иммунодефицита и активности присоединившихся оппортунистических инфекций.

#### Бактериальные инфекции

*Стафилококковые и стрептококковые* поражения кожи в виде фолликулитов, фурункулов, карбункулов, флегмон, импетиго, абсцессов возникает при ВИЧ-инфекции наиболее часто. Торпидность течения, низкая эффективность лечения антибиотиками должны настораживать и служить основанием для серологического обследования на ВИЧ.

*Сифилис* у ВИЧ-инфицированных пациентов сопровождается более частыми и выраженными поражениями ладоней и подошв вплоть до сифилитической кератодермии, папуло-пустулезными высыпаниями во вторичном периоде, гиперпигментацией кожи ладоней и подмышечных областей. Развивающийся иммунодефицит способствует быстрому появлению симптомов нейросифилиса в результате поражения центральной нервной системы бледной трепе-немой, не-смотря на полноценное лечение.

Любое язвенное поражение половых органов (сифилис, герпес, мягкий шанкр) становится фактором риска, а пациент должен пройти всестороннее серологическое обследование, в частности на ВИЧ.

#### Паразитарные инфекции

*Чесотка* нередко сопутствует иммунодефициту, принимая атипичные формы с большим количеством гиперкератотических высыпаний на туловище, в крупных складках,

на коленях и локтях, а также на шее. Отмечались случаи норвежской чесотки у ВИЧ-инфицированных больных. *Прочие дерматозы*

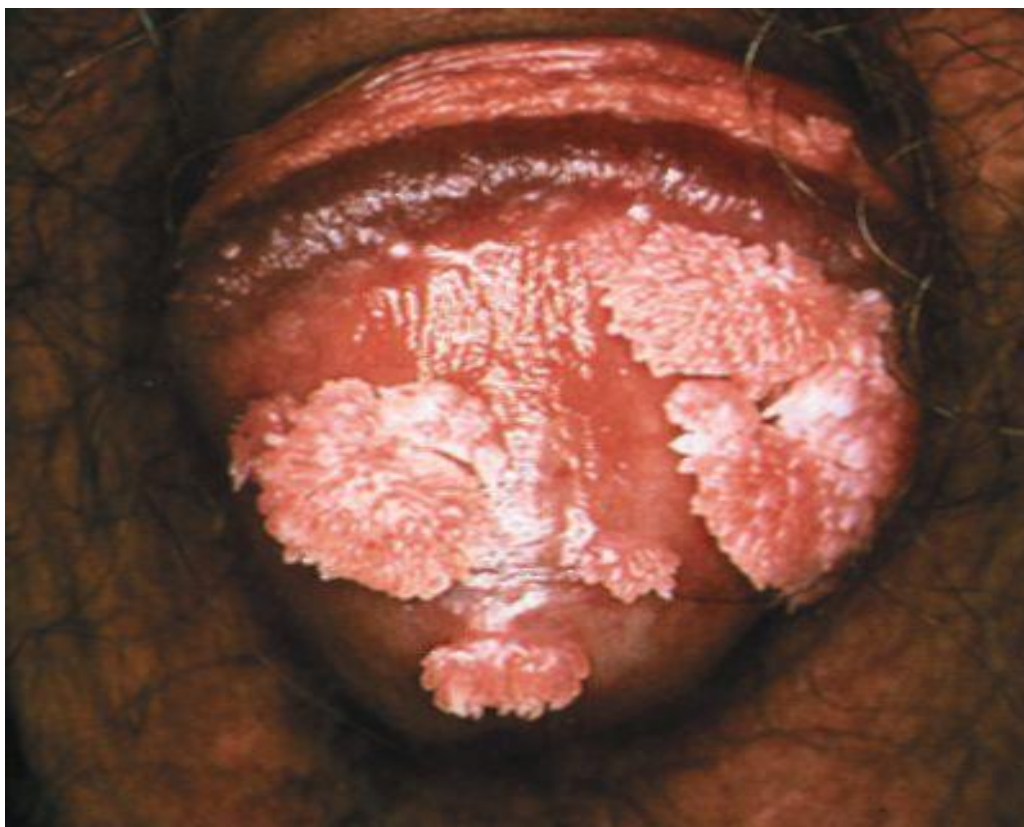

Рис. 103. Остроконечные кондиломы

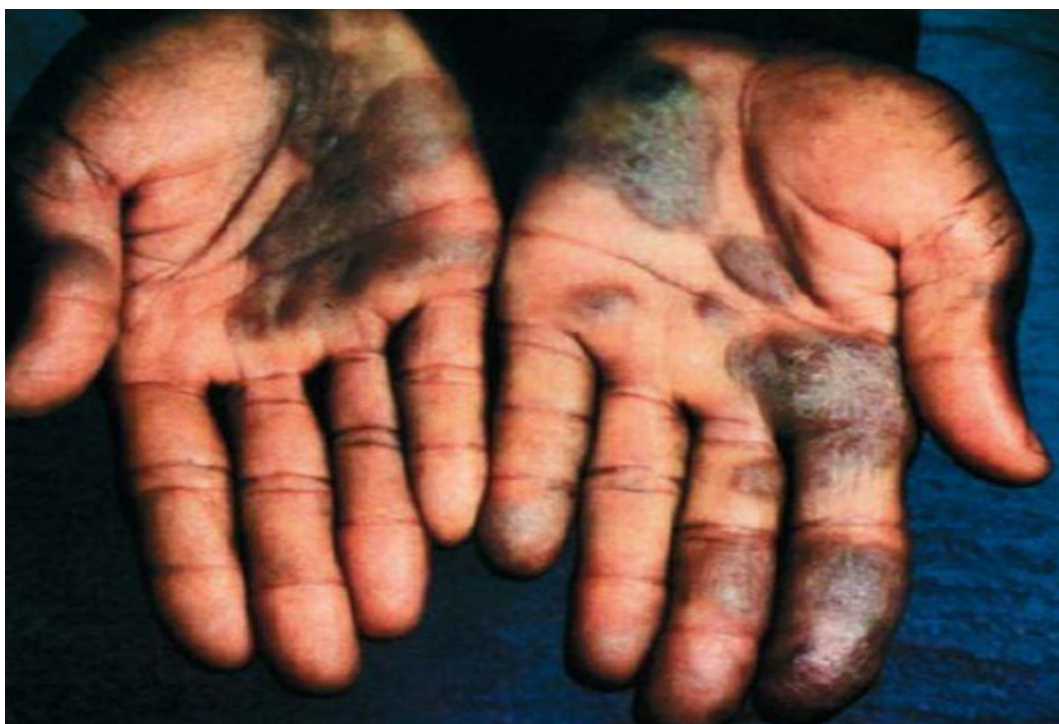

Рис. 104. Саркома Капоши у ВИЧ-инфицированного

*Себорейный дерматит* у ВИЧ-инфицированных локализуется как на типичных участках (волосистая часть головы, носогубные и заушные складки, грудь, межлопаточная область), так и на носу, щеках, подбородке. У ВИЧ-инфицированных отмечаются псориазиформные высыпания. Распространенность и тяжесть процесса зависят от степени иммунодефицита.

*Стафилококковые инфекции* в виде фолликулитов, фурункулов, карбункулов, флегмон, длительно существующих и плохо поддающихся лечению, могут указывать на сниженный иммунитет.

Таким образом, дерматологические проявления при иммунодефиците позволяют не только заподозрить его и путем серологического обследования подтвердить клинический диагноз, но и прогнозировать течение СПИДа. Лейкоплакия языка, кандидоз полости рта и глотки, хроническое течение опоясывающего лишая или его локализация в области головы, саркома Капоши служат плохим прогнозом течения болезни.

### Диагностика ВИЧ-инфекции

Тестирование на ВИЧ должно быть предложено всем пациентам с подозрительными клиническими признаками, а также лицам, входящим в группу риска.

Диагностика ВИЧ-инфекции обычно проводится в специализированных учреждениях с помощью чувствительного иммуноферментного анализа (ИФА) сыворотки крови на антитела к ВИЧ-1. Положительный результат скринингового ИФА в обязательном порядке должен быть подтвержден более специфическим тестом, таким, как вестерн-иммуноблоттинг (ВБ). Антитела к ВИЧ выявляются у 95% пациентов в течение 3 мес после заражения. Отрицательные тесты, полученные в период менее 6 мес после предполагаемого заражения, не исключают инфекцию.

Тестирование на ВИЧ-2 рекомендуют только лицам, приехавшим из стран, где ВИЧ-2 имеет эпидемическое распространение, или имевшим половые контакты с жителями этих стран.

Лечение ВИЧ-инфекции является сложной проблемой и проводится только в специализированных учреждениях. Комбинации антиретровирусных препаратов подбирают индивидуально, с учетом общего состояния пациента, количества лимфоцитов-хелперов (CD4+), сопутствующих заболеваний и др. Комбинированную противовирусную терапию проводят не одним, а тремя препаратами и более (тимазид, хивид, вилдэк, вирасепт и др.) в различных сочетаниях в зависимости от устойчивости вируса. В основе действия современных фармакологических препаратов лежит ингибирование некоторых ферментов ВИЧ (обратной транскриптазы, протеаз и др.), что препятствует размножению вируса.

Профилактика ВИЧ-инфекции. Основными путями распространения ВИЧ-инфекции являются заражение при половых контактах или совместном использовании шприцев наркоманами. В связи с этим основные меры профилактики:

- все мероприятия, направленные на борьбу с наркоманией;
- информирование населения о доступных мерах профилактики ВИЧ-инфекции (защищенный секс, использование только одноразовых шприцев);

- обеспечение безопасности медицинских манипуляций, переливания донорской крови, биологических жидкостей или их препаратов, пересадки органов и тканей;

- регулярная информация врачей всех профилей о клинике, диагностике, эпидемиологии и профилактике ВИЧ-инфекции.

### **ЧАСТЬ III. ВЕНЕРОЛОГИЯ ИНФЕКЦИИ, ПЕРЕДАВАЕМЫЕ ПОЛОВЫМ ПУТЕМ**

Современная венерология, кроме классических венерических болезней (по имени богини любви Венеры) (сифилис, гонорея, шанкроид, паховая гранулема, венерическая лимфогранулема), включает более 20 инфекций, передаваемых преимущественно половым путем: урогенитальный хламидиоз, трихомониаз, уреамикоплазмоз, урогенитальный кандидоз, генитальный герпес, ВИЧ, гепатиты В, С и др. Рост заболеваемости, в частности хламидиоза, герпеса, микоплазмоза и др., во всем мире превосходит рост классических венерических заболеваний. Сейчас термин «венерические болезни» практически не используется, а вместо него принят более общий: инфекции, передающиеся половым путем (ИППП)

## **27. СИФИЛИС**

### **27.1. Краткий исторический очерк**

Считают, что заболевание сифилисом существовало на протяжении тысячелетий, о чем свидетельствуют исследования костных останков человека, обнаруженных при археологических раскопках.

Выделение сифилидологии в отдельную дисциплину относится к эпохе Возрождения. Поэма итальянского врача и поэта Иеронима Фракасторо о пастухе по имени Сифилус, наказанного богами болезнью половых органов, была опубликована в 1550 г. в Вероне. В этом произведении приведено описание симптоматики этого заболевания, получившего в те времена широкое распространение в Европе.

Существует несколько теорий возникновения сифилиса в Европе. Согласно одной из них, родиной сифилиса является Центральная Америка. Спирохетоз лам при скотоложестве оказался патогенным для человека, распространился в популяции. Из Америки сифилис матросами Колумба был завезен в Европу и там быстро распространился.

По второй теории, предложенной в 1960-х годах, родина сифилиса - Африка. По мнению авторов, возбудители тропических или эндемических трепонематозов (фрамбезия, пинта, беджель) и возбудитель венерического

сифилиса являются вариантами трепонемы. При возникновении первых поселений людей в местностях с сухим и более прохладным климатом трепонематоз проявляется в форме беджеля, а с ростом городов, населенных пунктов он преобразовался в венерический сифилис.

Согласно третьей теории, в государствах, расположенных на территории Европы, Азии, в районах Ближнего Востока, сифилис существовал с доисторических времен. На проявления болезни, весьма сходной с сифилисом, есть указания в китайских манускриптах, относящихся к 2600 г. до н. э.

Таким образом, ни одна теория не считается общепризнанной. Вероятнее всего, сифилис появился на Земле почти одновременно с человеком. Несколько столетий врачи вели спор о том, считать ли сифилис самостоятельной болезнью или особым проявлением общего заболевания, в которое входят сифилис, гонорея и мягкий шанкр. Сторонников первой точки зрения называли дуалистами, второй - унитаристами. Желая положить конец этим спорам, англичанин Гентер, авторитет которого был чрезвычайно высок, в 1767 г. ввел себе в уретру гной от больного гонореей. Через несколько дней у него появились выделения, а еще через несколько недель - твердый шанкр. В этом случае произошла роковая ошибка: материал был взят от больного, который, вероятно, страдал одновременно гонореей и сифилисом. Однако проведенный известным ученым самоотверженный опыт произвел столь большое впечатление, что способствовал победе унитаристов и тем самым отодвинул правильное решение вопроса. Только через 60-70 лет опыту Гентера было дано надлежащее толкование. Французский ученый Рикор с 1831 по 1837 г. заразил 700 приговоренных к смерти заключенных сифилисом и 667 - гонореей. Спор унитаристов и дуалистов был окончательно разрешен. Ученые не могли не учитывать полученные Рикором результаты, но осудили этот метод постижения истины.

Вторая половина XIX - начало XX века ознаменовались углубленным изучением венерических заболеваний, в том числе сифилиса, и открытиями возбудителей инфекционных болезней. Следует отметить труды Фурнье, давшего полное и точное клиническое описание всех периодов сифилиса и различных его проявлений, сохранившее ценность до настоящего времени, работы отечественных ученых В.М. Грацианского, П.М. Ширяева и В.П. Федорова. В 1875 г. В.М. Грацианский впервые в мировой литературе описал изменения следа при сифилисе матери. П.М. Ширяев (1881) и В.П. Федоров (1903) детально изучили этот вопрос. И.И. Мечников и французский ученый Ру в 1903 г. привили сифилис двум шимпанзе, а в 1904 г. Д.К. Заболотный - павиану, что открыло путь к изучению экспериментального сифилиса на биологических объектах, весьма близких к человеку.

Открытие возбудителя гонореи (1879) и мягкого шанкра (1885-1887) позволило бесповоротно отвергнуть учение унитаристов.

В марте 1905 г. Шаудин и Гофман обнаружили возбудитель сифилиса, названный ими бледной спирохетой из-за плохой окраски различными красителями. Вопрос об этиологии сифилиса был решен.

Большим событием было открытие Вассерманом совместно с Нейс-сером и Бруком (1906) серологической реакции на сифилис, получившей название реакции Вассермана. Это позволило в дальнейшем открыть большое количество других специфических серологических реакций. Качественно новой реакцией на сифилис стала реакция иммобилизации бледных трепонем (РИБТ), предложенная в 1949 г. американцами Нельсоном и Майером и поставленная впервые в СССР в 1959 г. А.И. Картамышевым и Г.Б. Беленьким. Эта реакция оказалась намного специфичнее, чем «классические» серологические реакции. Она имеет важное значение для распознавания ложноположительных, несифилитических серологических реакций.

В отношении поздних форм сифилиса следует отметить первое описание Бейлем в 1822 г. прогрессивного паралича и выделение Дюшенном де Булоном в 1858-1859 г. спинной сухотки (табес) в самостоятельную нозологическую форму, а также обнаружение Ногучи в 1913 г. бледных трепонем в мозговой паренхиме у больных прогрессивным параличом и спинной сухоткой.

Изучению сифилиса нервной системы помогло исследование спинномозговой жидкости, взятой путем поясничного прокола (спинномозговая пункция). Значение этого исследования, проводимого с 1891 г. (Квинке), особенно возросло после применения реакции Вассермана (1906) и коллоидной реакции Ланге (1912).

В лечении сифилиса следует указать на два выдающихся открытия. Новую эру в терапии сифилиса начал немецкий исследователь и врач Эрлих, предложивший в 1909 г. производное мышьяка - сальварсан и в 1912 г. - неосальварсан. В 1921 г. Сазерак и Леватиди создали препараты висмута для лечения сифилиса.

В 1943 г. американцы Магонеу, Арнольд и Гаррис применили для лечения сифилиса пенициллин, открытый англичанином Флемингом в 1929 г. В Советском Союзе заслуга в получении пенициллина принадлежит З.В. Ермольевой и Т.И. Базелиной (1942). Интересно, что впервые с лечебной целью *Penicillium glaucum* применил еще в 1872 г. А.Г. Полотебнов. В настоящее время антибиотики занимают главенствующее место в терапии больных сифилисом. Арсенал этих средств стал весьма обширным. Большую роль играют дюрантные препараты пенициллина пролонгированного действия. Отечественный бициллин синтезирован сначала в 1954 г. И.С. Иоффе и Ф.К. Сухомлиновым (Ленинград), затем в 1955 г. З.В. Ермольевой и Е.Н. Лазаревой (Москва).

## 27.2. Пути развития отечественной сифилидологии

Первые письменные указания на появление сифилиса в России относятся к 1490 г. «Половая чума» быстро проникла в Россию, потому что в эти годы усиленно развивалась торговля с западными странами. В России уже в середине XVIII столетия заболеваемость сифилисом приняла опасные размеры. Согласно указу Сената от 20 мая 1763 г. больные «франц-венерией» женщины, занимающиеся проституцией, по излечении подлежали ссылке в Нерчинск.

Вторую половину XIX столетия считают началом развития научной венерологии в России. В 1869 г. при Медико-хирургической академии впервые была организована кафедра венерических болезней. Ее профессором избран В.М. Тарновский - основоположник отечественной сифилидологической школы, талантливый ученый и клиницист, прекрасный экспериментатор и выдающийся организатор борьбы с венерическими болезнями, автор первых русских учебников по венерическим болезням и многочисленных работ, посвященных сифилису и гонорее. Деятельность В.М. Тарновского была разносторонней и многогранной. «Нет ни одной главы в сифилидологии, которая не была бы подвергнута исследованию самим В.М. Тарновским или его учениками», - говорил на заседании Московского дерматологического общества А.И. Пospelов. Им было организовано в 1885 г. первое в России Научное общество дерматовенерологов в Петербурге. После В.М. Тарновско-го кафедру кожных и венерических болезней Военно-медицинской академии возглавил Т.П. Павлов, продолживший работы в области общей патологии сифилиса.

Значительную лепту в развитие венерологии внесли кафедры дерматовенерологии, созданные в Киеве (1865), Москве (1869) и других городах. Московская школа венерологов возглавлялась проф. А.И. Пospelовым. В плеяде отечественных венерологов необходимо отметить М.И. Стуковенкова (Киев), в клинике которого изучались методы лечения сифилиса препаратами ртути, И.Ф. Зеленева (Харьков) – издателя первого в России дерматовенерологического журнала (1901), изучавшего действие препаратов мышьяка при сифилисе, А.Н. Ге (Казань), написавшего руководство «Курс венерических болезней», О.В. Петерсена (Петербург), открывшего (1887) возбудитель мягкого шанкра - стреп-тобациллу

Петерсена-Дюкрея и предложившего наружное лечение сифилидов присыпками висмута, М.С. Розенблюма (Одесса), впервые применившего лихорадочную терапию больных нейросифилисом, Д.К. Заболотного, М.А. Членова и П.С. Григорьева, работавших в области экспериментального сифилиса.

Планомерная и координированная работа по борьбе с сифилисом в нашей стране проводилась в государственном масштабе под научно-организационным контролем Центрального научно-исследовательского кожно-венерологического института (ЦНИКВИ).

### 27.3. Характеристика сифилиса

Сифилис (*syphilis*) - хроническое инфекционное заболевание, вызываемое бледной трепонемой. Инфицирование происходит преимущественно половым путем, но возможна передача трансплацентарно (врожденный сифилис), при бытовых контактах (бытовой сифилис) и при переливании крови (гемотрансфузионный путь).

Этиология. Возбудителем сифилиса является бледная трепонема (*Treponema pallidum*), принадлежащая порядку *Spirochaetales*, семейству *Spirochaetaceae*, роду *Treponema*. Морфологически бледная трепонема (бледная спирохета) отличается от сапрофитирующих спирохет (*Spirocheta buccalis*, *Sp. refringens*, *Sp. balanitidis*, *Sp. pseudopallida*). Под микроскопом бледная трепонема представляет собой спиралевидный микроорганизм, напоминающий штопор (рис. 105), имеет в среднем 8-14 равномерных завитков равной величины. Общая длина трепонемы от 7 до 14 мкм, толщина - 0,2-0,5 мкм. Бледная трепонема имеет выраженную подвижность (поступательное, качательное, маятникообразное, контрактильное, ротаторное движение) в отличие от сапрофитирующих форм. Электронно-микроскопическим методом выявлено сложное морфологическое строение бледной трепонемы. Оказалось, что трепонема покрыта трехслойной мембраной, клеточной стенкой и мукополисахаридным капсулоподобным веществом. Под цитоплазматической мембраной расположены фибриллы - тонкие нити, имеющие сложное строение и обуславливающие многообразное движение. Фибриллы прикрепляются к концевым виткам и отдельным участкам цитоплазматического цилиндра с помощью блефаропластов. Цитоплазма мелкогранулярная, в ней находятся ядерная вакуоль, ядрышко и мезосомы. Разнообразные экзо- и эндогенные влияния (в частности, ранее применявшиеся препараты мышьяка, а в настоящее время - антибиотики) изменили некоторые биологические свойства бледной трепонемы. Так, оказалось, что бледные трепонемы могут превращаться в цисты, споры, L-формы, зерна, которые при снижении иммунитета могут реверсировать в спиралевидные вирулентные разновидности и вызывать активные проявления болезни. Циста является формой выживания спиралевидной трепонемы, которая скручивается в плотный клубок (анулирование) с последующим образованием вокруг нее многослойной мембраны и капсуловидной субстанции. Длительно сохраняясь в таком виде, циста не теряет способности к формированию внутри себя дочерних шаровидных элементов или коротких трепонем. Выйдя из материнской цисты, они дают начало новой популяции, идентичной исходному штамму. L-трансформация происходит под влиянием высокой температуры, облучения, антибиотиков и сульфаниламидов, а также факторов иммунитета. Частичная или полная утрата клеточной стенки превращает спиралевидную трепонему в шаровидную форму, покрытую мембраной. В неблагоприятной среде L-формы не только выживают, но даже образуют колонии. Устранение L-трансформирующего агента позволяет этой форме вернуться к исходной спиралевидной трепонеме. Недостаточные дозы пенициллина провоцируют L-трансформацию.

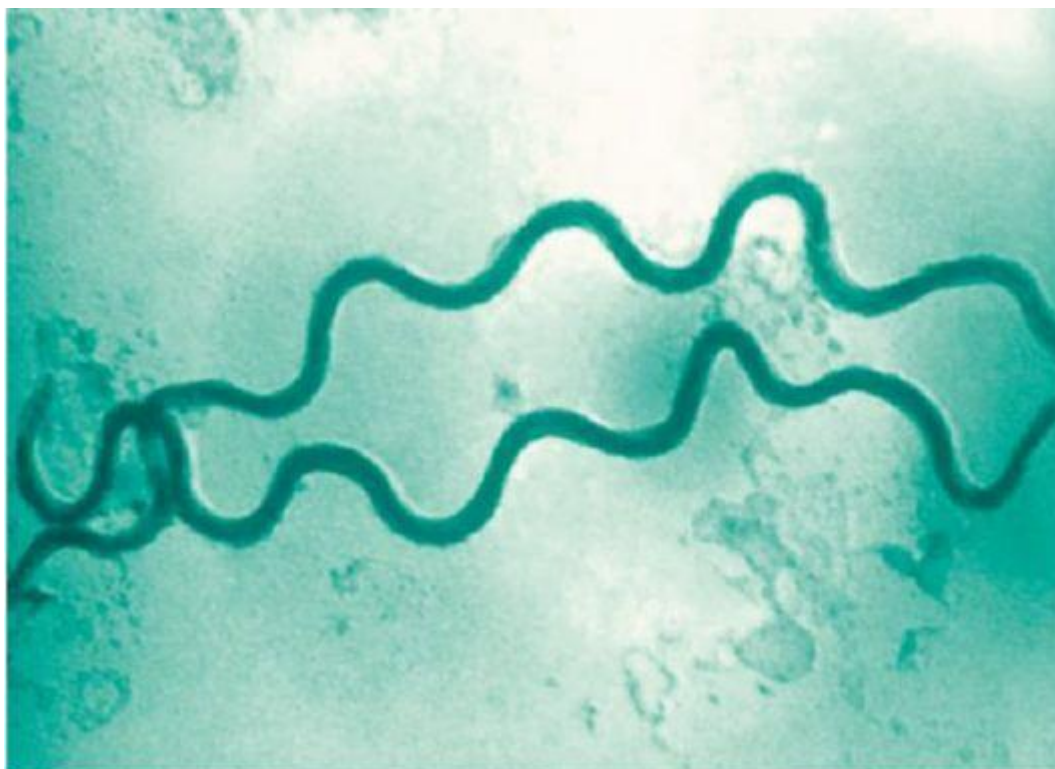

Рис. 105. Бледная трепонема

Антигенная мозаичность бледных трепонем доказана присутствием в сыворотке крови больных сифилисом множественных антител: протеиновых, комплементсвязывающих, полисахаридных, реагинов, имму-билизинов, агглютининов и др.

Методом электронной микроскопии установлено, что бледная трепонема в очагах поражения чаще располагается в межклеточных щелях, перизнотелиальном пространстве, кровеносных сосудах, нервных волокнах, особенно при ранних формах сифилиса. Присутствие бледных трепонем в периепиневроии еще не является доказательством поражения нервной системы и чаще бывает при явлениях септицемии. В процессе фагоцитоза часто возникает состояние эндоцитобиоза, при котором трепонемы в лейкоцитах заключаются в полимембранную фагосому. Заключение трепонем в полимембранных фагосомах - явление весьма неблагоприятное. Находясь в состоянии эндоцитобиоза, бледные трепонемы защищены от антител и антибиотиков. В то же время клетка, в которой образовалась такая фагосома, как бы предохраняет организм от распространения инфекции и прогрессирования болезни. Это зыбкое равновесие может долго сохраняться, обеспечивая латентное (скрытое) течение сифилитической инфекции.

Экспериментальные наблюдения Н.М. Овчинникова и В.В. Делекторского подтвердили, что при заражении сифилисом возможно и длительное бессимптомное течение болезни (при наличии в организме большого L-формы бледных трепонем) и «случайное» обнаружение возбудителя в стадии скрытого сифилиса (*lues latens seropositiva*, *lues ignorata*).

Вне организма бледная трепонема весьма чувствительна к внешним воздействиям, химическим веществам, высыханию, нагреванию, влиянию солнечных лучей. На предметах домашнего обихода бледная трепонема сохраняет свою вирулентность до высыхания. Температура 40-42 °С сначала повышает активность трепонем, а затем приводит к их гибели; нагревание до 60 °С убивает их в течение 15 мин, а до 100 °С - моментально. Низкие



температуры не убивают бледную трепонему. Патогенные штаммы бледных трепонем хранят в бескислородной среде при температуре от -20 до -70 °С или высушенными из замороженного состояния.

#### *Условия и пути заражения сифилисом*

Бледная трепонема попадает в организм человека через поврежденную кожу или слизистые оболочки. Входные ворота могут быть столь незначительными, что остаются незамеченными. Больной сифилисом заразен для окружающих, особенно при активных проявлениях инфекции. На поверхность бледные трепонемы могут выйти с серозной жидкостью из глубины тканей вследствие трения (при ходьбе), фрикций (при половом акте), раздражения (механического или химического), а также из полости рта в случае нахождения там сифилитических папул.

В настоящее время основным путем заражения сифилисом следует признать половой контакт. Случаи бытового заражения (через посуду, сигареты, трубки и т.д.) встречаются редко. Внеполовое заражение возможно, если во рту больного есть эрозированные сифилитические элементы. Значительно реже отделяемое сифилитических элементов попадает на предметы домашнего обихода, которые становятся посредником в передаче инфекции (во влажной среде трепонемы долго сохраняют жизнеспособность вне организма человека). Медицинские работники могут заразиться при осмотре больного сифилисом или при проведении лечебных процедур. Такие случаи наблюдали среди акушеров, хирургов, акушеров-гинекологов, стоматологов, венерологов, лабораторных работников, проводивших исследования на бледную трепонему. Во избежание подобного заражения надо работать в перчатках, следить за целостью кожи кистей, а после обследования больного (особенно с заразной стадией сифилиса), сняв перчатки, протирать руки дезинфицирующим раствором и мыть их с мылом.

Весьма редки случаи заражения сифилисом при прямом переливании (трансфузии) крови от больного сифилисом донора. Считают, что слюна больного заразительна, только если у больного в полости рта имеются сифилитические элементы. Высказывается предположение о заразительности женского молока, даже если в области соска молочной железы нет видимых сифилитических изменений. Так же трактуют вопрос о заразительности спермы, при отсутствии проявлений болезни на половых органах больного активным сифилисом. Вместе с тем считают, что моча и пот больных сифилисом не заразны. Возможна передача инфекции от больной матери плоду через плаценту. В результате может развиваться врожденный сифилис.

Для развития сифилиса имеет значение и количество возбудителя, вводимого в организм подопытного животного. По-видимому, и у людей это происходит аналогичным образом. У лиц, неоднократно находившихся в половом контакте с больным с активной формой сифилиса, возможность заражения намного возрастает по сравнению с теми, кто имел однократный и кратковременный половой контакт. В сыворотке крови здоровых людей имеются факторы, иммобилизующие бледные трепонемы. Наряду с другими факторами они позволяют объяснить, почему при контакте с больным человеком не всегда происходит инфицирование. Отечественный сифилидолог М.В. Милич на основании собственных данных и анализа литературы полагал, что заражение может не наступить в 49-57% случаев.

Патогенез. Основными путями распространения бледной трепонемы в организме являются лимфатическая и кровеносная системы. Патогистологические исследования показали, что в первые дни после заражения бледные трепонемы заполняют лимфатические

щели и периваскуляр-ные лимфатические пространства. Лишь после этого они обнаруживаются в просветах мелких кровеносных сосудов и их стенках. Объяснение такого тропизма бледной трепонемы, являющейся факультативным анаэробом, видят в значительно меньшем содержании кислорода в лимфе по сравнению с артериальной и венозной кровью. Проникшие в организм бледные трепонемы интенсивно размножаются и распространяются в лимфе, где содержание кислорода не превышает 0,1%, в то время как в венозной крови оно в 100, а в артериальной - в 200 раз выше (8-12 и 20% соответственно).

Наряду с продвижением по лимфатической системе трепонемы разносятся с током крови по всем органам и тканям. Подтверждением этого служат известные случаи заражения реципиентов кровью доноров, находящихся в инкубационном периоде болезни.

При первичном и в первые месяцы при вторичном сифилисе преобладает спиралевидная форма бледной трепонемы, а позже происходит ее трансформация в L-формы и цисты, что служит патогенетическим обоснованием смены манифестных периодов сифилиса латентными. С длительным пребыванием в организме больного измененных форм бледной трепонемы связывают феномен серорезистентности - сохранение положительных серологических реакций после полноценного лечения. Цисты, на которые пенициллин не действует, обладают антигенной активностью, поэтому серологические реакции остаются положительными до тех пор, пока в организме сохраняются измененные формы бледной трепонемы.

Способность цист и L-форм снова превращаться в вирулентную спиралевидную форму играет важную роль в патогенезе клинических и серологических рецидивов заболевания после полноценного лечения. У части больных, после исчезновения клинических признаков сифилиса и негативизма серологических реакций, через несколько месяцев они внезапно становятся положительными, а в некоторых случаях вновь появляются клинические признаки инфекции. Дополнительная специфическая (антибиотики) и неспецифическая (пирогенал, витамины) терапия не всегда дает желаемые результаты. Только по прошествии нескольких месяцев спонтанно и без дополнительного лечения может снизиться титр серологических реакций. Положительные серологические тесты в любом случае требуют проведения специфического лечения.

Иммунная система активизируется при взаимодействии бледной трепонемы с антигенпредставляющими клетками: клетками моноцит-тарного ряда и клетками Лангерганса. Захватив антиген, клетки Лангерганса переходят в зрелую стадию, теряют отростки и мигрируют в лимфатические узлы и селезенку, где влияют на субпопуляции

T- и B-лимфоцитов, усиливают презентацию антигенов CD4, кератино-цитов и клеток воспалительного инфильтрата. При этом наблюдается супрессия клеточного звена иммунитета.

Иммунитет. Суперинфекция. Реинфекция. При сифилитической инфекции формируется нестерильный (инфекционный) иммунитет, сохраняющийся до исчезновения трепонем. Инфицирование происходит у людей с недостаточностью гуморальных и клеточных факторов иммунитета, низким уровнем трепонемостатических и трепонемоцидных веществ в сыворотке крови. Сифилис по классификации ВОЗ относится к заболеваниям с иммунной несостоятельностью. Установлена клеточная иммуносупрессия на ранних стадиях развития инфекции, уменьшение числа T-лимфоцитов в периферической крови и T-зависимых зонах лимфоидных органов.

В инкубационном периоде сифилиса бледные трепонемы быстро распространяются лимфогенным путем. Реакция организма в виде первичной сифиломы и регионарного склераденита запаздывает. В конце первичного и начале вторичного периода сифилиса происходит массовое размножение трепонем и их распространение по всему организму (тре-понемный сепсис). Этим обусловлено развитие общих симптомов заболевания (лихорадка, слабость, недомогание, боли в костях и суставах, полиаденит). В результате мобилизации иммунобиологических защитных механизмов большая часть трепонем гибнет и наступает латентный период вторичного сифилиса.

По мере ослабления защитных процессов макроорганизма трепонемы размножаются и обуславливают рецидив (вторичный рецидивный сифилис). После этого вновь мобилизуются защитные силы, и при отсутствии лечения бледные трепонемы (возможно, цист-формы) способствуют сохранению сифилитической инфекции. Волнообразное течение инфекции во вторичном периоде отражает сложные взаимоотношения микро- и макроорганизма.

Во вторичном периоде активизируются факторы, подавляющие пролиферативную функцию лимфоцитов, снижается фагоцитарная активность нейтрофилов и увеличивается их способность к образованию фагосом. Активизируется синтез антител, увеличивается концентрация сывороточных иммуноглобулинов G, A и M. Считают, что в начале заболевания сифилисом выше уровень сывороточных IgG, IgM, а при поздних формах остаются только IgG. Реакция антиген-антитело, специфичная для сифилиса, поддерживает волнообразное, стадийное течение болезни, особенно выраженное в первичном и вторичном периодах.

В третичном периоде сифилиса, когда в тканях сохраняется лишь небольшое количество бледных трепонем, высокая сенсibilизация к трепонемам и их токсинам проявляется своеобразной анафилактической реакцией с некрозом и последующим рубцеванием. Так как после излечения регрессируют не только проявления сифилиса, но и гумо-рально-клеточные факторы иммунной защиты, при повторном контакте возможно новое заражение.

Повторное заражение называется реинфекцией. Для диагностики реинфекции необходимы иное расположение шанкра, чем при первом заражении, присутствие в нем бледных трепонем и появление регионарного склераденита. Достоверность реинфекции подтверждается достаточным лечением первого заражения и отрицательными серологическими реакциями после лечения. Принимают во внимание существование сифилитической инфекции у полового контакта. Реинфекцию отличают от суперинфекции - повторного заражения не излеченного больного. При этом как бы добавляется новая порция бледных трепонем к уже имеющимся, поэтому в различные периоды заболевания суперинфекция проявляется по-разному. Так, в инкубационном периоде и в первые 10-14 дней первичного периода сифилиса, когда инфекционный иммунитет еще не сформировался, дополнительное заражение проявляется развитием нового шанкра. Этот шанкр имеет меньшую величину и возникает после укороченного инкубационного периода (до 10-15 дней). Такие шанкры называются последовательными (*ulcera indurata seccentuarialia*). В других стадиях при суперинфекции организм отвечает на новое заражение высыпаниями, соответствующими той стадии, в которой он находился во время поступления новой «порции» трепонем. Так, во вторичном периоде на месте заражения возникает папула или пустула, в третичном периоде - бугорок или гумма.

### *Классификация сифилиса*

Реакция организма на внедрение и размножение бледных трепонем проявляется сменой активных, клинически выраженных периодов болезни и периодов без проявлений на коже и видимых слизистых оболочках (так называемые скрытые, латентные периоды). На закономерную смену периодов при «классическом» течении сифилиса обратил внимание французский сифилидолог Рикор. В течении сифилиса различают инкубационный, первичный, вторичный и третичный периоды.

В нашей стране существует единая классификация сифилиса. В ее основу положена стадия болезни, в которой больной впервые обратился за медицинской помощью.

Ниже приводится деление сифилиса по Международной классификации болезней 10-го пересмотра. МКБ основывается на этиологии, анатомической локализации, обстоятельствах возникновения заболевания с диагностическим описанием местных проявлений, осложнений, основных болезненных процессов. Для получения достоверных статистических данных, их централизованной обработки, особенно с помощью компьютеров, анализа эпидемиологической ситуации, адекватной оценки эффективности методов лечения представляется целесообразным использовать единую терминологию.

С 1999 г. МКБ заменяет все другие классификации болезней в России.

#### **27.4. Международная классификация болезней 10-го пересмотра (раздел ИППП)**

##### **A51. Ранний сифилис**

##### **A51.0 Первичный сифилис половых органов Сифилитический шанкр**

A51.1. Первичный сифилис анальной области A51.2. Первичный сифилис других локализаций A51.3. Вторичный сифилис кожи и слизистых оболочек Широкая кондилома Сифилитическая (ие)

- алопеция

- лейкодерма

- очаги на слизистых оболочках A51.4. Другие формы вторичного сифилиса Вторичные сифилитические (ое) (ая):

- заболевание женских тазовых органов

- иридоциклит

- лимфаденопатия

- менингит

- миозит

- окулопатия

- периостит

##### **A51.5. Ранний сифилис скрытый**

Сифилис, приобретенный без клинических проявлений с положительной серологической реакцией и отрицательной реакцией спинномозговой жидкости, давностью менее 2 лет после заражения

A51.9. Ранний сифилис неуточненный

A52. Поздний сифилис

A52.0 Сердечно-сосудистый сифилис Кардиоваскулярный сифилис БДУ (без других указаний) сифилитическая (ий)

- аневризма аорты
- аортальная недостаточность
- аортит
- церебральный артериит
- эндокардит
- миокардит
- перикардит
- легочная недостаточность A52.1. Нейросифилис с симптомами Артропатия Шарко

Поздний сифилитический (ая):

- неврит слухового нерва
- энцефалит
- менингит
- атрофия зрительного нерва
- полинейропатия
- ретробульбарный неврит Сифилитический паркинсонизм Спинная сухотка

A52.2. Асимптомный нейросифилис A52.3. Нейросифилис неуточненный Гумма сифилитическая

Сифилис (поздний) центральной нервной системы БДУ (без других указаний) Сифилома

A52.7. Другие симптомы позднего сифилиса Сифилитическое поражение почечных клубочков Гумма (сифилитическая) любой локализации, кроме классифицированной в рубриках A52.0-A52.3

Сифилис поздний или третичный Поздний сифилитический (ая):

- бурсит

- хориоретинит
- эписклерит
- воспалительное заболевание женских тазовых органов
- лейкодерма
- окулопатия
- перитонит

Сифилис (без уточнения стадии)

- костей
- печени
- легкого
- мышц
- синовиальный

A52.8. Поздний сифилис скрытый

Сифилис приобретенный без клинических проявлений с положительной серологической реакцией и отрицательной реакцией спинномозговой жидкости, давностью 2 года после заражения или более

A52.9. Поздний сифилис неуточненный

A53. Другие и неуточненные формы сифилиса

A53.0 Скрытый сифилис, не уточненный как ранний или поздний

Скрытый сифилис БДУ

Положительная серологическая реакция на сифилис

A53.9 Сифилис неуточненный

Инвазия, вызванная *Treponema pallidum* БДУ

Сифилис (приобретенный) БДУ

A50 Врожденный сифилис

A50.0 Ранний врожденный сифилис с симптомами Некоторые врожденные сифилитические состояния, уточненные как ранние или проявившиеся в возрасте до 2 лет Ранний врожденный сифилис:

- кожи

- кожи и слизистых оболочек

- висцеральный

Ранний врожденный сифилитический (ая):

- ларингит

- окулопатия

- остеохондропатия

- фарингит

- пневмония

- ринит

A50.1 Ранний врожденный сифилис скрытый

Врожденный сифилис без клинических проявлений, с положительной серологической реакцией и отрицательным тестом спинномозговой жидкости в возрасте до 2 лет

A50.2 Ранний врожденный сифилис неуточненный Врожденный сифилис БДУ, проявившийся в возрасте до 2 лет  
A50.3 Позднее врожденное сифилитическое поражение глаз Поздний врожденный сифилитический интерстициальный кератит  
Поздняя врожденная сифилитическая окулопатия НКД Исключено: триада Гетчинсона

A50.4 Поздний врожденный нейросифилис (ювенильный нейроси-филис)

Деменция паралитическая ювенильная Ювенильный (ая):

- прогрессивный паралич

- спинная сухотка

- табопаралич

Поздний врожденный сифилитический (ая):

- энцефалит

- менингит

- полинейропатия

Если необходимо идентифицировать любое связанное с данным заболеванием психическое расстройство, используют дополнительный код Исключено: триада Гетчинсона

A50.5 Другие формы позднего врожденного сифилиса с симптомами Некоторые врожденные сифилитические состояния, уточненные как поздние или проявившиеся в возрасте 2 лет или более Суставы Клаттона Гетчинсона:

- зубы
- триада Поздний врожденный:
- кардиоваскулярный сифилис Сифилитическая:
- артропатия
- остеохондропатия Сифилитический седловидный нос

#### A50.6 Поздний врожденный сифилис скрытый

Врожденный сифилис без клинических проявлений с положительной серологической реакцией и отрицательным тестом спинномозговой жидкости, в возрасте 2 лет и более

A50.7 Поздний врожденный сифилис неуточненный Врожденный сифилис БДУ в возрасте 2 лет и более

#### A50.9 Врожденный сифилис неуточненный

Течение сифилиса. При сифилисе чередуются активные и скрытые проявления. По наблюдениям сифилидологов, у отдельных лиц после заражения наступает длительный бессимптомный период. Болезнь выявляется случайно по положительным серологическим реакциям или внезапному поражению внутренних органов или нервной системы. Такое течение сифилиса называется «неведомым» (*lues ignorata*), так как ни больной, ни врач не имеют точных данных для установления срока инфицирования.

Различают следующие периоды сифилиса: инкубационный; первичный; вторичный; третичный. Серологические реакции позволили уточнить периоды сифилиса. Первичный период разделяют на сероне-гативный и серопозитивный, вторичный - на свежий, скрытый и рецидивный, третичный - на активный и скрытый.

Инкубационный период - срок от момента заражения до появления первого клинического симптома болезни - твердого шанкра (первичной сифиломы). Среднюю продолжительность инкубационного периода долго считали равной 3 нед. Однако многие сифилидологи отмечают возможность его удлинения до 1,5-2 мес и более, особенно при использовании в этот период (ОРВИ, ангина, пневмония, гонорея и др.) антибиотиков в сравнительно небольших дозах. Следовательно, больные острой гонореей с невыявленным источником заражения при невозможности установления за ними длительного диспансерного наблюдения подлежат превентивному противосифилитическому лечению.

Значительно реже бывает укороченный (до 15-18 дней) инкубационный период у лиц, ослабленных туберкулезом, алкоголизмом.

Так называемые биполярные шанкры (одновременное появление нескольких шанкров на различных участках кожного покрова или слизистых оболочек) укорачивают инкубационный период. Возможно, что количество бледных трепонем, попадающих в организм во время заражения, также влияет на продолжительность инкубационного периода.

## 27.5. Первичный сифилис



На месте внедрения бледной трепонемы появляется первичная сифилома (твердый шанкр). По направлению от твердого шанкра к близлежащим увеличенным лимфатическим узлам развивается регионарный лимфаденит и иногда лимфангит.

Твердый шанкр образуется после окончания инкубационного периода на месте внедрения бледных трепонем в кожу или слизистые оболочки. Твердый шанкр располагается чаще на коже и слизистых оболочках половых органов (головка полового члена, область препуциального мешка, ануса у гомосексуалистов, большие и малые половые губы, задняя спайка, шейка матки), реже на бедрах, лобке, животе. Внеполовые шанкры, которые встречаются значительно реже, бывают на губах, языке, миндалинах, веках, пальцах и любом другом участке кожи и слизистых оболочек. В этих случаях говорят об экстрагенитальном расположении первичной сифиломы.

Экстрагенитальные твердые шанкры, а также шанкры на шейке матки (по некоторым данным, в 11-12% случаев) нередко не выявляются, и первичный сифилис своевременно не диагностируется. Твердый шанкр представляет собой единичную эрозию правильных округлых или овальных очертаний, блюдцеобразной формы с резкими четкими границами, обычно величиной до 1 см, но может быть и больше. Цвет эрозий мясо-красный или похож на цвет испорченного сала, края слегка возвышаются и полого опускаются ко дну. Отделяемое эрозии серозное, скудное и придает шанкру блестящий, «лакированный» вид (рис. 106). В основании эрозии пальпируется инфильтрат плотноэластической консистенции (*ulcus durum*). У язвенного твердого шанкра края выше, они выступают над дном, инфильтрат выражен резко. После заживления язвенный твердый шанкр оставляет рубец, а эрозивный заживает бесследно. Гораздо реже встречается несколько шанкров. Первичная сифилома слегка болезненна или не вызывает никаких субъективных ощущений. В отделяемом первичной сифиломы при исследовании в темном поле легко находят бледную трепонему.

В клинической картине твердого шанкра произошли изменения. Если раньше сифилома была одиночной (80-90% случаев), то в последние десятилетия заметно возросло число больных с двумя шанкрами и более (по данным Ю.К. Скрипкина до 34%, а по данным В.А. Рахманова и Б.И. Зудина, до 45,7% случаев). Наряду с этим наблюдается значительное увеличение доли язвенных шанкров и их осложнений пиогенной ин фекцией. Увеличилось число больных с шанкрами в полости рта и в ано-генитальной области, что обусловлено разнообразием сексуальной практики. Так, случаев шанкров полости рта стало значительно больше у женщин. У мужчин шанкры экстрагенитальной локализации располагаются в области ануса. В ряде случаев первичного сифилиса нет четко выраженного уплотнения в основании первичной сифиломы (по данным Ю.К. Скрипкина, у 5% больных).

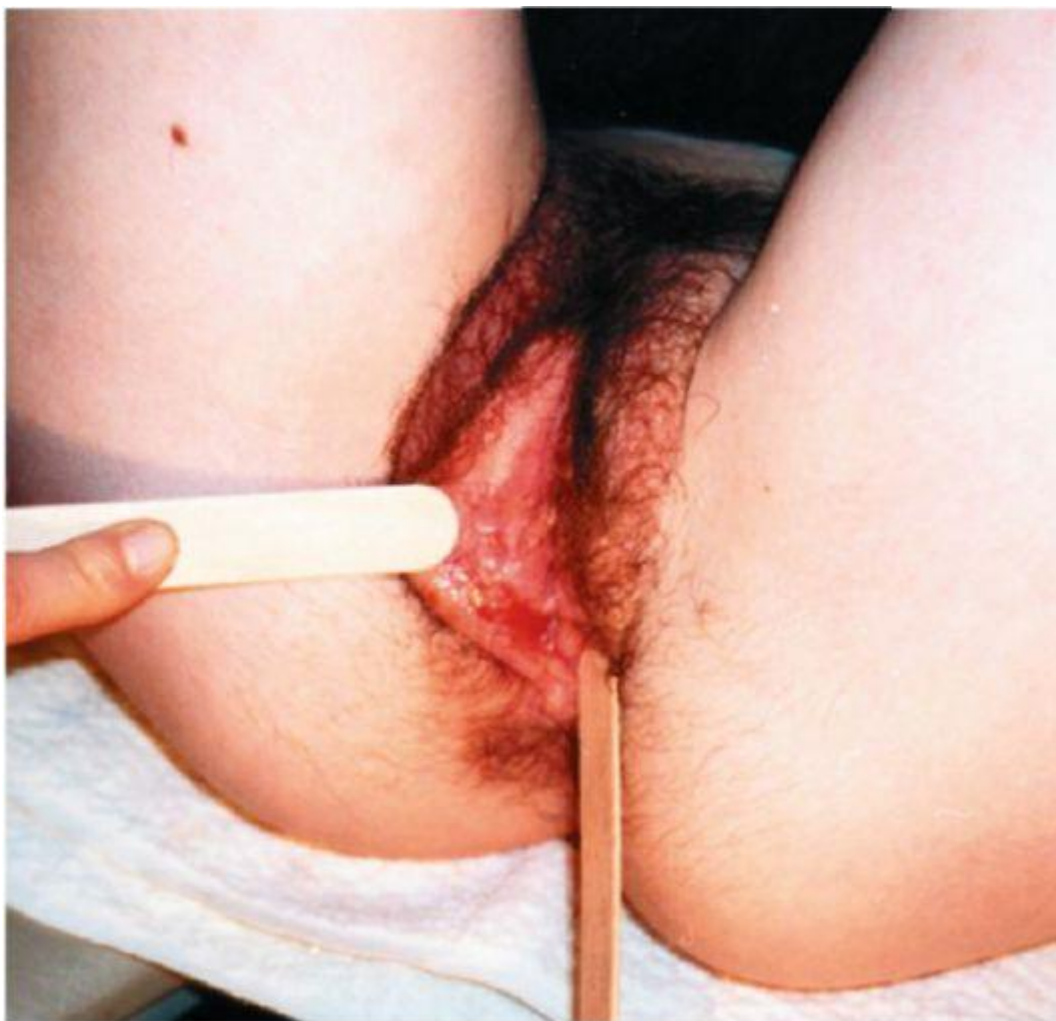

Рис. 106. Сифилитический шанкр

Сравнительно редко встречаются атипичные формы первичной сифиломы, обычно это шанкр-амигдалит, шанкр-панариций и индуративный отек.

На пальцах рук твердый шанкр может встречаться в обычной клинической форме, но может быть атипичным (шанкр-панариций). Такая локализация шанкра наблюдается преимущественно у медицинского персонала (лаборанты, гинекологи, стоматологи и др.).

*Шанкр-панариций* по клинической картине напоминает банальный панариций стрептококковой этиологии (булавовидное вздутие концевой фаланги, резкая болезненность). Диагностику облегчают плотный инфильтрат, отсутствие островоспалительной эритемы и, что особенно важно, регионарный (в области локтевых лимфатических узлов) лимфаденит.

*Индуративный отек* как проявление первичного сифилиса располагается в области больших половых губ, мошонки или крайней плоти, т.е. местах с большим количеством лимфатических сосудов. Отмечается отечность этих участков. Ткани уплотнены, при надавливании углубления не образуются. Диагностике атипичного твердого шанкра в виде индуративного отека также способствуют регионарный лимфаденит, анамнез, данные обследования полового партнера и положительные результаты серологического исследования крови на трепонему (во второй половине первичного периода).

У ряда больных первичная сифилома осложняется присоединившейся вторичной бактериальной инфекцией. В этих случаях говорят об осложненных твердых шанкрах.

*Шанкр-амигдалит* проявляется увеличением и уплотнением одной миндалины при отсутствии на ней эрозии или язвы (если на миндалине располагается эрозия или язва первичного периода сифилиса, то говорят о первичной сифиломе, расположенной на миндалине).

Твердый шанкр на миндалине может иметь язвенную, ангиноподобную (шанкр-амигдалит) форму или комбинированную - язвенную на фоне ангиноподобной. При *язвенной форме* миндалина увеличена, плотная, на ней расположена мясо-красная овальная язва с пологими ровными краями. Слизистая оболочка вокруг язвы гиперемирована.

При *ангиноподобном шанкре* эрозии или язвы нет, имеется одностороннее значительное увеличение миндалины. Она приобретает медно-красный цвет, безболезненная, плотная. Процесс отличается от ангины односторонностью поражения, отсутствием болей и острой воспалительной гиперемии. Нарушений общего состояния нет, температура тела нормальная. В окружности миндалины также нет выраженных воспалительных явлений, отмечаются резкие границы шанкра, нет лихорадки и болезненности при глотании. При пальпации миндалины шпателем ощущается ее упругость. В этих случаях на поверхности миндалины (после легкого поглаживания платиновой петлей) легко находят большое количество бледных трепонем. Диагностике способствуют регионарный склераденит на шее у угла нижней челюсти (лимфатические узлы размером от 1 до 2-3 см, подвижные, плотно-эластической консистенции, не спаянные с окружающей тканью, безболезненные) и появление положительных серологических реакций крови.

К осложнениям твердого шанкра относят баланит, баланопостит, фимоз, парафимоз, гангренизацию и фagedенизм. Баланит и баланопостит являются наиболее частыми осложнениями твердого шанкра. Они возникают в результате присоединения бактериальной или трихомо-надной инфекции. В этих случаях вокруг шанкра появляются отечность, яркая эритема, мацерация эпителия, а отделяемое на поверхности шанкра становится серозно-гнойным. Последнее обстоятельство значительно затрудняет обнаружение бледных трепонем и, следовательно, диагностику. Для устранения воспалительных явлений делают примочки изотоническим раствором натрия хлорида (1-2 дня), что дает возможность в большинстве случаев при повторных исследованиях установить правильный диагноз.

Баланопостит может приводить к сужению крайней плоти, что не позволяет открыть головку полового члена. Это состояние носит название *фимоза* (рис. 107). При фимозе в результате отека крайней плоти половой член представляется увеличенным, покрасневшим, болезненным. Твердый шанкр, расположенный в венечной борозде или на внутреннем листке крайней плоти, не доступен для исследования отделяемого на бледную трепонему. Диагностику сифилиса облегчают увеличенные регионарные лимфатические узлы, в пунктате которых ищут возбудитель. Попытка насильственного открытия головки полового члена при фимозе может привести к другому осложнению, называемому *парафимозом* («удавка»), при котором отечное и инфильтрированное препуциальное кольцо ущемляет головку. В результате механического нарушения крово- и лимфообращения отечность увеличивается. Если своевременно не принять меры, то может наступить омертвление тканей головки полового члена и крайней плоти. В начальных стадиях парафимоза нужно выпустить серозную жидкость из отечной полости крайней

плоти (для чего стерильной иглой многократно прокалывают истонченную кожу) и попытаться «вправить» головку. При отсутствии эффекта приходится рассекать крайнюю плоть.

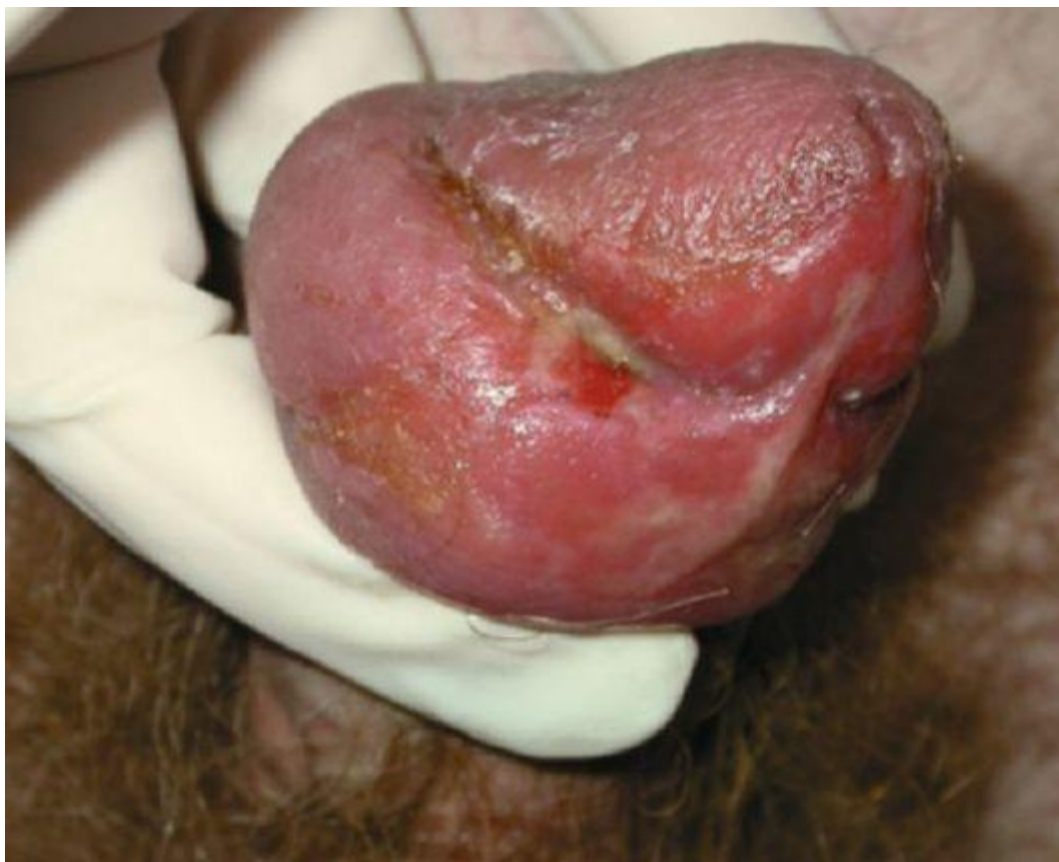

Рис. 107. Фимоз

Более тяжелыми, но и более редкими осложнениями твердого шанкра являются гангренизация и фагеденизм. Они наблюдаются у ослабленных больных и алкоголиков в результате присоединения фузоспирил-лезной инфекции. На поверхности шанкра образуется грязно-черный или черный струп (*гангренизация*), который может распространяться за пределы первичной сифиломы (*фагеденизм*). Под струпом находится обширная язва, и сам процесс может сопровождаться повышением температуры тела, ознобом, головной болью и другими общими явлениями. После заживления гангренозной язвы остается грубый рубец.

*Регионарный лимфаденит (склераденит)* является вторым важнейшим симптомом первичного сифилиса. Он появляется через 7-10 дней после твердого шанкра. Со времен Рикора регионарный склераденит называли «*сопутствующим бубоном*». Рикор писал: «Он (склераденит) - верный спутник шанкра, он сопровождает его неизменно, роковым образом он следует за шанкром, как тень... Нет твердого шанкра без бубона». Фурнье отметил отсутствие регионарного склераденита лишь у 0,06% из 5000 больных первичным активным сифилисом. Однако в последние десятилетия, по данным ряда авторов, регионарный склераденит отсутствует у 1,3-8% больных первичным сифилисом.

Ближайшие к твердому шанкру лимфатические узлы (чаще всего паховые) увеличиваются до 2-3 см в диаметре, становятся плотноэластическими, не спаяны между собой, окружающими тканями и кожей, безболезненны; кожа над ними не изменена.

Регионарный лимфаденит продолжается долго и разрешается медленно, несмотря на специфическое лечение. При твердом шанкре на шейке матки и на слизистых оболочках прямой кишки клинически определить регионарный лимфаденит не удастся, так как в этих случаях увеличиваются лимфатические узлы в полости малого таза.

При локализации первичной сифиломы на гениталиях паховый лимфаденит чаще всего бывает двусторонним (даже если твердый шанкр располагается на одной стороне). Это происходит вследствие хорошо развитых анастомозов лимфатической системы. Односторонний лимфаденит встречается реже, наблюдается обычно на стороне локализации шанкра и лишь в виде исключения - на стороне, противоположной шанкру. В последнее время число больных односторонним лимфаденитом заметно увеличилось (по данным Ю.К. Скрипкина, они составляют 27% больных с твердым шанкром).

*. Сифилитический лимфангит* (воспаление лимфатических сосудов) третий симптом первичного сифилиса. Он развивается в виде плотного безболезненного шнура. Иногда по ходу тяжа образуются небольшие четкообразные утолщения. Примерно у 40% мужчин лимфангит располагается на передней поверхности полового члена (при генитальном твердом шанкре).

Поражения слизистой оболочки рта встречаются наиболее часто. Твердый шанкр может возникнуть на любом участке красной каймы губ или слизистой оболочки рта, но чаще расположен на губах, языке, миндалинах.

Развитие твердого шанкра на губе или слизистой оболочке рта, как и на других местах, начинается с появления ограниченной гиперемии, в основании которой в течение 2-3 дней возникает уплотнение из-за воспалительного инфильтрата. Это ограниченное уплотнение постепенно увеличивается и достигает диаметра 1-2 см. В центральной части очага поражения происходит некроз и образуется эрозия мясо-красного цвета, реже - язва. Достигнув полного развития в течение 1-2 нед, твердый шанкр на слизистой оболочке обычно представляет собой круглую либо овальную безболезненную эрозию мясо-красного цвета или язву с блюдцеобразными краями диаметром от 3 мм (карликовые шанкры) до 1,5 см с плотно-эластическим инфильтратом в основании (рис. 108). В соскобе с поверхности шанкра легко обнаруживаются бледные трепонемы. Некоторые эрозии покрыты серовато-белым налетом. При расположении шанкра на губах иногда образуется значительный отек, вследствие которого губа отвисает, а шанкр держится дольше, чем на других местах. Чаще развивается один твердый шанкр, реже - два и более. Если присоединяется вторичная инфекция, то эрозия может углубляться, при этом образуется язва с грязно-серым некротическим налетом.

Через 5-7 дней после появления шанкра на губах или слизистой оболочке рта развивается регионарный лимфаденит. Обычно увеличиваются подбородочные и подчелюстные лимфатические узлы. Они плотно-эластической консистенции, подвижные, не спаянные между собой, безболезненные. Однако при присоединении вторичной инфекции или травмирующих моментов из-за развития периаденита регионарные лимфатические узлы могут стать болезненными. Одновременно с подчелюстными и подбородочными могут увеличиваться поверхностные шейные и затылочные лимфатические узлы.

Атипичные формы первичной сифиломы встречаются при локализации твердого шанкра в углах рта, на деснах, переходных складках, языке, миндалинах. В углах рта и в области переходных складок твердый шанкр приобретает вид трещины, но при растяжении складки, в которой находится твердый шанкр, определяются его овальные очертания. При

расположении твердого шанкра в углу рта он может напоминать заеды, но они не имеют уплотнения в основании.

На языке твердый шанкр обычно бывает одиночным, возникает чаще в средней трети. Помимо эрозивной и язвенной форм, у лиц со складчатым языком при локализации твердого шанкра вдоль складок может наблюдаться щелевидная форма. При расположении твердого шанкра на спинке языка из-за значительного инфильтрата в основании шанкр резко выступает над окружающей тканью, на его поверхности имеется мясо-красная эрозия. Обращают на себя внимание отсутствие воспалительных явлений вокруг шанкра и его безболезненность. Твердый шанкр в области десен имеет вид ярко-красной гладкой эрозии, которая в виде по-лулуния окружает два зуба. Язвенная форма твердого шанкра десны очень сходна с банальным изъязвлением и имеет мало признаков первичной сифиломы. Диагностику облегчает выявление бубона в подчелюстной области.

Дифференциальная диагностика в типичных случаях твердого шанкра затруднений не представляет и базируется на весьма характерной симптоматике. Однако при нетипичной клинической картине или осложненных шанкрах приходится проводить дифференциальную диагностику с рядом заболеваний.

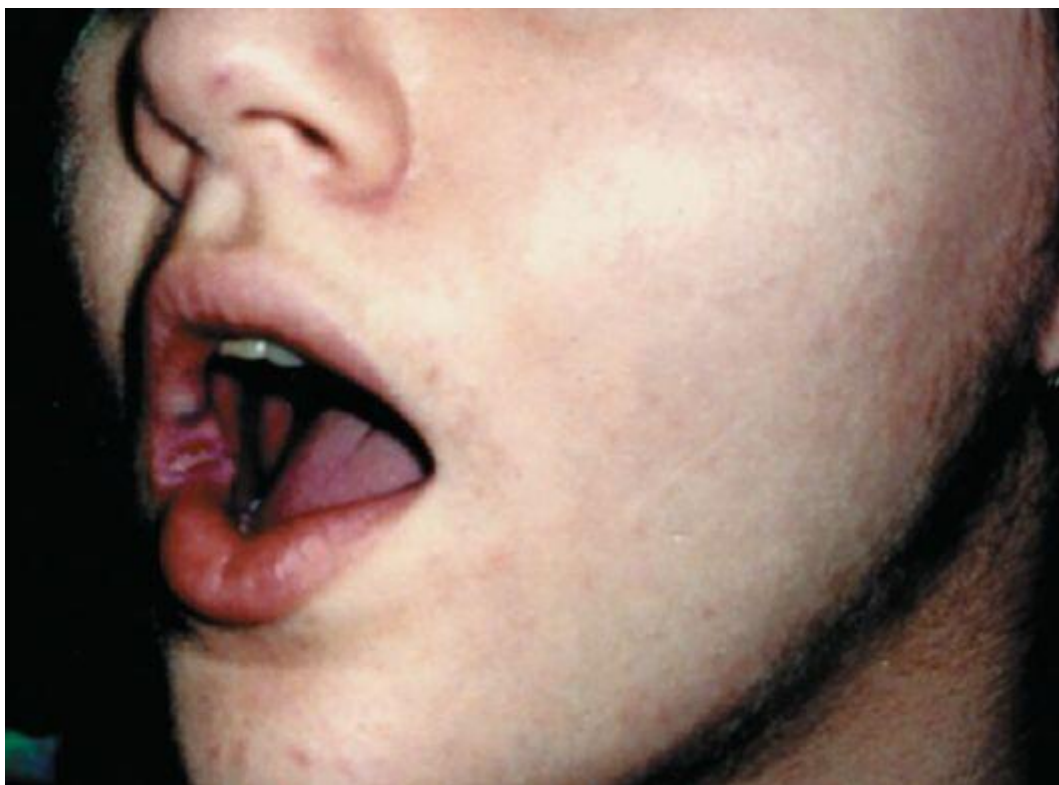

Рис. 108. Экстрагенитальная локализация шанкра

При простом герпесе в области гениталий (*herpes simplex*) образуется группа пузырьков, расположенных на фоне розового пятна. После их вскрытия остаются мелкие сгруппированные эрозии, образующие при сливании сплошную эрозию, которую приходится дифференцировать с эрозивной первичной сифиломой. От последней герпетическая эрозия отличается мелкофестончатыми краями, обрывками эпидермиса, воспалительной гиперемией в окружности, отсутствием уплотнения или небольшим уплотнением в основании, болевыми ощущениями, отрицательными результатами исследований на бледную трепонему и отсутствием регионарного лимфаденита. Однако

исследования на трепонему в этих случаях надо проводить несколько раз (так же как серологические исследования крови на сифилис), чтобы не пропустить герпетиформный твердый шанкр, который клинически очень напоминает эрозию при простом герпесе. В этих случаях в пользу шанкра свидетельствуют уплотнение в основании эрозии, отсутствие субъективных ощущений, регионарный лимфаденит и, наконец, главное - обнаружение бледной трепонемы.

Шанкр на губах следует дифференцировать с простым герпесом, при котором в отличие от сифилиса высыпаниям предшествуют жжение или зуд, эрозия располагается на гиперемизированном, слегка отечном основании и не имеет четких очертаний, свойственных шанкру. Кроме того, при герпесе эрозивным высыпаниям предшествуют пузырьки, которые никогда не возникают в процессе формирования шанкра. В отличие от твердого шанкра герпетические эрозии почти всегда быстро возникают и быстро эпителизируются, кроме того, герпес в отличие от твердого шанкра часто бывает рецидивирующим. Следует учесть, что при длительном существовании герпетической эрозии на губе в ее основании появляется инфильтративное уплотнение, что усиливает сходство эрозии с первичной сифиломой.

*Шанкриформная пиодермия* встречается редко, но представляет наибольшие затруднения при дифференциальной диагностике с твердым шанкром. Заболевание вызывает стрептококк. Образуется одиночная эрозия или, чаще, язва, которая весьма сходна с первичной сифиломой: округлые очертания, плотные неподрытые края и дно, скудное серозное или серозно-гнойное отделяемое и нередко регионарный лимфаденит, имеющий все черты сифилитического. Инфильтрат всегда выходит за пределы язвы. Окончательно вопрос решают на основании многократных отрицательных результатов исследований на бледную трепонему, отсутствия трепонем в пунктате лимфатических узлов и отрицательных результатов повторных исследований крови (реакция Вассермана).

Язвенный шанкр на губе и слизистой оболочке рта может напоминать распадающуюся раковую опухоль. Однако сформировавшаяся раковая язва располагается глубже, чем первичная сифилома, ее края очень плотные, неровные, часто изъеденные, дно неровное и легко кровоточит. Рак развивается относительно медленно и чаще бывает у лиц пожилого возраста, а твердый шанкр - у молодых. Решающими при проведении дифференциальной диагностики являются результаты лабораторных исследований - обнаружение в соскобе из язвы бледной трепонемы при сифилисе и раковых клеток при раке. При гуммозной язве также имеется плотный инфильтрат краев и дна, но не столь выраженный. Диагностику облегчают гуммозный стержень и результаты серологических реакций.

Язвы при милиарном язвенном туберкулезе слизистой оболочки полости рта в отличие от твердого шанкра, как правило, множественные, болезненные, имеют неровные и подрытые края, вокруг них часто можно видеть желтые точки (точки Трела). Травматические эрозия и язва слизистой оболочки рта и эрозии при пузырьчатке, афтах отличаются от твердого шанкра отсутствием уплотнения в основании. Кроме того, травматическая эрозия обычно быстро разрешается после устранения причины травмы.

Эрозии на слизистой оболочке рта и губах, возникающие при других заболеваниях (красный плоский лишай, лейкоплакия, красная волчанка), отличаются от шанкра отсутствием уплотнения в их основании, а также соответствующими изменениями слизистой оболочки.

Таким образом, диагноз первичного сифилиса устанавливают на основании клинической картины первичной сифиломы и регионарного лимфаденита при

обязательном нахождении бледных трепонем в отделяемом шанкра или пунктате лимфатических регионарных узлов. Важным подспорьем в диагностике являются серологические реакции (в первичном серопозитивном периоде) и результаты осмотра полового контакта, от которого, по мнению больного, могло произойти заражение.

Гистопатология. Твердый шанкр представляет собой мощный воспалительный инфильтрат в соединительнотканном слое, состоящий из лимфоцитов и плазматических клеток, более компактный в центральной части. Стенки кровеносных и лимфатических сосудов пронизаны клеточным инфильтратом, отмечается значительная пролиферация эндотелия вплоть до облитерации сосудов, некоторые сосуды тромбированы. Эпителий в центральной части над компактным инфильтратом отсутствует. При окрашивании на бледную трепонему ее в большом количестве обнаруживают внутри и вокруг стенок сосудов.

## 27.6. Вторичный период сифилиса

Вторичный период сифилиса развивается в среднем через 10 нед после заражения и у части больных начинается с продромальных явлений, которые возникают обычно за 7-10 дней до появления вторичных сифилидов. Чаще они наблюдаются у женщин или ослабленных больных и по времени совпадают с массовым распространением бледных трепонем гематогенным путем. Отмечаются слабость, снижение работоспособности, адинамия, головная боль, боли в мышцах, костях, суставах (усиливающиеся в ночное время, что характерно для сифилиса), повышение температуры (до 37,5-38 °С, реже до 39-40 °С). Часто такое состояние считают «гриппом», что задерживает диагностику сифилиса. В этот период в крови могут наблюдаться лейкоцитоз, анемия. Как правило, с появлением клинических симптомов вторичного периода сифилиса продромальные явления, которые бывают не у всех больных, исчезают.

При вторичном сифилисе многообразные морфологические элементы располагаются на коже и видимых слизистых оболочках; в меньшей степени можно отметить изменения внутренних органов, нервной системы, опорно-двигательного аппарата и др. Без лечения рецидивы могут неоднократно повторяться на протяжении нескольких лет. В промежутках между высыпаниями на основании положительных серологических реакций устанавливают диагноз вторичного скрытого сифилиса.

Сифилиды при вторичном сифилисе имеют общие признаки:

- все элементы обычно не разрушают ткани, не оставляют рубцов, кроме редких случаев злокачественного сифилиса с изъязвлением; самопроизвольно проходят через 2-3 мес, обычно не сопровождаются нарушением общего состояния;

- высыпания не сопровождаются, как правило, субъективными ощущениями. Лишь сыпь на волосистой части головы и в крупных складках кожи вызывает у некоторых больных небольшой зуд;

- в элементах отсутствуют признаки острого воспаления, они имеют медно-красный, застойный или буроватый оттенок, а затем их цвет становится блеклым, «скудным», что отражает само течение вторичного сифилиса;

- высыпания имеют округлую форму, они резко отграничены от здоровой кожи, не склонны к периферическому росту и слиянию, в связи с этим располагаются фокусно, оставаясь отграниченными друг от друга;



- высыпаниям свойствен полиморфизм. При вторичном сифилисе нередко одновременно появляются различные сифилиды, что обуславливает истинный полиморфизм, а приступообразное появление сифилидов обуславливает эволюционный или ложный полиморфизм;

- сифилиды быстро рассасываются под влиянием противосифилитического лечения;

- элементы содержат большое количество бледных трепонем и поэтому заразительны;

- серологические реакции крови резко положительны почти у всех больных вторичным свежим сифилисом и у 96-98% больных вторичным рецидивным сифилисом. Почти всегда отмечается резко положительный результат при исследовании крови больных с помощью РИФ. Реакция иммобилизации бледных трепонем (РИБТ) дает положительный результат почти у половины больных вторичным свежим сифилисом (60-80% иммобилизации) и у 80-100% больных вторичным рецидивным сифилисом (90-100% иммобилизации). До 50% случаев вторичного рецидивного сифилиса сопровождается патологическими изменениями в спинномозговой жидкости при отсутствии клинической картины менингита (так называемый скрытый, латентный сифилитический менингит).

Сифилиды состоят из сосудистых пятен (розеол), узелков (папул) и значительно реже из пузырьков (везикул) и гнойничков (пустул). Кроме того, к вторичному сифилису относят пигментный сифилид (сифилитическая лейкодерма) и сифилитическое выпадение волос (алопеция).

При вторичном свежем сифилисе сифилиды более мелкие, обильные, более яркого цвета, располагаются симметрично преимущественно на коже туловища, не имеют тенденции к группировке и слиянию, как правило, не шелушатся. У 22-30% больных можно обнаружить остатки твердого шанкра и выраженный регионарный лимфаденит. Кроме того, лучше выражен полисклераденит (увеличенные, плотноэластической консистенции подвижные безболезненные подмышечные, подчелюстные, шейные, кубитальные лимфатические узлы и др.). Полиаденит встречается у 88-90% больных вторичным свежим сифилисом.

При вторичном рецидивном сифилисе элементы сыпи крупнее, менее обильные, часто несимметричные, склонные к группировке (образование фигур, гирлянд, дуг), более бледного цвета. Они нередко расположены в промежности, паховых складках, на слизистых оболочках поло-

вых органов, рта, т.е. в местах, подвергающихся раздражению. Если при вторичном свежем сифилисе у 55-60% больных наблюдается мономорфная розеолезная сыпь, то при вторичном рецидивном сифилисе она встречается реже (примерно у 25% больных), чаще наблюдается мономорфная папулезная сыпь (до 22% случаев).

Пятнистый сифилид (сифилитическая розеола) - наиболее частая форма поражения кожи при вторичном свежем сифилисе.

Розеола представляет собой сначала розовые, а затем бледно-розовые, с нерезкими очертаниями, округлые, диаметром до 1 см, не сливающиеся между собой пятна с гладкой поверхностью, которые не обладают периферическим ростом и не возвышаются над окружающей кожей. Розеола появляется постепенно, по 10-12 элементов в день, и достигает полного развития за 7-10 дней, чем объясняется различная интенсивность цвета. При надавливании на розеола она временно исчезает или бледнеет, но после прекращения

давления появляется вновь. Лишь при надавливании на длительно существующую розеолу на месте розовой остается желтоватая окраска, обусловленная распадом эритроцитов и отложением гемосидерина. Длительно существующие розеолы приобретают желтовато-бурый цвет. Розеолы располагаются преимущественно на туловище и конечностях. Кожа лица, кистей и стоп поражается крайне редко. Розеолы не сопровождаются субъективными ощущениями. Продержавшись в среднем без лечения 3-4 нед, розеолы постепенно исчезают.

При вторичном свежем сифилисе розеолы располагаются беспорядочно, но симметрично и фокусно. Розеолы при вторичном рецидивном сифилисе возникают в меньшем количестве, чем при вторичном свежем сифилисе, локализуются обычно лишь на отдельных участках кожного покрова, часто группируются с образованием фигур в виде дуг, колец, полудуг. Размеры рецидивных розеол немного крупнее, чем размеры свежих розеол, а их цвет имеет цианотичный оттенок. У больных вторичным свежим сифилисом после первых инъекций пенициллина обычно возникает реакция обострения (реакция Герксгеймера-Яри-ша-Лукашевича) с повышением температуры тела и усилением воспаления в области сифилитических высыпаний. В связи с этим розеолы приобретают более насыщенный розово-красный цвет и хорошо видны. Кроме того, во время реакции обострения розеолы могут появиться на местах, где их не было до начала лечения.

Помимо типичных розеол крайне редко встречаются шелушащиеся розеолы - на поверхности пятнистых элементов возникают пластинчатые чешуйки, напоминающие смятую папиросную бумагу, а центр элемента представляется несколько запавшим, и приподнимающиеся розеолы (элевирующие розеолы), которые при периваскулярном отеке немного возвышаются над уровнем окружающей нормальной кожи, напоминая волдырь, но не сопровождается зудом.

Дифференциальная диагностика. Диагностика сифилитических розеол, особенно при свежем вторичном сифилисе, затруднений обычно не представляет. При проведении дифференциальной диагностики пятнистого сифилида следует иметь в виду пятнистые высыпания, возникающие при некоторых острых инфекциях (краснуха, корь, брюшной и сыпной тифы), токсидермию, розовый лишай, отрубевидный лишай, пятна от укусов плещей. Однако высыпания при острых инфекциях всегда сопровождаются довольно высокой температурой тела и нарушением общего состояния. У больных корью обильная, крупная, сливающаяся, яркая сыпь появляется сначала на лице, шее, туловище, конечностях, в том числе на тыле кистей и стоп; при разрешении сыпи появляется шелушение. На слизистой оболочке щек, иногда на губах, деснах возникают точечные белесоватые пятна Филатова-Коплика. У больных краснухой сыпь появляется сначала на лице, затем на шее и распространяется на туловище. Высыпания бледно-розового цвета, размером до 2-3 мм, имеют круглую или овальную форму, не склонны к слиянию, часто несколько выстоят над уровнем кожи, существуют 2-3 дня и бесследно исчезают; одновременно аналогичные высыпания бывают на слизистой оболочке зева; иногда беспокоит зуд.

Высыпания при брюшном и сыпном тифах всегда сопровождаются тяжелыми общими явлениями, розеолы при тифах не столь обильны, нередко бывают петехиальными; кроме того, в этих случаях отсутствуют первичный склероз, склераденит, полиаденит.

В продромальном периоде перед появлением сифилитических розеол лихорадка не столь высока, как при тифах, и исчезает в первые же дни после появления розеолезных высыпаний.

Пятнистые высыпания при токсидермии в результате приема лекарственных средств или пищи отличаются острым началом и течением, яркой окраской, быстрым присоединением шелушения, склонностью к периферическому росту и слиянию, они часто сопровождаются жжением и зудом.

У больных розовым лишаем Жибера в отличие от сифилитической розеола сначала на боковой поверхности туловища появляется так называемая материнская бляшка, представляющая собой овальное,

розово-красное пятно размером около 1,5-3 см и более с тонкой пластинчатой желтоватой чешуйкой, сморщенной подобно мятой папиросной бумаге. Спустя 1-2 нед появляется множество аналогичных элементов, но меньшей величины, которые располагаются длинным диаметром по метамерам.

При отрубевидном (разноцветном) лишае в отличие от сифилитической розеола возникают невоспалительные шелушащиеся, склонные к слиянию пятна цвета кофе с молоком, чаще на верхней части туловища. При смазывании таких пятен йодной настойкой они окрашиваются в более темный цвет, чем окружающая кожа.

Пятна от укусов плещей отличаются от сифилитической розеола серовато-фиолетовым цветом, в центре некоторых пятен есть еле заметная геморрагическая точка; эти пятна не исчезают при надавливании.

При дифференциальной диагностике сифилитической розеола с указанными выше заболеваниями важное значение имеют отсутствие других клинических симптомов вторичного сифилиса и результаты серологического обследования больных.

*Папулезный сифилид* - такое же частое проявление вторичного сифилиса, как и розеола. Розеола служит наиболее частым проявлением вторичного свежего сифилиса, а папулезный сифилид - вторичного рецидивного сифилиса. Различают крупнопапулезные, или лентикулярные, и мелкопапулезные, или милиарные, сифилиды.

Лентикулярный папулезный сифилид представляет собой наиболее часто встречающуюся разновидность сифилитических папул. Этот сифилид имеет плотноэластическую консистенцию, округлые, резко ограниченные очертания, полушаровидную форму, диаметр 0,3-0,5 см. Папулы не склонны к периферическому росту и слиянию. Цвет папул сначала розовый, позднее становится медно-красным или синюшно-красным («ветчинным») (рис. 109). Поверхность папул в первые дни гладкая, блестящая, затем начинает шелушиться. Шелушение папул начинается в центре и заканчивается раньше, чем на периферии, что обуславливает появление краевого шелушения папул в виде «воротничка» Биетта (рис. 110). Давление на центр узелка тупым зондом вызывает резкую болезненность (симптом Ядассона). Папулезные сифилиды возникают на коже не сразу, они появляются толчкообразно, достигая полного развития через 10-14 дней, после чего держатся в течение 6-8 нед, поэтому у одного и того же больного можно видеть папулы на различных стадиях развития. После разрешения папул на их месте надолго остается пигментация.

При вторичном свежем сифилисе папулы рассеяны на коже туловища и конечностей, нередко бывают на лице, на волосистой части головы (рис. 111). У больных вторичным рецидивным сифилисом папулы малочисленны, имеют склонность к группировке в виде колец, гирлянд, дуг, полудуг и расположены на гениталиях, в анальной области, на слизистой оболочке рта, ладонях, подошвах.

Различают вторичные папулезные сифилиды псориазиформные, монетовидные, себорейные, ладоней и подошв, мокнущие, широкие кондиломы и др.

Себорейный папулезный сифилид располагается на участках кожи, богатых сальными железами, преимущественно у людей с явлениями жирной себореи на лице, особенно на границе с волосистой частью головы (корона Венеры), в носогубных, носощечных и подбородочной складках, на волосистой части головы (рис. 112).

Папулы покрыты желтоватыми или серовато-желтыми жирными чешуйками.

При псориазиформном папулезном сифилиде на поверхности папул расположено большое количество серебристо-белых пластинчатых чешуек, из-за чего эти элементы становятся похожими на псориазические высыпания.

Монетовидный (нуммулярный) папулезный сифилид представлен округлыми папулами диаметром до 1-2 см и больше с несколько уплощенной полушаровидной поверхностью, буроватого или красного цвета. Возникает в основном при рецидивном сифилисе. При этом отмечаются единичные высыпания, которые обычно группируются (рис. 113).

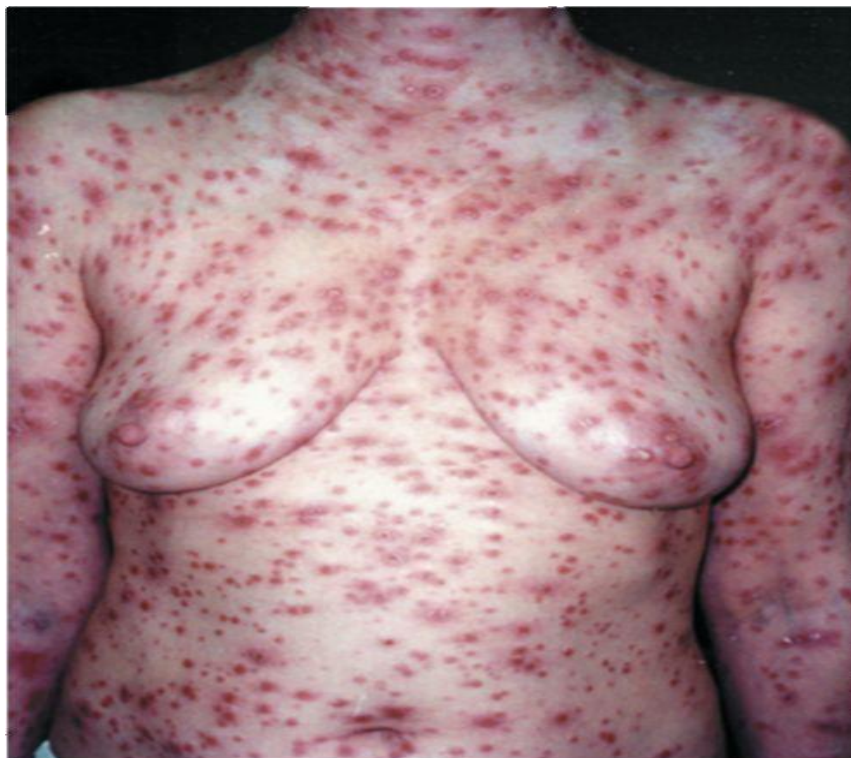

Рис. 109. Папулезный сифилид

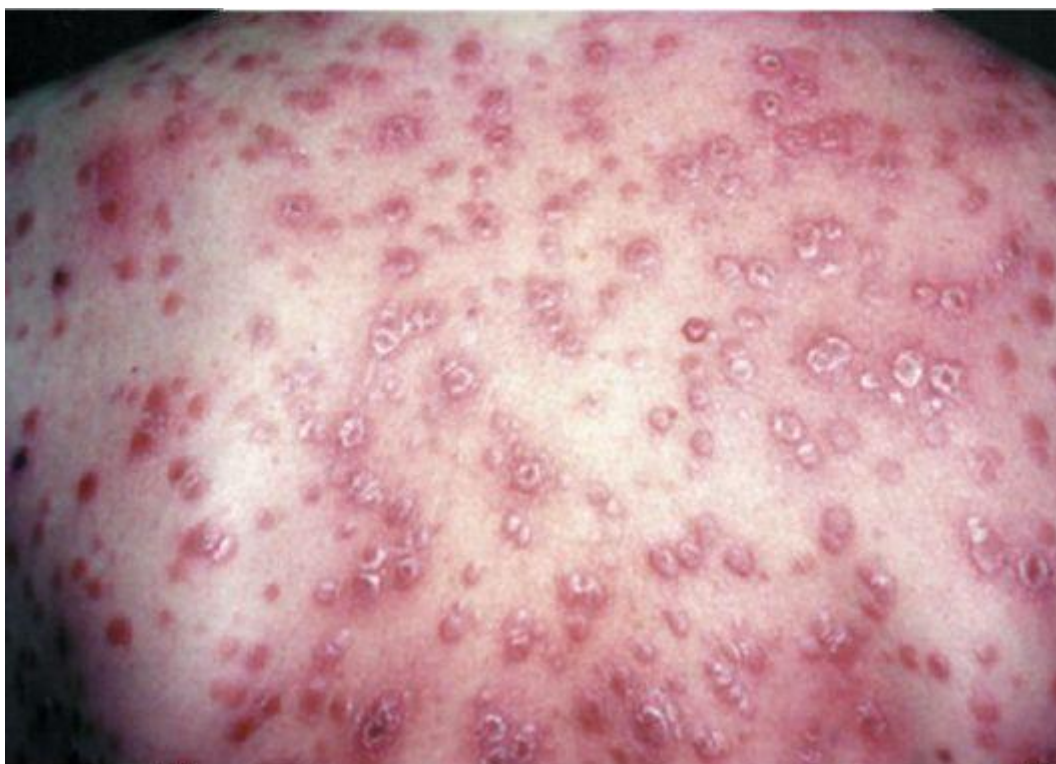

Рис. 110. Краевое шелушение сифилитических папул («воротничок» Биетта)

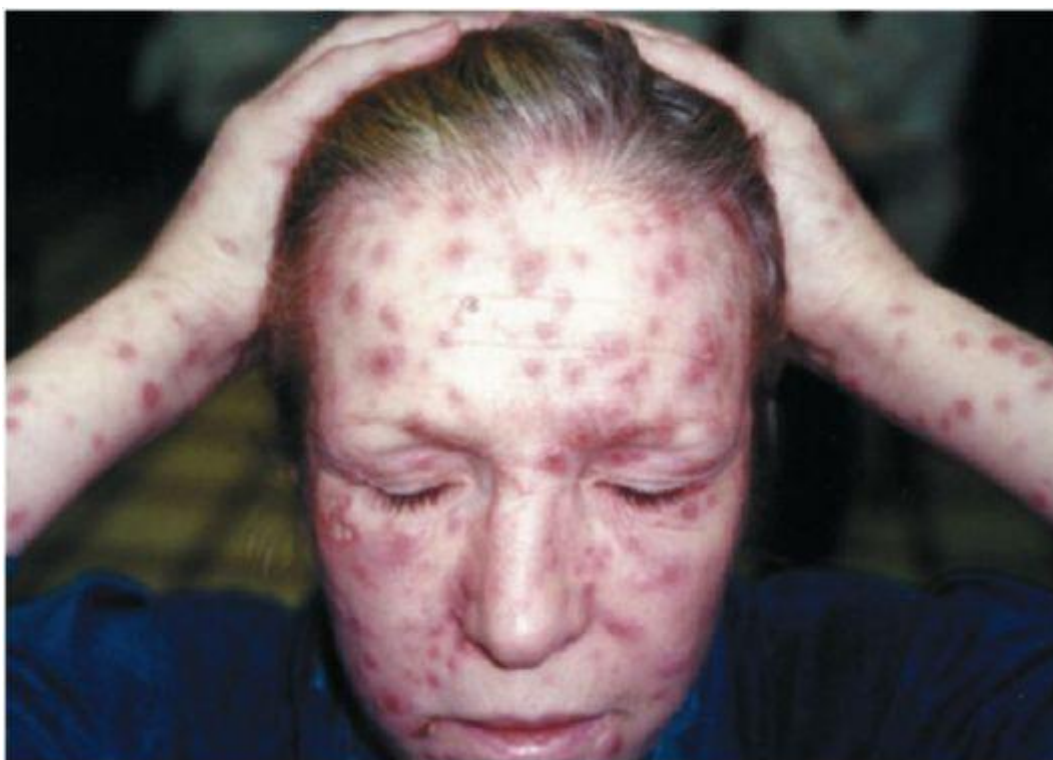

Рис. 111. Высыпания при вторичном свежем сифилисе

При папулезном сифилиде ладоней и подошв папулы сначала почти не возвышаются над уровнем окружающей кожи и имеют вид резко ограниченных красновато-фиолетовых или желтоватых пятен с плотной инфильтрацией в основании (рис. 114). В дальнейшем в

центре таких элементов образуются плотные, трудно удаляемые чешуйки. Свободной от чешуек остается периферическая часть элемента.

Через некоторое время роговой слой в центральной части папулы растрескивается и папула начинает шелушиться, постепенно образуя «воротничок» Биетта.

Такие папулы на ладонях и подошвах могут возникнуть при свежем, но гораздо чаще бывают при рецидивном вторичном сифилисе. Чем «старше» сифилис, тем резче выражены асимметрия расположения высыпаний, в том числе на ладонях и подошвах, их группировка в кольца, дуги и слияние в крупные бляшки с фестончатыми очертаниями, иногда с выраженным шелушением, трещинами, что бывает при позднем рецидивном сифилисе.

Порой ороговение поверхности папул на ладонях и подошвах настолько значительно, что образуются мозолеподобные утолщения. Однако они всегда окружены резко ограниченным застойно-красным неярким ободком.

Мокнувший папулезный сифилид образуется при локализации лентикулярных папул в местах с повышенным потоотделением и постоянно подвергающихся трению (половые органы, анальная область, пахово-бедренные, межъягодичные, подмышечные складки, межпальцевые складки стоп, кожа под молочными железами у женщин и др.). При этом происходят мацерация и отторжение рогового слоя с поверхности папулы, в результате чего возникает мокнущая эрозия правильной округлой формы. В серозном отделяемом эрозивных папул имеется большое количество бледных трепонем. Под влиянием длительного раздражения мокнущие папулы могут увеличиваться и сливаться в бляшки с крупнофестончатыми краями. При присоединении вторичной инфекции эрозивная папула может изъязвляться. Резкая отграниченность каждого элемента от окружающей здоровой кожи, приподнятость эрозии над окружающей поверхностью и слабо выраженные субъективные ощущения (зуд, жжение) позволяют установить диагноз. Широкие кондиломы (вегетирующие папулы) возникают из эрозивных папул, расположенных в области больших половых губ и на прилежащей к ним коже, в анальной области, межъягодичных и пахово-бедренных складках, подмышечных впадинах, межпальцевых складках стоп, в области пупка, на мошонке, в пахово-мошоночных складках, у корня полового члена (рис. 115). Эти папулы под влиянием длительного раздражения могут вегетировать, их поверхность становится бугристой, неровной, покрытой серозным или сероватым клейким налетом, содержащим большое число бледных трепонем.

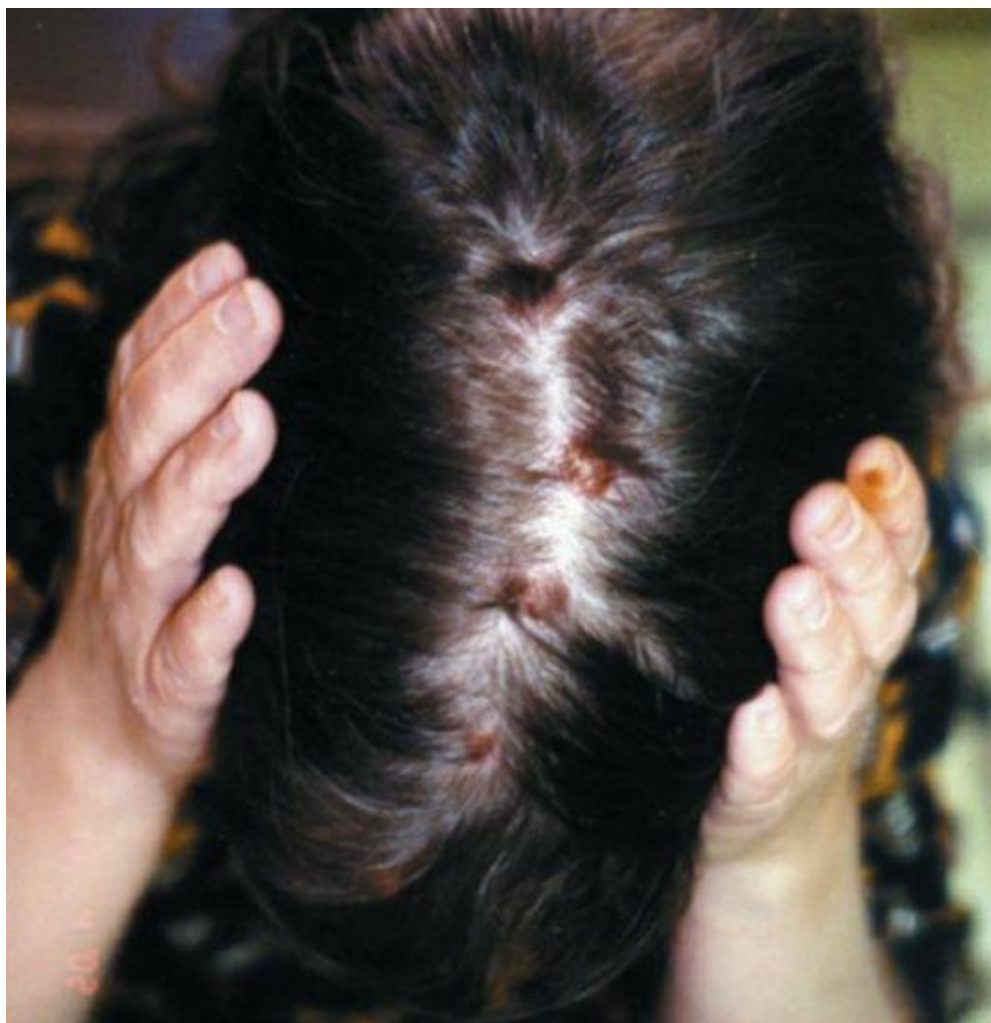

Рис. 112. Папулезные высыпания на голове

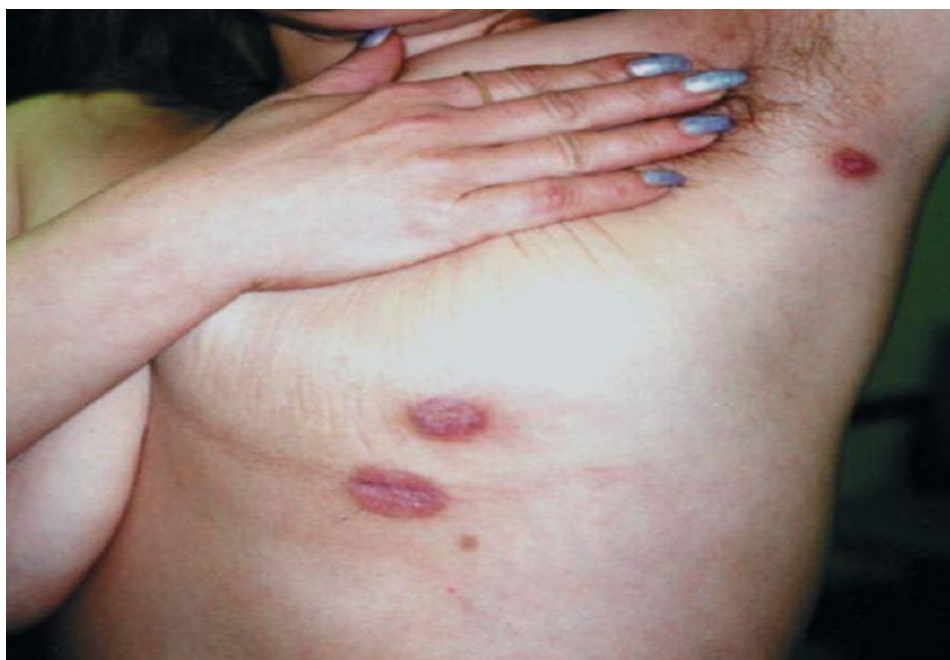

Рис. 113. Нуммулярный сифилид

Вегетирующие папулы, или широкие кондиломы, склонны к увеличению и иногда достигают больших размеров. Широкие кондиломы свойственны в основном вторичному рецидивному сифилису и на определенном этапе могут быть единственным проявлением позднего периода болезни.

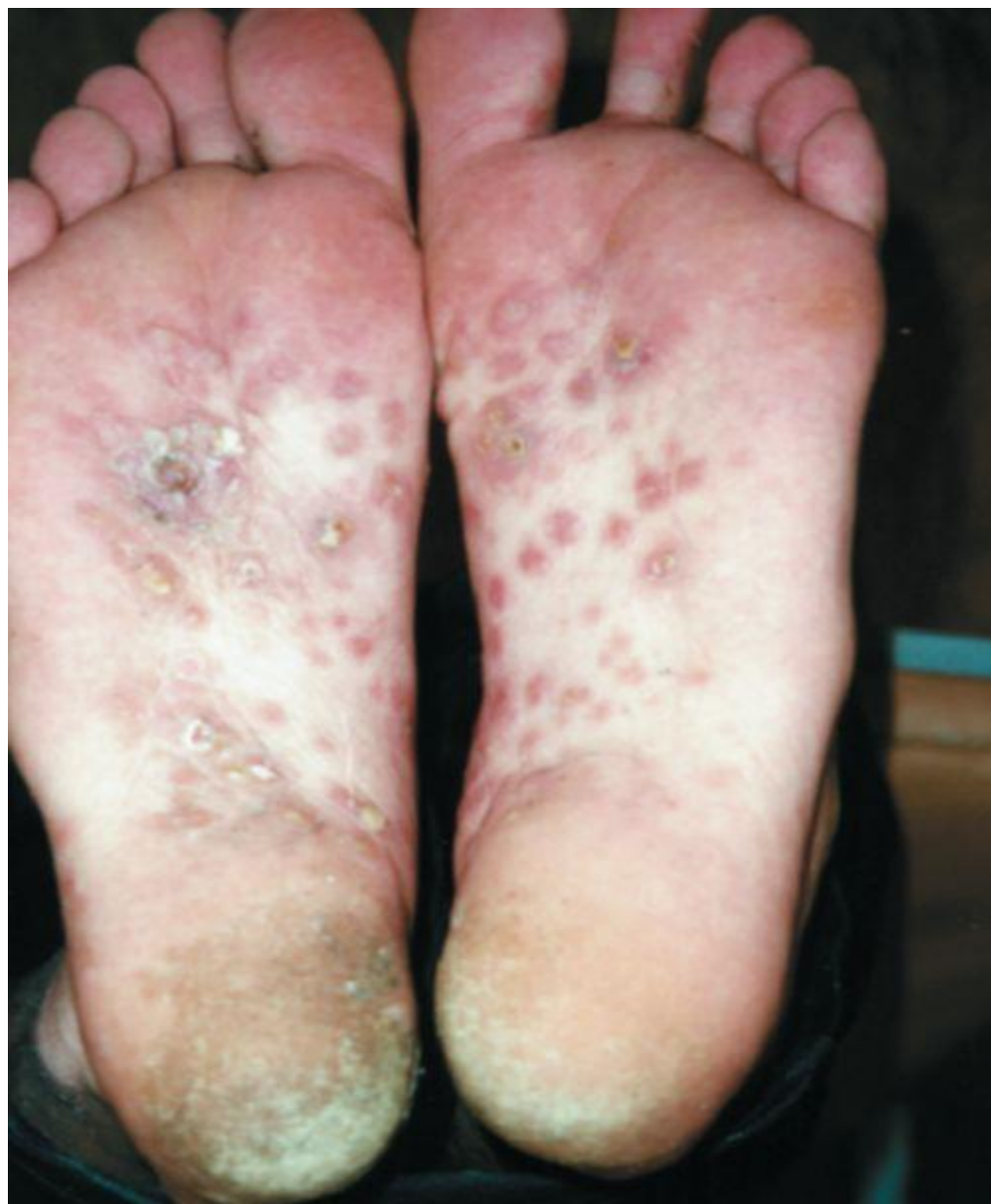

Рис. 114. Подошвенный сифилид



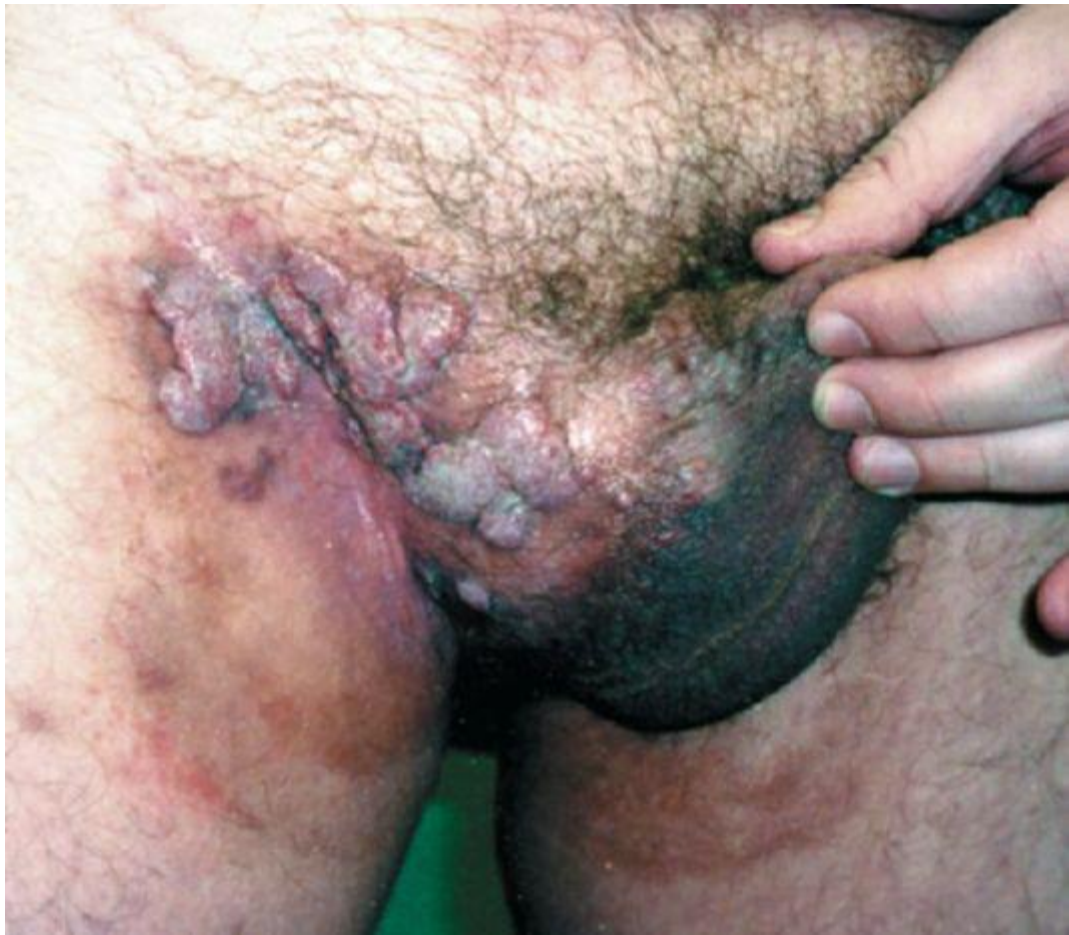

Рис. 115. Широкие кондиломы

Милиарный папулезный сифилид встречается крайне редко. Преимущественно на коже туловища появляются сгруппированные буровато-красноватые или медно-красные, конические, величиной с маковое или просяное зерно, плотные папулы. Высыпания образуют кольца, дуги, бляшки с зубчатыми краями и мелкозернистой поверхностью. Узелки располагаются вокруг устьев сально-волосяных фолликулов. На поверхности отдельных папул имеются чешуйки или роговые шипики. Иногда милиарные папулы настолько бледные и мелкие, что милиарный сифилид может напоминать так называемую гусиную кожу.

Обильный милиарный сифилид свидетельствует о тяжелом течении сифилиса.

Дифференциальная диагностика. Лентикулярный сифилид может иметь большое сходство с красным плоским лишаем, параспориозом и чешуйчатым лишаем. Однако при красном плоском лишае в отличие от папулезного сифилида возникают плоские, блестящие, полигональные, с пупкообразным вдавлением в центре папулы ливидного цвета. Из-за неравномерного гранулеза на поверхности папул определяется серовато-белая сеточка (сетка Уикхема). Обычно процесс сопровождается сильным зудом.

Клинически каплевидную форму параспориоза бывает весьма трудно отличить от сифилитических папул, но при параспориозе имеется триада симптомов, свойственная только этому заболеванию. При поскабливании высыпаний выявляются скрытое шелушение, симптом «облатки» (Л.Н. Машкиллейсон), т.е. шелушение имеет вид коллоидной пленки и геморрагии вокруг папулы. Кроме того, высыпания при параспориозе

имеют меньший инфильтрат по сравнению с сифилитическими узелками и чрезвычайно редко появляются на слизистой оболочке рта.

Чешуйчатый лишай отличается от псориазiformного папулезного сифилида феноменами стеаринового пятна, псориазической пленки и точечного кровотечения, периферическим ростом и склонностью к слиянию с образованием бляшек, хроническим течением с частыми рецидивами. Кроме того, псориазическим высыпаниям свойствен розовый цвет.

Широкие кондиломы могут иметь сходство с остроконечными кондиломами, а при расположении в области ануса - с геморроидальными узлами.

Остроконечные кондиломы отличаются от широких кондилом дольчатым строением, напоминающим цветную капусту, с тонкой ножкой. Остроконечные кондиломы имеют мягкую консистенцию, в том числе и в основании ножки, различную величину, достигающую диаметра 1 см и более, цвет нормальной кожи или розовато-красный, нередко они легко кровоточат.

Поскольку остроконечные кондиломы располагаются на половых органах и вокруг ануса, их поверхность может быть мацерирована и эрозивна.

В отличие от широких кондилом, которые всем основанием расположены на коже, у геморроидального узла хотя бы одна поверхность покрыта слизистой оболочкой прямой кишки. Кроме того, геморроидальный узел имеет мягкую консистенцию, нередко кровоточит, не имеет плотноэластического инфильтрата. Следует учитывать длительное существование геморроя, а также возможность возникновения сифилитических высыпаний на геморроидальных узлах.

Милиарный сифилид имеет сходство с лишеноидным туберкулезом кожи. В отличие от сифилитических папул, туберкулезные элементы имеют мягкую консистенцию, желтовато-красный цвет, склонность к группировке, на поверхности высыпаний образуются нежные чешуйки, процесс начинается преимущественно в детском возрасте, туберкулиновые реакции положительные, нет других признаков сифилиса и серологические реакции на сифилис отрицательные. Все эти признаки позволяют установить правильный диагноз.

При дифференциальной диагностике папулезного сифилида важнейшее значение имеет серологическое обследование больных на сифилис.

*Пустулезный сифилид* - редкое проявление вторичного сифилиса и обычно свидетельствует о тяжелом, злокачественном течении болезни. Появление пустулезного сифилида нередко сопровождается лихорадкой и нарушением общего состояния. Он возникает, как правило, у ослабленных, истощенных больных, страдающих алкоголизмом, туберкулезом, наркоманией, гиповитаминозами и др.

Различают угревидный, оспенновидный, импетигиозный, эктима-тозный (эктима сифилитическая), рупиоидный (рупия сифилитическая) пустулезный сифилид.

Поверхностные пустулезные сифилиды, такие, как угревидный, оспенновидный и импетигиозный, чаще возникают у больных вторичным свежим сифилисом, а глубокие пустулезные сифилиды (эктиматозный и рупиоидный) - преимущественно во время рецидивов заболевания. Пустулезные сифилиды представляют собой обычные сифилитические папулы, инфильтрат которых пропитывается серозно-полинуклеарным

экссудатом, распадается, после чего образуется желтовато-коричневая корочка, похожая на пиодермическую. Разновидности пустулезных сифилидов обусловлены локализацией, размерами и степенью распада.

*Угревидный (акнеiformный) пустулезный сифилид* представляет собой резко отграниченные от здоровой кожи фолликулярные папулы, на вершине которых имеется пустула диаметром 0,2-0,3 см конусообразной формы. Гнойный экссудат довольно быстро сохнет в желтовато-буроватую корочку, по отпадении которой остаются едва заметные вдавленные пигментированные рубчики. Акнеiformный сифилид обычно сочетается с другими проявлениями вторичного периода сифилиса.

Дифференциальная диагностика. Дифференцировать угревидный сифилид следует с обыкновенными угрями, папулонекротическим туберкулезом и йодистыми или бромистыми угрями. Обыкновенные угри отличаются от угревидного сифилида острым воспалением, болезненностью, выраженной себореей и комедонами, возрастом больных, хроническим течением с частыми рецидивами высыпаний. Папулонекротический туберкулез кожи, локализуясь на разгибательных поверхностях конечностей, существует длительно, элементы развиваются торпидно, на месте узелковых высыпаний, которые претерпевают некроз центральной части, остаются «штампованные» рубчики, которых никогда не бывает при сифилисе.

*Оспенновидный пустулезный сифилид* представляет собой полушарообразные пустулы диаметром 0,5-1 см, окруженные резко отграниченным инфильтратом медно-красного цвета с пупкообразным вдавлением в центре. Спустя 5-7 дней содержимое пустулы сохнет в корку на инфильтрированном основании; в таком виде элемент держится долго. После отторжения корки остаются пигментация бурого цвета и нередко рубец. Возможно любое число элементов оспенновидного сифилида, чаще их 15-20, они возникают обычно на сгибательных поверхностях конечностей, туловище, лице.

Дифференциальная диагностика. Оспенновидный сифилид следует отличать от натуральной и ветряной оспы. Острое начало с высокой температурой тела, тяжелым общим состоянием больного, отсутствие в основании пустул плотного инфильтрата, появление высыпаний сначала на лице, отрицательные серологические реакции позволяют отвергнуть диагноз оспенновидного сифилида.

*Импетигиозный пустулезный сифилид* начинается с образования на коже лица, сгибательной поверхности верхних конечностей, груди, спине папул темно-красного цвета плотной консистенции диаметром до 1 см, реже больше. Через несколько дней в верхней части папул формируются тонкостенные пустулы, которые быстро сохнут, образуя массивные возвышающиеся слоистые корки желтовато-коричневого цвета, окруженные темно-красным инфильтрированным венчиком (рис. 116). При удалении корок обнажается темно-красная, легко кровоточащая язва.

Дифференциальная диагностика. Вульгарное импетиго отличается от сифилитического острым началом, быстрым распространением, образованием сначала фликтен без уплотнения в основании, золотистыми или грязно-серыми корками, при снятии которых обнажается гладкая влажная ярко-красная эрозивная поверхность. По периферии наблюдаются «отсевы» со слиянием высыпаний в большие очаги неправильных очертаний. Болеют в основном дети.

*Эктиматозный пустулезный сифилид* является тяжелой злокачественной формой пустулезного сифилида и возникает обычно через 5-6 мес после заражения. Важной

особенностью эктимы является ее склонность к распаду как вглубь, так и вширь. Возникает отграниченный темно-красный инфильтрат, в центре которого быстро образуется пустула, засыхающая в плотную, как бы вдавленную, серовато-бурую, почти черную корку, окруженную инфильтратом медно-красного цвета. Эктима постепенно увеличивается в результате периферического роста, достигая диаметра 3 см и более. После удаления корки обнажается более или менее глубокая язва с отвесными краями и гладким дном, покрытым желтовато-серыми некротическими массами, с гнойным отделяемым. Язва окружена плотным, резко отграниченным, темно-красным инфильтрированным валиком. После заживления эктимы остается пигментированный рубец. Одновременно возникают 6-10 элементов, чаще на передней поверхности голени, реже на лице и туловище.

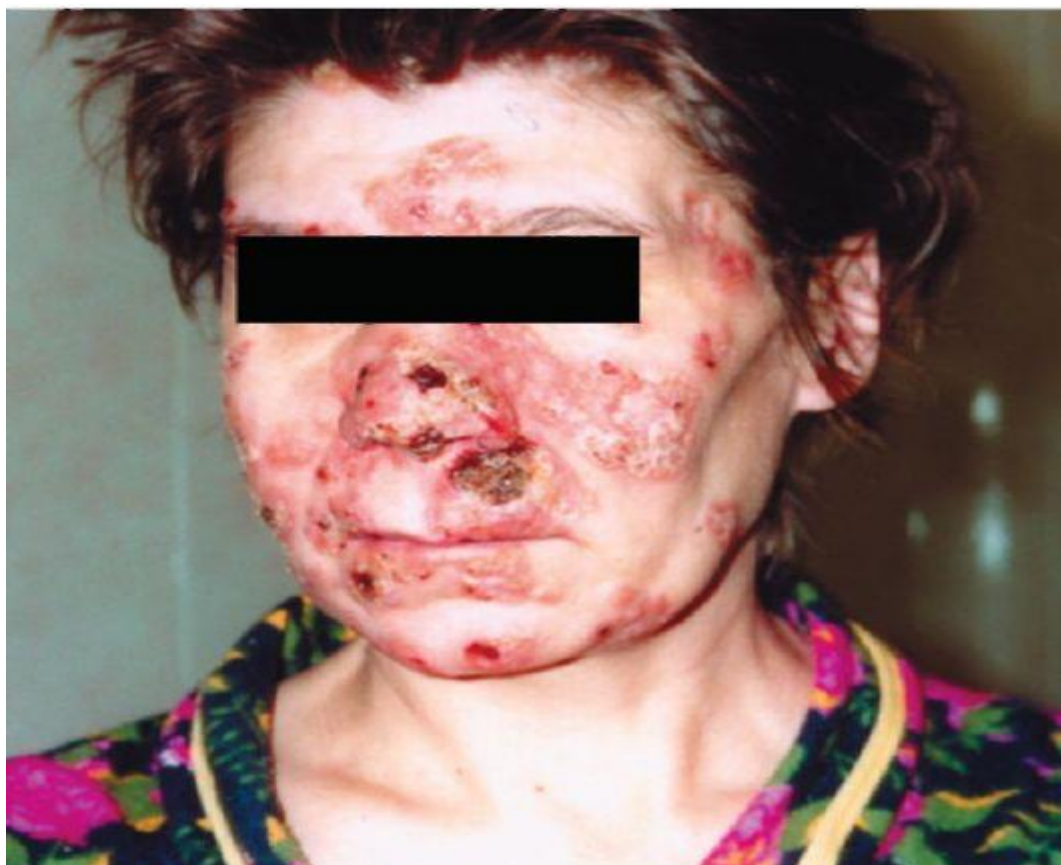

Рис. 116. Импетигиозный пустулезный сифилид

Дифференциальная диагностика. При вульгарной эктимае, в отличие от сифилитической, сначала появляется стрептококковая пустула с островоспалительной реакцией кожи вокруг и без инфильтрации в основании.

*Рупиоидный пустулезный сифилид* представляет собой разновидность тяжелых эктим с резко выраженной тенденцией к распространению как в глубину, так и по периферии, вследствие чего образуется массивная, слоистая, конусообразная, сначала грязно-коричневая, затем буро-черная корка диаметром до 5 см и высотой до 2 см, похожая на устричную раковину. При удалении корки обнажается глубокая болезненная язва с инфильтрированными и круто обрезанными краями, грязно-кровоянистым отделяемым. В развившейся рупии можно наблюдать три зоны: в центре - рупиоидная корка; по периферии, на границе со здоровой кожей, - валик папулезного инфильтрата фиолетово-красного цвета; между ними - кольцевидная зона изъязвления (рис. 117). После заживления язвы остается глубокий пигментированный рубец.

Сифилитическая рупия возникает преимущественно на 2-3-м году заболевания, как правило, на туловище или разгибательных поверхностях конечностей и нередко сочетается с другими сифилидами.

*Сифилитическая лейкодерма* (пигментный сифилид) возникает на 4-6-м месяце заболевания, реже во второй половине 1-го года болезни. Лейкодерма обычно является симптомом вторичного рецидивного сифилиса. Она возникает преимущественно на коже задней и боковых поверх-ностей шеи (ожерелье Венеры), реже - на передней стенке подмышечных впадин, в верхней части груди, на спине, животе, конечностях, в области поясницы. Несколько чаще встречается у женщин, нередко сочетаясь с сифилитической плешивостью и другими проявлениями вторичного периода сифилиса.

В очагах поражения на фоне несколько гиперпигментированной кожи выявляются беловатые округлые пятна диаметром 0,5-1,5 см. Число пятен постепенно увеличивается, контраст между ними и пигментированными участками становится заметнее. Иногда пятен настолько много, что они отделяются друг от друга тонкой пигментированной полоской. Лейкодерма лучше заметна при боковом освещении. Сифилитическая лейкодерма не шелушится и не сопровождается субъективными ощущениями. Лейкодерма существует долго и исчезает лишь через 6-12 мес, а иногда через 2-4 года, даже при достаточном лечении. Нередко лейкодерма сочетается с сифилитической плешивостью.

Дифференциальная диагностика. Сифилитическую лейкодерму следует отличать от витилиго и вторичных лейкодерм, в первую очередь обуслов- ленных отрубевидным лишаем. Витилиго отличается от сифилитической лейкодермы полным отсутствием пигмента в очагах поражения, более крупным размером очагов депигментации, имеющих склонность к периферическому росту и слиянию. При вторичной лейкодерме, возникающей на месте отрубевидного лишая, в отличие от сифилитической депигментированные пятна имеют различную форму и величину, склонны к слиянию с образованием очагов, имеющих фестончатые очертания. Вблизи участков депигментации легко выявляются путем смазывания их йодной настойкой слегка шелушащиеся цвета кофе с молоком элементы.

*Сифилитическая алопеция* типична для вторичного рецидивного сифилиса, хотя иногда может возникнуть и при вторичном свежем сифилисе.

Различают мелкоочаговую (*alopecia syphilitica areolaris*), диффузную (*alopecia syphilitica diffusa*) и смешанную (*alopecia syphilitica mixta*) сифилитическую алопецию. Волосы при сифилитической алопеции выпадают в результате нарушения питания, обусловленного васкулитом и перивас-кулярной инфильтрацией.

У мужчин сифилитическая алопеция встречается чаще, чем у женщин. Сифилитическое облысение возникает и быстро прогрессирует, не сопровождаясь субъективными ощущениями.

При мелкоочаговой алопеции на волосистой части головы, особенно на висках и затылке, реже на бороде, бровях и ресницах, имеется множество мелких, диаметром 1-2 см и меньше очажков облысения. Они имеют округлые очертания и обычно не сливаются между собой. В очагах поражения выпадают не все волосы, поэтому волосистая часть головы приобретает сходство с мехом, изъеденным молью (рис. 118). Выпадение волос в форме мелких очагов на бровях называют «омнибусным» (*Fournier*) или «трамвайным» (П.С. Григорьев) си-филидом из-за возможности установить диагноз сифилиса даже в транспорте. Вследствие частичного выпадения и последовательного отрастания ресницы имеют разную длину (признак Пинкуса) (рис. 119).

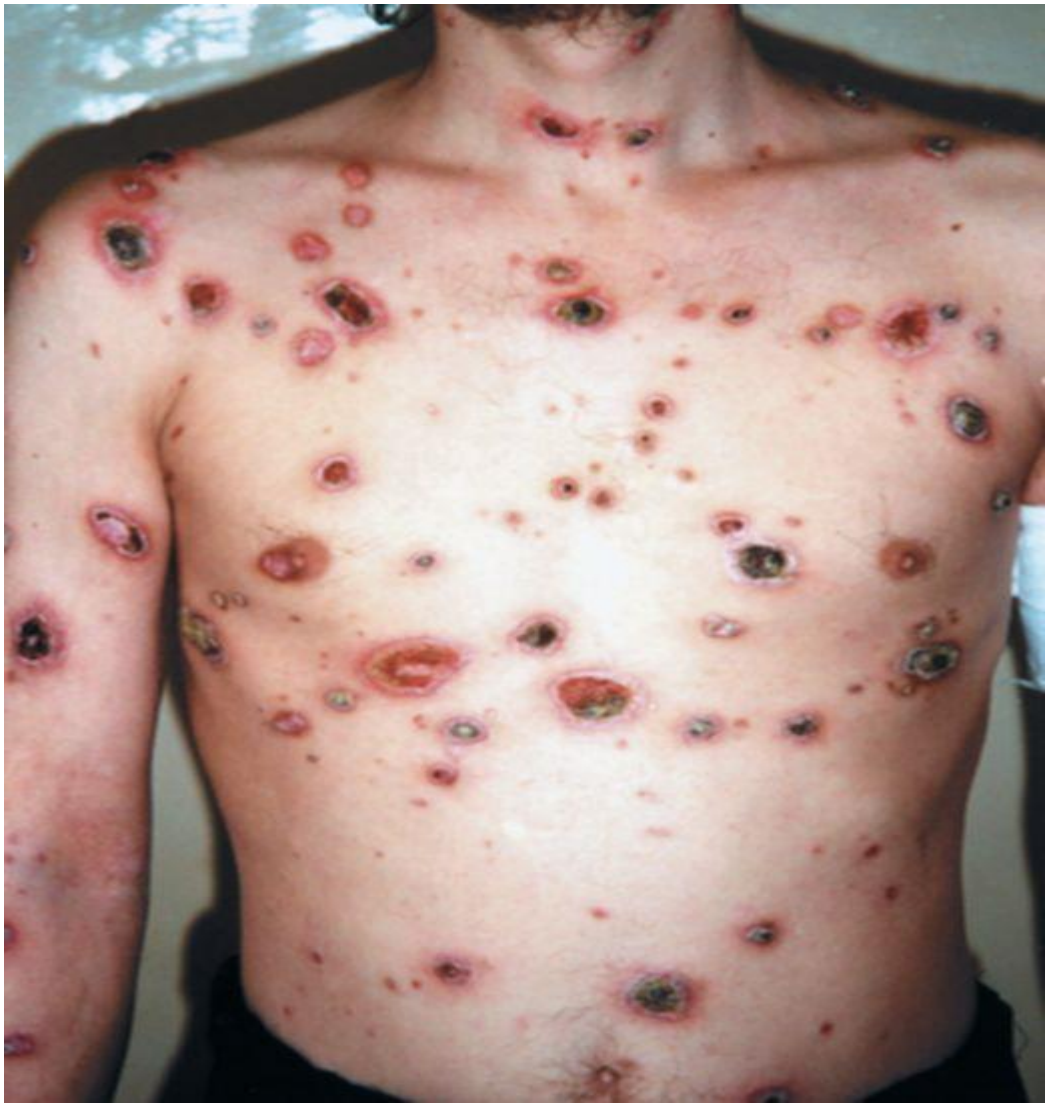

Рис. 117. Рупиоидный пустулезный сифилид

*Диффузная алопеция* - остро возникающее общее поредение волос без изменения кожи, что напоминает диффузное поредение волос после перенесенных тяжелых острых инфекций. Диагноз этой алопеции основывается на других проявлениях вторичного сифилиса и положительных результатах серологических реакций на сифилис.

*Смешанная алопеция* представляет собой сочетание мелкоочаговой и диффузной алопеции. Сифилитическое облысение без специфического лечения может существовать долго, затем волосы полностью отрастают в течение нескольких месяцев. Противосифилитическое лечение через 10-15 дней прекращает выпадение волос, которые полностью отрастают через 1,5-2 мес. Поскольку в очагах алопеции имеется бледная трепонема, С.Т. Павлов (1969) полагал, что мелкоочаговая алопеция возникает в результате прямого воздействия возбудителя на волосяной фолликул и развития вокруг него воспаления, временно нарушающего питание волоса, а диффузное облысение объясняется интоксикацией или поражением трепонемой нервной и эндокринной систем.

Дифференциальная диагностика.

Сифилитическая алопеция имеет некоторое сходство с гнездовой алопецией и поверхностной трихофитией волосистой части головы. Однако при гнездовой алопеции

возникают значительно более крупные, чем при сифилисе, единичные очаги облысения, резко ограниченные, с блестящей гладкой поверхностью и полным отсутствием волос, а также зоной расшатанных волос по периферии. При поверхностной трихофитии волосистой части головы в отличие от мелкоочаговой сифилитической алопеции в очагах поражения имеется шелушение, в этих очагах волосы не выпадают, а обламываются. В пораженных волосах обнаруживаются споры гриба.

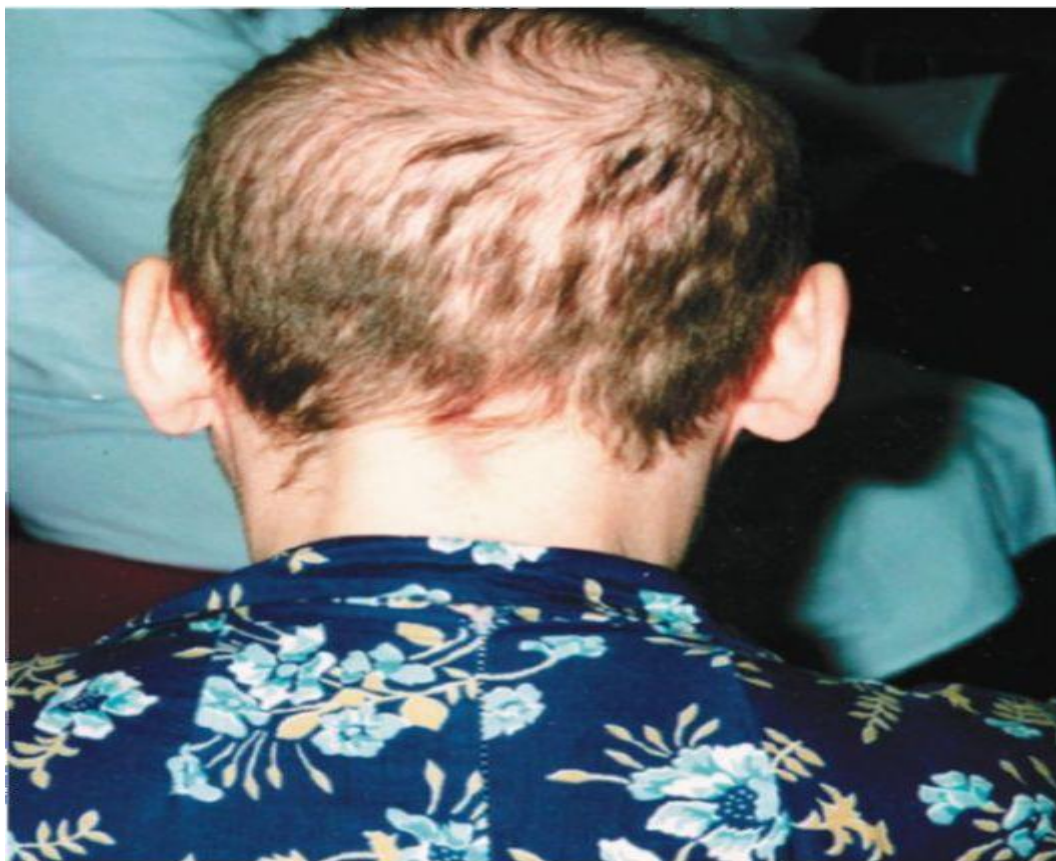

Рис. 118. Сифилитическая алопеция

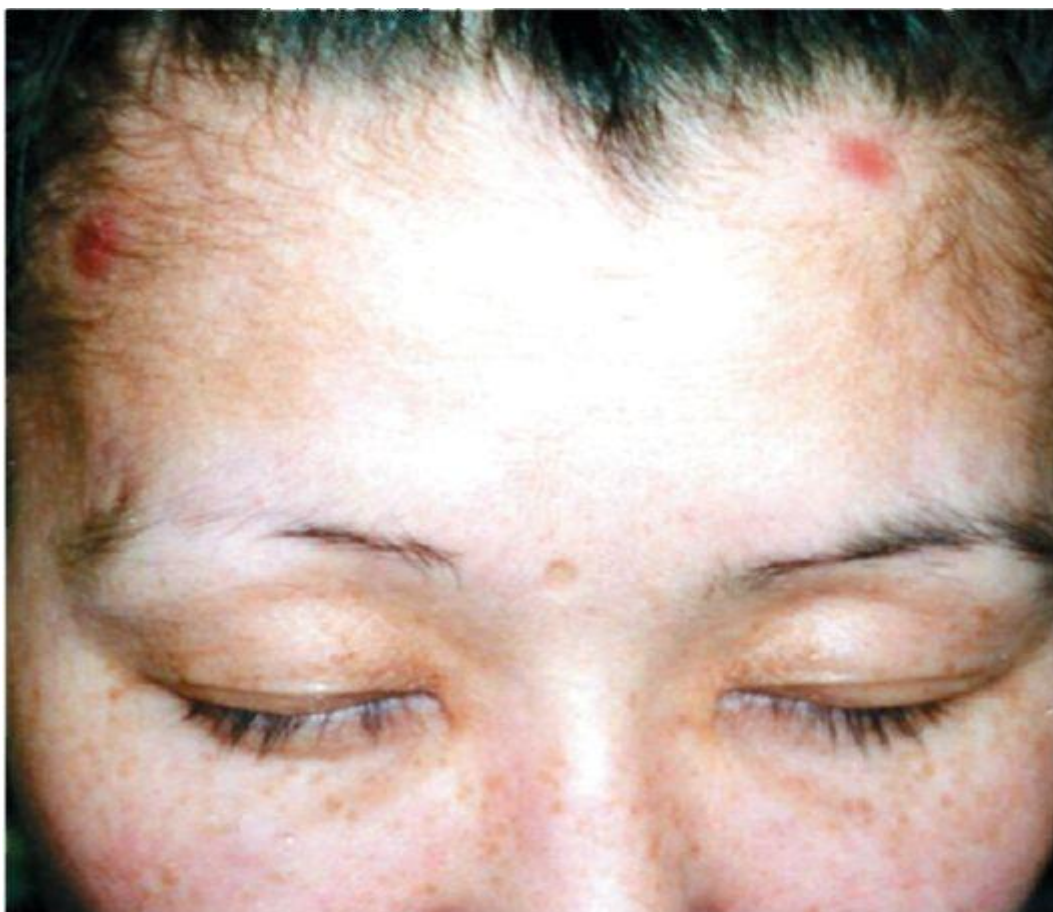

Рис. 119. Симптом Пинкуса

Дифференциальная диагностика диффузного сифилитического облысения с преждевременным выпадением волос, себорейным облысением, выпадением волос после острых инфекционных заболеваний основывается на анамнестических данных и результатах серологического обследования на сифилис.

*Поражения слизистых оболочек рта и гортани* часто отмечаются при вторичном сифилисе, причем при вторичном рецидивном сифилисе высыпания на слизистых оболочках могут быть единственным клиническим проявлением болезни. Почти у половины больных с явлениями вторичного сифилиса наблюдаются поражения слизистой оболочки рта в виде розеолезных и папулезных элементов. Пустулезные высыпания на слизистой оболочке рта возникают крайне редко, так же редко отмечаются папулезные высыпания на конъюнктиве, шейке матки, во влагалище. Сифилиды на слизистой оболочке рта имеют важное эпидемиологическое значение в связи с высокой контагиозностью, так как содержат большое количество бледных трепонем. Кроме того, они часто не вызывают почти никаких ощущений, просматриваются больными и служат источником прямого или непрямого контактного заражения.

*Пятнистый сифилид* (розеозный) возникает симметрично на дужках, мягком нёбе, языке и миндалинах. Розеолезные высыпания в этой области сливаются в сплошные очаги (сифилитическая эритематозная ангина). Пораженная область имеет застойно-красный цвет, иногда с медным оттенком, гладкую поверхность, резкие очертания. Слизистая оболочка в этой области слегка отечна. Больные ощущают неловкость при глотании, нередко небольшую болезненность, но эти ощущения могут и отсутствовать. Разрешение эритематозной ангины начинается с центральной части.



При вторичном свежем сифилисе пятнистый сифилид во рту сочетается с розеолезными и папулезными высыпаниями на коже, специфическим полиаденитом, регионарным лимфаденитом. При вторичном рецидивном сифилисе пятнистый сифилид обычно сочетается с пятнисто-папулезными высыпаниями на коже.

Гистологически при эритематозной ангине определяется незначительный воспалительный периваскулярный инфильтрат в сосочковом слое, состоящий из лимфоцитов, плазматических клеток и гистиоцитов. Сосуды расширены, отмечается гиперплазия эндотелия.

Эритематозную сифилитическую ангину следует дифференцировать с обычной катаральной ангиной, лекарственными высыпаниями (ток-сидермия), «горлом курильщика». При катаральной ангине отмечаются боли, повышение температуры тела, отечность миндалин, эритема ярко-красная. Лекарственные высыпания на слизистой оболочке рта отличаются от пятнистого сифилида обширностью поражения, которое обычно захватывает не только дужки и миндалины, но и щеки, язык и др. При этом обычно на гиперемизированной отечной слизистой оболочке рта возникают пузыри, быстро превращающиеся в болезненные эрозии; кроме того, лекарственные высыпания на слизистой оболочке сопровождаются жжением. После прекращения приема вызвавшего их лекарственного средства эти высыпания быстро исчезают. В отличие от сифилиса при «горле курильщика» пораженная слизистая оболочка нёба, язычка, дужек, задней стенки глотки имеет застойный оттенок с нерезкими очертаниями, на фоне которого видны расширенные сосуды. Диагностике помогают сифилитические высыпания на коже, анамнез и положительные серологические реакции на сифилис.

Наиболее частым проявлением вторичного сифилиса на слизистых оболочках становятся *папулезные высыпания*. Они составляют примерно 50% всех проявлений вторичного сифилиса у мужчин и до 75% у женщин. Папулы на слизистой оболочке рта могут возникать в любом месте и сливаться (папулезная ангина). Вид папул зависит от длительности их существования.

Сначала папула представляет собой безболезненный, резко отграниченный от нормальной слизистой оболочки возвышающийся очаг округлой или овальной формы, темно-красного цвета, иногда с небольшой синюшностью, диаметром до 1 см, с гладкой ровной поверхностью и небольшим плотноватым инфильтратом в основании. Спустя 2-3 дня образующийся в результате воспаления экссудат пропитывает покрывающий папулу эпителий, и она приобретает типичный серовато-бледный цвет с узким воспалительным венчиком по периферии, который резко отграничен от окружающей нормальной слизистой оболочки. Папула может почти не выступать над окружающей слизистой оболочкой («опаловые бляшки»). Если папула существует более 7-8 дней, то при поскаб-ливании шпателем налет, покрывающий папулу, удаляется, после чего обнажается мясо-красного цвета эрозия, в отделяемом которой легко обнаруживаются бледные трепонемы. Спустя 1-3 нед после появления папул их поверхность эрозируется. Это происходит из-за травматизации папул пищевым комком, зубами, табачным дымом, пряной пищей, алкоголем, в результате чего мацерированный эпителий на поверхности папул отторгается, обнажая эрозию. Эрозивные папулы слегка болезненны и, естественно, чрезвычайно заразны. Папулы на слизистой оболочке могут изъязвляться. Такие изъязвления обычно начинаются с маленьких незначительных поверхностных язвочек, которые превращаются в крупные язвы, покрытые желтовато-серым налетом или гноем. Если присоединяется вторичная инфекция, то появляется значительная болезненность и расширяется зона гиперемии вокруг изъязвления.

Гистологически сифилитическая папула представляет собой воспалительный инфильтрат, состоящий преимущественно из плазматических клеток, а также лимфоцитов и гистиоцитов, располагающийся диффузно под эпителием, захватывая весь сосочковый слой. Сосуды расширены, их эндотелий гиперплазирован.

Чаще на слизистой оболочке образуется несколько папул с ложным полиморфизмом, так как папулы обычно находятся на различных стадиях развития. Папулезные элементы во рту сначала располагаются фокусно, но вследствие постоянного раздражения склонны к периферическому разрастанию и сливаются в бляшки, возвышающиеся над слизистой оболочкой.

Болевые ощущения могут возникать при эрозивности папул, особенно расположенных в углу рта (сифилитическая заеда). При длительном существовании папулы, подвергающиеся травматизации, иногда не только разрастаются по периферии, но и гипертрофируются. Это происходит при их расположении в углу рта, в переходных складках, на слизистой оболочке щек по линии смыкания зубов, на боковой поверхности языка. Такая папула имеет более выраженный инфильтрат, эпителий над ней утолщен. Поверхность гипертрофических папул имеет интенсивный серый или грязно-желтый, а иногда и совершенно белый цвет. Гипертрофическая папула имеет неровную, зернистую или прорезанную трещинами поверхность. Такие папулы часто эрозируются или изъязвляются, кровоточат и покрываются желтовато-серым налетом.

Различное анатомическое строение органов полости рта обуславливает отличие сифилидов, расположенных на спинке языка, от сифилидов на остальных участках слизистой оболочки рта. В одних случаях нитевидные сосочки языка в области папул бывают четко выражены, тогда папула выступает над уровнем окружающей слизистой оболочки в виде неровных серых очагов. Однако чаще в области высыпаний сосочки отсутствуют. В этом случае папулы имеют как бы отполированную гладкую блестящую поверхность, розовато-синюшный цвет, неправильные или овальные очертания. Такие папулы расположены на слизистой оболочке языка и создают впечатление, что пораженные участки располагаются чуть ниже уровня окружающей слизистой оболочки («лоснящиеся» папулы, бляшки «скошенного луга», «алопеция языка»).

Достаточно демонстративно папулезное поражение спинки языка. В таких случаях папулы на языке располагаются преимущественно на гребнях, борозды языка значительно углубляются, их края уплотняются, и они могут приобретать вид глубоких трещин.

Наиболее часто сифилитические папулы во рту при вторичном рецидивном сифилисе расположены на миндалинах, поражение которых называют папулезной сифилитической ангиной. Картина поражения весьма разнообразна и зависит от локализации высыпаний, вида сыпи и интенсивности поражения. Папулы могут располагаться прямо в устьях лакун в виде беловатых наложений, имитируя неспецифическую ангину. Однако в большинстве случаев эти мелкие папулы сливаются между собой в большие очаги, покрывающие свободную поверхность миндалин и нередко переходящие на дужки и окружающую слизистую оболочку (мягкое небо, боковые столбы глотки, ретромолярное пространство). Именно расположение слившихся папул на дужках отличает сифилитическую папулезную ангину от лакунарной. При этом чаще всего папулы появляются по краю передних дужек и распространяются затем на миндалины, а сверху переходят на мягкое небо и доходят до твердого неба.

Папулы могут располагаться в складке между передней небной дужкой и миндалиной или только на задней поверхности небной занавески, В этих случаях папулы можно

обнаружить с помощью носоглоточного зеркала при задней риноскопии или оттягивании передней дужки шпателем. Папулезная сифилитическая ангина при слиянии папул и их распространении на мягкое нёбо и язычок, дужки, особенно у больных хроническим тонзиллитом, может напоминать дифтерию, особенно если окружающая слизистая оболочка становится гиперемированной и отечной. Однако отсутствие сильных болевых ощущений, явлений токсикоза, возможность удаления серовато-белых мацерированных участков поражения, а также лабораторные исследования, выявляющие бледную трепонему или коринебактерию дифтерии, позволяют установить правильный диагноз.

Папулезную сифилитическую ангину следует дифференцировать с язвенно-некротической ангиной Плаута-Венсана. Однако при последней обычно процесс односторонний, болезненные язвы покрыты некротическими массами, имеющими грязно-серый цвет, пораженная миндалина увеличена, отмечаются регионарный лимфаденит и лихорадка. В отделяемом легко обнаруживаются возбудители заболевания. От некротической ангины при различных заболеваниях крови, в первую очередь при мононуклеозе, сифилитическая папулезная ангина отличается отсутствием гипертрофии лимфоидной ткани, особенно глоточного кольца, изменений формулы крови, перемежающейся лихорадки: в отделяемом с поверхности папулезных элементов находят бледные трепонемы.

При вторичном сифилисе, особенно рецидивном, наблюдается поражение гортани. Длительная почти безболезненная охриплость доходит до афонии (рауседо). Общих простудных явлений (температура тела, кашель, насморк и др) нет. У большинства больных имеется катаральная форма поражения гортани, редко - папулезная.

Катаральный сифилитический ларингит сопровождается равномерной застойной гиперемией с буро-красным оттенком слизистой оболочки всех доступных для осмотра отделов гортани (надгортанника, истинных и ложных голосовых складок, черпаловидных хрящей, черпало-надгортанных складок), иногда видна гиперемия подвязочного пространства. Истинные и ложные голосовые складки несколько утолщены, не полностью смыкаются при фонации. Иногда на истинных голосовых складках и в межчерпаловидном пространстве имеется небольшое количество слизи. а при остром неспецифическом ларингите гиперемия более яркая, неравномерная, преимущественно в области истинных и ложных голосовых складок и подвязочного пространства; большое количество слизи вызывает кашель. Из-за неполного смыкания складок отмечаются охриплость или даже афония. Такое поражение гортани считают проявлением пятнистого сифилида. Следует отметить, что катаральный сифилитический ларингит не имеет достоверных клинических признаков сифилиса. Однако появление этих изменений у больного вторичным свежим и рецидивным сифилисом, хороший эффект противосифилитического лечения, всегда положительные серологические реакции крови на сифилис, отсутствие сопутствующих воспалительных явлений позволяют сделать заключение о специфическом процессе в гортани. Катаральный сифилитический ларингит, сопровождающийся охриплостью, по поводу которого больных безуспешно лечат оториноларингологи и терапевты, может быть первым симптомом вторичного свежего сифилиса.

При папулезном сифилитическом ларингите на слизистой оболочке преимущественно свободного края надгортанника, его гортанной поверхности, черпалонадгортанных складках, в межчерпаловидном пространстве возникают папулы в виде плоских, овальных или круглых, слегка возвышающихся образований серовато-белого цвета, диаметром от 3 до 7 мм. В отличие от папул на слизистой оболочке рта папулы гортани обычно единичные, имеют очень легкий сероватый оттенок, не склонны к эрозированию и изъязвлению.

Папулы крайне редко возникают на истинных и ложных голосовых складках, обычно они расположены на межчерпаловидной складке, преимущественно у курильщиков. Это всегда сопровождается охрипостью. Папулезный сифилитический ларингит на определенном этапе вторичного сифилиса может быть единственным проявлением рецидива.

В процессе противосифилитического лечения, как правило, охрипость постепенно уменьшается, голос восстанавливается в течение 1-1,5 мес, иногда и быстрее. Таким больным назначают щадящий голосовой режим, диету, теплые полоскания, предлагают отказаться от курения и исключить охлаждения. В редких случаях, особенно у курильщиков и при сопутствующем субатрофическом и атрофическом фарингола-рингите, охрипость может быть длительной несмотря на лечение.

*Гистопатология.* Обнаруживают окоლოსудистую инфильтрацию (разной выраженности), состоящую из плазматических, лимфоидных, эпителиоидных и единичных гигантских клеток.

*Дифференциальная диагностика.* Разнообразие проявлений вторичного сифилиса слизистой оболочки рта и гортани иногда создает большие диагностические трудности. Едва ли существует какая-либо клиническая картина заболеваний слизистой оболочки рта, которая не воспроизводилась бы в процессе эволюции сифилитических высыпаний. Окончательный диагноз вторичного сифилиса у больного с сифилитическими проявлениями на слизистой оболочке можно установить только после нахождения на поверхности высыпаний бледных трепонем или получения положительного результата серологических реакций на сифилис. Важное значение в диагностике высыпаний на слизистой оболочке рта имеет одновременное существование других клинических проявлений вторичного сифилиса на коже, хотя это не обязательно.

Сифилитические папулы на слизистой оболочке могут весьма напоминать лейкоплакию, папулы красного плоского лишая, очаги красной волчанки, поверхность которых вследствие ороговения также имеет серовато-белый цвет. Однако если белесоватый налет с поверхности сифилитической папулы довольно легко снимается при поскабливании, то при лейкоплакии, красном плоском лишае, красной волчанке его удалить не удастся. Кроме того, бляшки плоской лейкоплакии, которые имеют наибольшее (из трех указанных заболеваний) сходство с сифилитической папулой, крупнее, не всегда округлой формы, не инфильтрированы, их поверхность сухая, нет воспалительного венчика по краю очага, они сохраняются дольше, обычно не располагаются на мягком нёбе и миндалинах. Папулы при красном плоском лишае имеют серовато-белый цвет, сливаются между собой, образуя сетчатое поражение, которое не свойственно сифилису. При красной волчанке ороговение представляет собой тесно прилегающие друг к другу полосы и точки (частокол), оно формируется на фоне яркой эритемы и сопровождается атрофией, чего не бывает при сифилисе. Кроме того, красная волчанка никогда не поражает изолированно слизистую оболочку, всегда имеются типичные очаги красной волчанки на коже или красной кайме губ. Кан-дидоз слизистой оболочки рта (молочница) отличается от сифилитических папул тем, что после удаления с очагов поражения серовато-белого налета обнажается красная бархатистая, а не эрозированная поверхность; при микроскопии в налете при кандидозе обнаруживается большое количество дрожжевых клеток.

Эрозированные сифилитические папулы следует отличать от многоформной экссудативной эритемы, буллезного пемфигоида, истинной пузырчатки, простого пузырькового лишая. При этих процессах в основании эрозии отсутствует инфильтрация, свойственная сифилитической папуле, высыпания часто сопровождаются тяжелыми субъективными ощущениями. Гиперемия вокруг эрозий (многоформная экссудативная

эритема, герпес) имеет ярко-красный цвет и расплывчатые очертания. Эрозии, образующиеся при пузырьковом лишае, имеют полициклические очертания. В отличие от сифилиса при многоформной экссудативной эритеме, буллезном пемфигоиде и пузырчатке по краю эрозии часто можно видеть обрывки эпителия - остатки покрывки пузыря. Кроме того, при пузырчатке определяются положительный симптом Никольского и акантолитические клетки в мазках-отпечатках с поверхности эрозий, а при многоформной экссудативной эритеме и буллезном пемфигоиде можно видеть пузыри, предшествующие эрозиям, чего никогда не бывает при сифилисе.

Сифилитические папулы могут иметь большое сходство с афтами. Однако острое начало, резкая болезненность, яркая кайма гиперемии вокруг участка некроза, отсутствие инфильтрации, некоторая отечность окружающих тканей, кратковременное существование, частые рецидивы отличают афту от сифилитической папулы.

«Лоснящиеся» папулы языка (бляшки «скошенного луга») могут весьма напоминать проявления десквамативного глоссита. Ярко-красный цвет участков десквамации, белая кайма по их периферии, фестончатые очертания, отсутствие уплотнения в основании, частая миграция высыпаний, хроническое течение заболевания отличают «географический» язык от сифилитического поражения.

*Поражения внутренних органов, нервной системы и опорно-двигательного аппарата* у больных вторичным сифилисом наблюдаются систематически, особенно в период нахождения трепонем в крови. Однако эти изменения бывают не органическими, а функциональными и быстро проходят. Клинически выраженные симптомы выявляются преимущественно при поражении печени, почек, желудка, сердечно-сосудистой системы, периоста и костной ткани.

*Поражение печени* возникает в начале вторичного свежего сифилиса как проявление сифилитической септицемии и клинически несколько напоминает сывороточный гепатит, но с меньшей выраженностью диспепсических расстройств и желтухи. Печень увеличена и болезненна. В крови повышено содержание билирубина, в моче - содержание желчных пигментов. Функции печени (антитоксическая, пигментная, углеводная и др.) нарушены. Нередко увеличивается также и *селезенка*. Течение доброкачественное, быстро разрешающееся. В те же сроки, что и поражения печени, у больных можно наблюдать симптомы поражения *почек*. К ним относят доброкачественную протеинурию (белок в моче до 0,1-3,0%) и липоидный нефроз. Весьма редко наблюдается специфический *гастрит*, проявляющийся временными симптомами в виде тошноты, отрыжки, а также потерей аппетита, желудочно-кишечной дискинезией. Изменения *нервной системы* выражаются в нарушении сна, повышенной раздражительности, невротических реакциях. У части больных возможны проявления скрытого (латентного) сифилитического менингита или подострого базального менингита с доброкачественным разрешением после начала лечения. Одно из наиболее частых поражений *опорно-двигательного аппарата* в конце первичного и начале вторичного сифилиса - боли в костях, особенно длинных трубчатых, в усиливающиеся в ночное время. Они называются *dolores osteocopi nocturni* и не сопровождаются деформациями костной ткани. Иногда при вторичном сифилисе возможны периоститы и остеопериоститы (большие берцовые кости и лобная кость черепа), также проявляющиеся ночными болями. Специфическое лечение приводит к быстрому разрешению всех поражений периоста и костной ткани. Среди других, более редких поражений внутренних органов отмечают сухой плеврит, отит и ретинит.

*Обезглавленный сифилис* (сифилис без шанкра - *syphilis d'emblee*).

Вторичные сифилиды без предшествующего твердого шанкра наблюдаются тогда, когда бледные трепонемы внедряются в организм, минуя кожный или слизистый барьеры. Заражение происходит в результате глубоких порезов, уколов, при переливании крови (трансфузионный сифилис), что практически встречается очень редко. В подобных случаях вторичные сифилиды выявляются в форме генерализованных высыпаний в сроки вторичного периода, обычно через 2-3 мес после заражения, с продромальными явлениями (головные боли, боли в костях, суставах, лихорадка) и частым поражением слизистых оболочек полости рта.

### 27.7. Третичный сифилис

Третичный сифилис развивается у небольшого числа больных, которые лечились недостаточно или совсем не получали специфического лечения.

Развитию третичного сифилиса способствуют старческий и детский возраст, хронические заболевания и интоксикации, алкоголизм. Обычно третичный сифилис начинается через 4-5 лет, в последние десятилетия - через 8-10, а иногда и через десятки лет после заражения.

В отличие от вторичного сифилиса клинические проявления третичного сифилиса локальные. Они сопровождаются деструкцией органов и тканей, в которых расположены, и оставляют рубцы. Морфологически третичные сифилиды представляют собой инфекционные гранулемы.

Выделяют сифилис третичный активный и сифилис третичный скрытый (латентный). Поражения кожи и слизистых оболочек (третичные сифилиды) проявляются немногочисленными бугорками, или гуммами.

Проявления третичного сифилиса практически незаразны, так как единичные трепонемы, находящиеся в глубине инфильтрата, гибнут при его распаде. Однако сами гранулемы, особенно гуммы, сдавливают, а затем разрушают органы, в которых они находятся, иногда создавая угрозу для жизни больного. Проявления третичного сифилиса хорошо поддаются противосифилитическому лечению. При третичном сифилисе у 25-35% больных стандартные серологические реакции дают отрицательный результат. В этих случаях большее диагностическое значение имеют результаты исследований крови с помощью РИБТ и РИФ, которые в третичном периоде практически всегда бывают положительными.

*Бугорковый сифилид* располагается чаще на ограниченном участке кожи, как правило, асимметрично. Бугорок имеет полушаровидную или плоскую форму, медно-красный цвет с синюшным оттенком, диаметр 0,4-0,6 см, плотную консистенцию, четкие границы. Инфильтрат сифилитического бугорка подвергается сухому некрозу или некрозу с образованием язвы. В первом случае после разрешения бугорка образуется атрофия, во втором после заживления язвы остаются слегка западающие, фокусно расположенные, сгруппированные рубцы, каждый из которых окружен пигментной каемкой. На рубцах при третичном сифилисе повторно высыпания никогда не возникают. Бугорки появляются толчкообразно и при разрешении находятся на различных стадиях эволюции. Образующийся рубец называют мозаичным рубцом, он обычно формируется на месте сгруппированного бугоркового сифилида. Бугорки располагаются группой, но не сливаются друг с другом. Несколько реже наблюдается серпигиозный (ползучий) бугорковый сифилид. В этом случае бугорки сливаются и разрешаются с образованием сплошного рубца, а по периферии очага появляются новые бугорки. Еще реже возникают

бугорковый сифилид в виде площадки, при котором бугорки сливаются в одну сплошную бляшку, и карликовые сифилиды диаметром 1-2 мм. Язвы, образующиеся после распада бугорков, пологие, имеют правильные круглые очертания, неподрытые ровные края, чистое и гладкое дно, плотно-эластический инфильтрат вокруг и в основании. Процесс длится неделями, месяцами, редко дольше. Субъективных ощущений бугорковый сифилид не вызывает.

Дифференциальная диагностика. Бугорковый сифилид имеет наибольшее сходство с туберкулезной волчанкой, но при волчанке бугорки (люпомы) имеют мягкую консистенцию, кирпично-красный цвет, иногда с желтоватым оттенком, который хорошо выявляется при диаскопии (феномен «яблочного желе») или надавливании зондом (проба Поспелова). При туберкулезной волчанке бугорки имеют плоскую форму, незначительно выступают над уровнем здоровой кожи, сливаются в сплошные очаги поражения с образованием в дальнейшем сплошного непигментированного рубца, на котором обычно возникают новые люпо-мы. При некротическом распаде люпом образующиеся язвы имеют не-правильные очертания, подрытые, мягкие края, неровное и часто зернистое дно. Туберкулезная волчанка протекает годами.

Бугорки при кожном лейшманиозе (болезнь Боровского) в отличие от сифилитических имеют желтовато-розовый цвет, тестоватую или умеренно плотную консистенцию, сопровождаются лимфангитом в виде плотного тяжа по периферии очагов. Имеет значение пребывание пациента в эндемичных по лейшманиозу зонах и нахождение телец Боровского при микроскопическом исследовании отделяемого.

*Сифилитическая гумма* (гуммозный сифилид) образуется в подкожной жировой клетчатке, где возникает безболезненный узел, не спаянный с кожей и окружающей тканью, постепенно достигающий величины 2-3 см и более. Постепенно увеличиваясь, узел спаивается с кожей, теряет подвижность. В центре узел размягчается, образуется небольшое отверстие, из которого выделяется вязкая, студенистая жидкость, напоминающая гуммиарабик, за что образование получило название «гумма». В результате некроза отверстие увеличивается, образуется язва с плотными, отвесно обрывающимися ко дну краями. На дне язвы находится омертвевшая ткань - гуммозный стержень, который медленно отделяется, после чего язва рубцуется. Формируется глубокий втянутый звездчатый рубец. Значительно реже гумма может разрешиться без образования язвы, тогда на ее месте формируется атрофический рубец. Обычно у больного бывает одна гумма, реже - несколько. Гуммы располагаются чаще всего в области передней поверхности голени. Могут возникать так называемые фиброзные гуммы - околосуставные узловатости, чаще вокруг коленных или локтевых суставов. При разрешении гуммозные узлы уменьшаются до 1-2 см, их инфильтрат замещается фиброзной тканью, чем обусловлена хрящевидная плотность узлов. Они весьма резистентны к специфическому лечению.

В начальном периоде развития гуммы диагностика затруднена, но значительно облегчается после ее изъязвления. Клиническая картина гуммозной язвы весьма типична, а больной часто обращается к врачу после сформирования на месте гуммы звездчатого рубца.

Дифференциальная диагностика сифилитических гумм проводится со скрофулодермой. В отличие от гуммы при скрофулодерме узлы имеют мягкую консистенцию, происходит их полное размягчение, края образующейся язвы мягкие, неровные, подрытые, на дне язвы имеются вялые грануляции, отделяемое язв жидкое, гнойное, охряно-желтого цвета. Образующиеся рубцы имеют мостикообразные кожные перемычки, по периферии - кожные сосочки. Дифференциальная диагностика проводится также с индуративной эритемой, которая в отличие от гумм сопровождается образованием

болезненных, обычно множественных, симметрично расположенных в нижней половине голени узлов, редко изъязвляющихся. Заболевание протекает медленно, вяло, при изъязвлении отсутствует некротический стержень. Раковые язвы отличаются от гуммозных неправильной формой, очень плотными вывороченными краями, неровным, легко кровоточащим дном, отсутствием некротического стержня.

*Поражения слизистых оболочек рта* при третичном сифилисе представлены гуммой, диффузной гуммозной инфильтрацией и бугорковыми высыпаниями. Слизистая оболочка рта может быть на определенном этапе единственным местом проявления третичного сифилиса. Как и на коже, сифилитические высыпания на слизистой оболочке рта практически не заразны, но они разрушают ткани, в которых находятся, что нередко приводит к нарушению функции органов.

Гуммозный сифилид может располагаться в любом месте слизистой оболочки рта, чаще на мягком и твердом нёбе и языке. Обычно появляется одна гумма. Сначала образуется безболезненный узел, который постепенно увеличивается, а затем вскрывается. Гуммозный стержень отторгается, после чего образуется гуммозная язва. Этот процесс длится 3-4 мес, иногда сопровождаясь незначительными субъективными ощущениями. Невскрытая гумма имеет плотную консистенцию, гладкую поверхность, слизистая оболочка над узлом умеренно воспалена, застойно-красного цвета. После отделения стержня гуммозная язва имеет кратерообразную форму, плотные края, безболезненна, ее дно покрыто грануляциями. Язва постепенно заживает с образованием звездчатого втянутого рубца. При локализации гуммы на нёбе нередко образуется перфорация, сохраняющаяся после разрешения процесса.

Клиническая картина зависит от локализации гуммы. Поражение языка может иметь вид отдельных гумм (узловатый глоссит), реже - диффузного склерозирующего глоссита. Эти формы могут сочетаться.

Диффузный интерстициальный (склерозирующий) глоссит является самым тяжелым поражением слизистой оболочки рта при сифилисе. Сначала происходит диффузная инфильтрация толщи языка в основном плазматическими клетками, язык немного увеличивается, никакие узлы при этом не образуются. Язык плотный, слизистая оболочка на многих участках утолщена. В последующем инфильтрат замещается рубцовой тканью, постепенно стягивающей язык, в результате чего наступают тяжелые трофические расстройства, язык уменьшается, еще больше уплотняется, его поверхность становится бугристой, сосочки сглаживаются. На спинке языка нередко образуются болезненные трещины, трофические язвы, края которых иногда озлокачествляются. На фоне диффузного склерозирующего глоссита могут возникать отдельные гуммы (смешанный глоссит).

На твердом нёбе гумма обычно располагается по средней линии. Слизистая оболочка там тонка и тесно связана с надкостницей нёба, поэтому гуммозный процесс очень быстро переходит на периост и кость.

Инфильтрат гуммы быстро распадается, обнажается кость, которая некротизируется и секвестрируется, возникает сообщение между полостями рта и носа.

При сифилитическом поражении мягкого нёба чаще возникает диффузная гуммозная инфильтрация всей нёбной занавески или ее части, но могут образовываться и крупные узловатые гуммы на фоне диффузной гуммозной инфильтрации. На мягком нёбе специфический процесс обычно сопровождается перифокальным воспалением в виде красноты и отека. Гуммы на языке обычно быстро распадаются, что приводит к



разрушению язычка. При рубцевании поражений мягкого нёба часто возникают деформации, сращения со стенками глотки, укорочение мягкого нёба. О гуммозном процессе мягкого нёба свидетельствуют насыщенно-багровый цвет слизистой оболочки и инфильтрация нёба, которая проявляется в отставании одной половины нёба при фонации или неподвижности и как бы скованности всего мягкого нёба. При гумме костей спинки носа после ее распада спинка носа западает, нос приобретает седловидную форму. При гумме, расположенной на губе, вследствие обилия сосудов отек сначала выражен сильнее, чем в других областях.

Бугорковый сифилид на слизистой оболочке рта встречается реже, чем гуммозный. Бугорки, как гуммы, могут располагаться в любом месте, но чаще возникают на слизистой оболочке губ, альвеолярных отростков и нёбе. На слизистых оболочках могут появляться изолированные бугорки или обширные быстро изъязвляющиеся инфильтраты с резкими фестончатыми очертаниями. Бугорковый сифилид на слизистой оболочке и губах плотный, красновато-коричневого цвета, от его возникновения до образования рубцов обычно проходит несколько месяцев. На нёбной занавеске бугорки могут располагаться как в виде изолированных элементов, которые довольно быстро распадаются с образованием язв и фокусных рубцов, так и в виде более или менее сплошного поражения с образованием изъязвлений, последующим рубцеванием, которое может деформировать мягкое нёбо. Субъективно отмечаются повышенная саливация и некоторая болезненность при приеме горячей и острой пищи. После исчезновения бугорков остается типичный рубец. Он имеет фокусное расположение, ячеистое строение и фестончатые края. Повторных высыпаний бугорков на рубце не бывает.

Гистопатология. Гумма и бугорковый сифилид представляют собой воспалительный инфильтрат типа инфекционной гранулемы с выраженными изменениями кровеносных сосудов. При гумме инфильтрат располагается сначала в подкожной жировой клетчатке, а затем распространяется и на дерму, при бугорковом сифилиде он находится только в дерме. В инфильтрате много плазматических клеток, лимфоцитов, гистиоцитов, большее или меньшее количество гигантских и эпителиоидных клеток. В инфильтратах третичных сифилидов имеются очаги некроза. В сосудах, особенно крупных, отмечается пролиферация эндотелия вплоть до их облитерации.

Дифференциальная диагностика. Гуммозное поражение слизистой оболочки рта может иметь сходство с милиарным язвенным туберкулезом и раком. При милиарном язвенном туберкулезе язвы болезненные, с мягкими, изъеденными, подрытыми краями, легко кровоточащим, покрытым сосочковыми разрастаниями дном. В соскобе с него легко обнаруживают микобактерии туберкулеза. Резкая плотность новообразования, болезненность, вывороченные, часто изъеденные края, неправильная форма язвы, кровоточивость присущи раковой язве. Кроме того, при цитологическом исследовании при раке обычно удается обнаружить атипичные клетки. Иногда с диагностической целью прибегают к биопсии или пробному лечению йодидом калия.

Изъязвившаяся гумма на языке или на губе может иметь большое сходство с язвенным твердым шанкром, но шанкр всегда сопровождается типичным регионарным лимфаденитом, отсутствующим при гумме, и в отделяемом легко обнаруживают бледные трепонемы. Сходные с гуммозным сифилисом явления вплоть до прободения нёба можно наблюдать при лепроматозной форме лепры, но в этом случае в соскобе со дна язвы обнаруживают микобактерии лепры.

При дифференциальной диагностике бугоркового сифилиса с туберкулезной волчанкой следует учитывать, что волчанка развивается несравненно медленнее годами,

консистенция люпом мягкая. На фоне образующегося атрофического рубца при туберкулезной волчанке часто формируются новые люпомы, нет фокусной ячеистости и правильных фестончатых границ. Язвы, образующиеся при распаде люпом, имеют неровные и мягкие края. Решающее значение при диагностике третичного сифилиса имеют результаты РИФ и РИБТ, а также пробного лечения.

## 27.8. Сифилис нервной системы

Поражение нервной системы возможно в любом периоде сифилиса,

оно проявляется в разных клинических формах. В первые 5 лет после заражения развивается ранний сифилис нервной системы. В более поздние сроки формируются поздние формы нейросифилиса. К раннему нейросифилису относят воспалительные изменения мезенхимы (оболочек и сосудов мозга), к позднему - преимущественно дегенеративные поражения нервной паренхимы, т.е. нервных клеток, волокон и глии. Среди клинических форм раннего сифилиса нервной системы наибольшее значение имеет менингит, иногда с поражением черепных нервов. Выделяют острый генерализованный сифилитический менингит; сифилитический менингоневрит (базальный менингит), сочетающийся с невритом зрительных нервов, заканчивающийся их атрофией и слепотой и невритом слуховых нервов; скрытый сифилитический менингит. Существуют также сосудистые формы нейросифилиса (ранний и поздний менингovasкулярный сифилис). К поздним формам нейросифилиса, помимо позднего менингovasкулярного сифилиса, относят сифилис сосудов головного мозга, гуммы мозга, поздний скрытый сифилитический менингит, сухотку спинного мозга (*tabes dorsalis*) и прогрессирующий паралич.

Основной формой мезенхимного нейросифилиса в настоящее время является поздний менингovasкулярный (*lues meningovasularis*) или чисто васкулярный нейросифилис с преимущественным поражением сосудов головного мозга (*lues cerebri*) или головного и спинного мозга (*lues cerebrospinalis*).

Вследствие воспаления оболочек головного мозга, обычно хронического, могут наблюдаться нерезкая головная боль, головокружение, шум в ушах. Однако основная клиническая симптоматика связана с поражением различных сосудов головного или спинного мозга, в которых откладывается специфический инфильтрат. Вследствие этого возможно нарушение двигательной сферы (парезы, редко параличи), чувствительной сферы (парестезии, нарушения тактильной, температурной чувствительности и др.), речи, психической деятельности. В этих случаях нередко приходится проводить дифференциальную диагностику с гипертоническим кризом у больных атеросклерозом. Для диагностики сифилитического поражения сосудов могут иметь значение относительно молодой возраст больных (хотя гипертонические кризы иногда также наблюдаются в молодом возрасте), нормальное артериальное давление, чаще доброкачественное начало заболевания, ремиссии, наступающие и без лечения, «разбросанность» симптомов (например, парез правой стопы, парестезия в области левого предплечья, смазанность речи и др.), результаты серологических исследований (особенно РИФ) и, наконец, пробное противосифилитическое лечение.

Поздние формы сифилитического поражения сосудов в настоящее время наблюдаются более чем в 70% случаев позднего сифилиса нервной системы. Их своевременная диагностика имеет большое значение, так как правильный диагноз меняет прогноз в благоприятную сторону (сифилитическое поражение сосудов в большинстве случаев

хорошо поддается специфическому лечению, которое приводит к полному или почти полному восстановлению функции пораженного участка).

Основными формами при поражении вещества мозга (паренхиматозный нейросифилис) являются сухотка спинного мозга и прогрессивный паралич. В настоящее время сухотка спинного мозга стала малосимптомной, субъективные нарушения нередко отсутствуют (табетические боли, кризы, парестезии, нарушения функции тазовых органов не наблюдаются), поэтому такие больные редко самостоятельно обращаются к врачу. Как правило, их выявляют случайно при осмотре невропатологом.

У части больных серологические реакции в крови могут быть отрицательными. Из клинических симптомов в диагностике табеса большое значение имеют зрачковые расстройства (миоз, мидриаз, анизокория и особенно патогномичный симптом Аргайла-Робертсона), выпадение коленных и ахилловых рефлексов, пошатывание в позе Ромберга, костно-воздушная диссоциация, трофические расстройства, холодная гиперестезия в области спины, болевая гиперестезия в области груди и др. Однако большинство этих симптомов не беспокоит больных и не сказывается на функции органов. Прогрессивный паралич диагностируют, больных ставят на учет и лечат в основном психиатры. Однако иногда, особенно на начальных стадиях заболевания, больные могут посещать венеролога (в основном те, кто давно и плохо лечился по поводу сифилиса).

Сифилитическая этиология всегда подтверждается резко положительными результатами РИФ и РПГА.

При ранних и поздних формах нейросифилиса могут обнаруживаться патологические изменения спинномозговой жидкости: повышения количества лимфоцитов, уровня белка - увеличение содержания глобулинов. При исследовании спинномозговой жидкости используют реакции Нонне-Апельта, Панди, Вейхбротта, учитывают изменение кривой реакции Ланге с коллоидным золотом по паралитическому типу.

К начальным клиническим симптомам заболевания относят изменения личности больного (неоправданное изменение характера, поведения, отношения к окружающим), ухудшение (провалы) памяти, нарушения речи, почерка, счета и др.

### **27.9. Поражение костей и суставов при сифилисе**

При сифилисе возможны периоститы, оститы и остеомиелиты. Они бывают ограниченными или распространенными. Это относительное подразделение, так как обычно они сочетаются (например, остит почти всегда сопровождается периоститом, а остеомиелит - тот же остит, но с распространением процесса в глубь костей).

Сифилитические периоститы в виде единственных изменений костей встречаются редко. Обычно процесс возникает одновременно во многих костях и существует длительно. Сифилитические распространенные (диффузные) периоститы имеют вид гребня или кружева (поэтому их называют гребневидными и кружевными). Гуммозный периостит - это преимущественно ограниченный процесс, проявление костной реакции на гумму. Периостальная гумма производит в кости деструкцию, узуру вследствие не только давления инфильтрата на костную ткань, но и ее разрушения воспалительным процессом, переходящим из надкостницы на кость (в этом случае говорят уже о гуммозном остеомиелите). Вокруг образовавшейся узуры происходят склерозирование костной ткани, окостенение периоста. Клинически на кости определяется плотная, ясно ограниченная припухлость, иногда значительно выступающая над поверхностью кости.

Больных беспокоят боли, обостряющиеся по ночам. Такие гуммозные изменения чаще развиваются на костях свода черепа и передней поверхности большеберцовой кости (Фурнье называл ее «излюбленной костью сифилиса»). Солитарная гумма кости может постепенно замещаться соединительной тканью и оссифицироваться, но чаще гуммозный инфильтрат распадается. Процесс захватывает кожу, расположенную над пораженным участком кости, и образуется глубокая гуммозная язва, на дне которой имеется некротизирующая костная ткань (рис. 120).

Гуммозный процесс часто может распространяться на значительный участок кости, проникая вглубь, захватывая всю толщу кости, в том числе костный мозг. В этих случаях говорят о гуммозном остеомиелите. Морфологически при таком процессе имеются деструктивные и продуктивные явления, причем последние преобладают. Кость утолщается, уплотняется, деформируется, ее края становятся неровными. Такие поражения рентгенологически напоминают другие хронические воспалительные процессы с выраженной костной реакцией. Специфические гуммозные изменения затушеваны продуктивными гиперестетическими изменениями. Диагностику облегчают анамнез, другие клинические проявления сифилиса, лабораторные исследования (кровь, спинномозговая жидкость) и часто результаты пробного лечения(*exjuvantibus*).

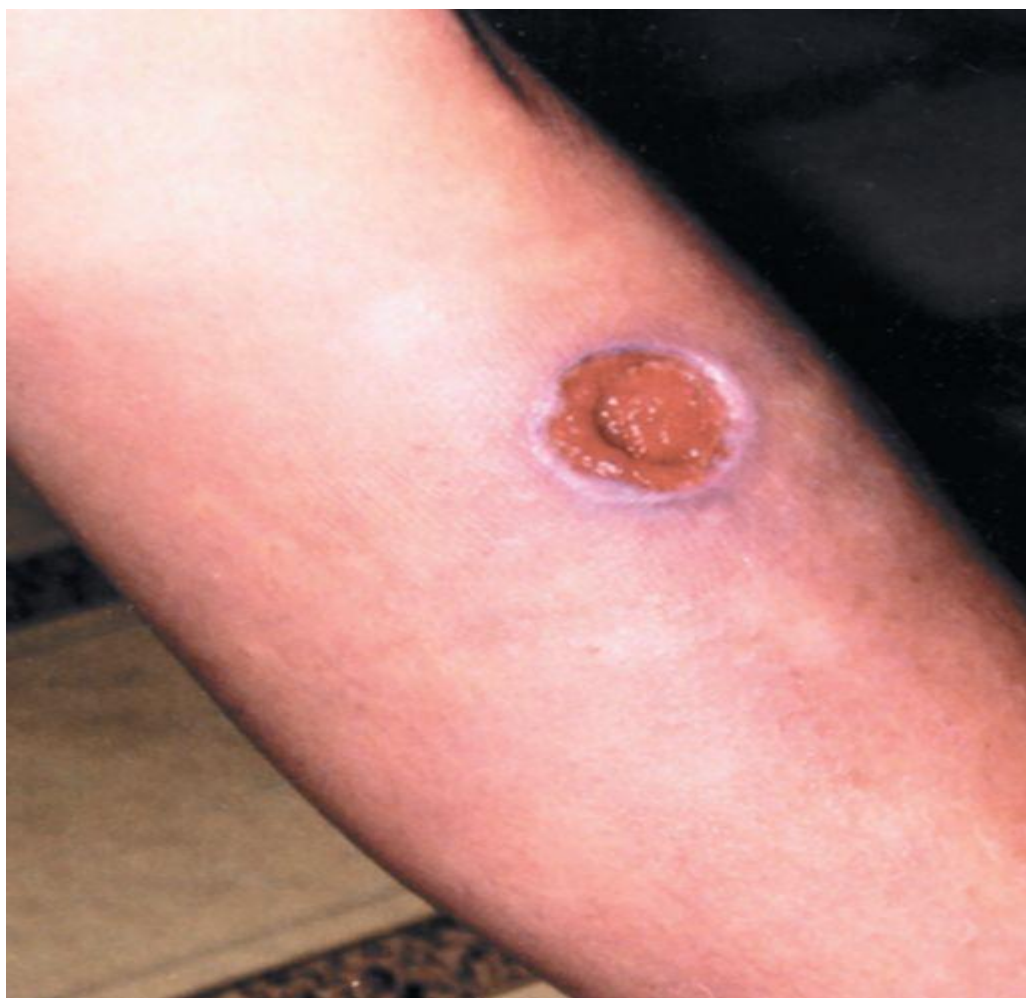

Рис. 120. Гумма на голени

Крайне редко могут поражаться короткие кости (позвонки, кости предплечья, запястья), но правильная диагностика сифилиса еще более затруднена, так как гуммозные изменения этой локализации вызывают мало выраженную костную реакцию вокруг очага. Периостальных наслоений и гиперестезий не наблюдается.

Заболевания суставов при сифилисе наблюдаются гораздо реже, чем заболевания костей. В основном различают первично-синовиальные (поражение оболочки и сумки сустава) и первично-костные (поражение костей и хрящей сустава) сифилитические артриты. Первично-синовиальные артриты бывают острыми и хроническими. К острым формам относят так называемые реактивные артриты, возникающие в результате влияния расположенного близко к суставу (в эпифизе, метафизе) гуммозного процесса. Чаще встречаются хронические синовиальные артриты (их рассматривают как аллергические). Клинически эти артриты проявляются болями, шаровидной припухлостью сустава и внутрисуставным выпотом с незначительным нарушением функции сустава. Остеоартриты возникают вследствие гуммозных поражений суставных концов костей (гуммозные эпифизиты). Рентгенологически в эпифизах определяют круглые сотовидные дефекты с мало выраженной склеротической реакцией в окружности. Наиболее часто поражаются коленные, плечевые, локтевые и голеностопные суставы, которые постепенно деформируются, но движения в них сохраняются. Болезненность незначительна, общее состояние больных меняется мало.

#### **27.10. Сифилис внутренних органов**

Сифилис уже на ранних стадиях поражает многие внутренние органы и системы. При поздних формах сифилиса, в том числе при третичном сифилисе, возможны как гуммозные процессы в различных внутренних органах, так и заболевания, которые можно отнести как бы к истинно висцеральному сифилису.

Из внутренних органов поражаются преимущественно сердечнососудистая система и печень. Миокардит вторичного и особенно третичного периода сифилиса сопровождается одышкой, повышенной утомляемостью, общей слабостью, аритмией, приглушением тонов сердца и расширением его границ, особенно влево. Сифилитический миокардит не имеет специфических клинических черт и не отличается от миокардитов другого происхождения. Диагностика проводится на основании других клинических и лабораторных признаков сифилиса, особенно аортита, который нередко сопровождает миокардит.

Аортит - наиболее частое проявление висцерального сифилиса. Основные изменения происходят в средней оболочке аорты, в связи с чем говорят о мезоартите, который приводит к уплотнению стенки аорты и ее расширению в восходящей части (патогномичный признак для сифилитического поражения аорты). Если в норме восходящая часть аорты равна 3-3,5 см, то при мезоартите она достигает 5-6 см и нередко имеет колбообразное расширение.

Сифилитический аортит может приводить к опасному осложнению - аневризме аорты, разрыв которой в 1/3-1/4 случаев приводит к мгновенной смерти.

Поражение печени в третичном периоде встречается в 2-4% случаев висцерального сифилиса. Различают очаговый гуммозный, милиарный гуммозный, или разлитой инфильтративный, и хронический эпителиальный сифилитический гепатит.

Другие внутренние органы (почки, легкие, желудок, кишечник и др.) при третичном сифилисе поражаются крайне редко: не более чем 1-1,5%.

### 27.11. Скрытый сифилис

Диагноз сифилиса нередко устанавливают только на основании положительных серологических реакций без каких-либо клинических данных, указывающих на специфическую инфекцию. По данным статистики, число больных скрытым сифилисом увеличилось во многих странах. Например, 90% случаев скрытого (латентного) сифилиса выявляют при профилактических осмотрах, в женских консультациях и соматических больницах. Это объясняют как более тщательным обследованием населения (т.е. улучшением диагностики), так и увеличением числа больных. Скрытый сифилис подразделяют на ранний, поздний и неуточненный.

*Ранний скрытый сифилис* соответствует периоду от первичного серо-позитивного сифилиса до вторичного рецидивного включительно, только без активных клинических проявлений (в среднем до 2 лет от момента заражения). Однако у этих больных в любой момент могут возникнуть активные, заразные проявления раннего сифилиса. Это заставляет относить больных ранним скрытым сифилисом к эпидемиологически опасной группе.

В диагностике этой формы сифилиса могут помочь следующие данные:

- анамнез, который следует собирать тщательно, обращая внимание на эрозивно-язвенные высыпания на гениталиях, в полости рта в прошлом (в течение 1-2 лет), различные сыпи на коже, прием антибиотиков (по поводу «ангины», «гриппозного состояния»), лечение гонореи (без обследования источника заражения), если не проводилось превентивное лечение и др.;

- результаты обследования лица, находившегося в половом контакте с больным, и выявление у него ранней формы сифилиса;

- обнаружение рубца или уплотнения на месте первичной сифиломы, увеличенных (чаще паховых) лимфатических узлов, клинически соответствующих регионарному склерадениту;

- резко положительные результаты всех серологических реакций;

- лихорадка в начале пенициллинотерапии;

- негитивация серологических реакций к концу 1-2-го курсов лечения;

- резко положительный результат РИФ, хотя РИБТ у ряда больных может быть еще отрицательной;

- возраст больных чаще до 40 лет;

- при скрытом сифилитическом менингите отмечается быстрая санация спинномозговой жидкости в процессе противосифилитического лечения.

Существуют инструкции и схемы лечения сифилиса, поэтому все больные ранним скрытым сифилисом получают одинаковое лечение. В тех случаях, когда анамнез или данные обследования полового контакта помогают установить давность существования

инфекции, исход заболевания можно прогнозировать: чем меньше срок заболевания, тем благоприятнее прогноз и исход терапии.

*Скрытый поздний сифилис (syphilis latens tarda)* в эпидемиологическом отношении менее опасен, чем ранние формы, так как при активизации процесса он проявляется либо поражением внутренних органов и нервной системы, либо появлением малозаразных третичных сифи-лидов - бугорков и гумм. Положительные серологические реакции крови не всегда есть проявления сифилиса, тогда как они могут быть ложноположительными, т.е. обусловленными перенесенной в прошлом малярией, ревматизмом, хроническими заболеваниями печени, легких, хроническими гнойными процессами, возрастными изменениями обмена. Диагностика скрытого позднего сифилиса считается наиболее сложной и ответственной и не может производиться без подтверждения РИФ, РИБТ и РПГА. Иногда такие исследования осуществляют повторно с перерывом в несколько месяцев, а также после санации очагов хронической инфекции или соответствующего лечения интеркуррентных заболеваний.

Все больные поздним сифилисом консультируются невропатологом, терапевтом для исключения специфического поражения ЦНС и внутренних органов.

Диагностике позднего скрытого сифилиса способствуют:

- данные анамнеза (если больной указывает, что он мог заразиться от какого-то источника более 2 лет назад);

- слабopоложительные серологические реакции (VDRL) при положительных РИФ, РИБТ и РПГА;

- негативация серологических реакций к середине или концу специфического лечения либо отсутствие негативации несмотря на энергичное противосифилитическое лечение с применением неспецифических средств;

- отсутствие обострения в начале пенициллинотерапии;

- патология в спинномозговой жидкости (скрытый сифилитический менингит), наблюдаемая у этих больных чаще, чем при раннем скрытом сифилисе, и очень медленная ее санация. Кроме того, у половых партнеров также находят поздний скрытый сифилис или (значительно чаще) у них отсутствуют какие-либо проявления сифилиса (они практически здоровы, и проводить им превентивное лечение как половых контактов больных ранним скрытым сифилисом не следует). Основная цель специфического лечения больных поздним скрытым сифилисом - профилактика развития у них поздних форм висцерального сифилиса и сифилиса нервной системы.

*Скрытый (неведомый, неуточненный) сифилис* диагностируют тогда, когда время и обстоятельства заражения неизвестны. В связи с делением скрытого сифилиса на ранний и поздний в последнее время диагноз неведомого сифилиса ставится все реже. Установление такого диагноза при отсутствии клинических и анамнестических данных о сифилисе, только на основании серологических тестов, подтверждает возможность с самого начала бессимптомного скрытого течения сифилиса.

## 27.12. Врожденный сифилис

Врожденный сифилис возникает в результате попадания бледной трепоне-мы в плод через плаценту от больной сифилисом матери. Инфицирование плода может произойти как в случае заболевания матери до зачатия, так и позднее, на разных стадиях развития плода. Бледные трепонемы проникают в организм плода через пупочную вену или по лимфатическим щелям пупочных сосудов.

Несмотря на раннее проникновение бледных трепонем в организм плода, патологические изменения в его органах и тканях развиваются только на 5-6-м месяце гестации, поэтому активное противосифилитическое лечение в ранние сроки беременности может обеспечить рождение здорового потомства. Поскольку вторичный сифилис сопровождается спирохетемией, наиболее велик риск рождения больного ребенка у беременных с вторичным сифилисом. Кроме того, передача сифилиса потомству происходит в основном в первые годы после заражения матери; позднее эта способность постепенно ослабевает. Считается возможным рождение больных сифилисом детей от матери с врожденным сифилисом (сифилис 2-го и даже 3-го поколения). Однако такие случаи наблюдаются очень редко.

Беременность у больной сифилисом женщины может закончиться поздним выкидышем, преждевременными родами, рождением больного ребенка с ранними или поздними проявлениями болезни или с латентной инфекцией. Исход беременности будет разным на различных этапах сифилиса, так как инфицирование плода зависит от активности инфекции. Возможность заражения плода путем передачи инфекции через сперматозоид до сих пор не доказана. Активное выявление, своевременное специфическое лечение и полноценный учет больных сифилисом, контроль за их лечением, профилактическое лечение лиц, находившихся в контакте с больными с активными формами сифилиса, способствуют снижению случаев врожденного сифилиса. Особое значение имеют своевременное выявление и лечение сифилиса у беременных. С этой целью проводится обязательное трехкратное серологическое обследование беременных на сифилис в первой и второй половине беременности.

Женские консультации должны иметь информацию о всех женщинах детородного возраста, больных или болевших сифилисом, чтобы привлечь их к обследованию или профилактическому лечению при наступлении беременности. Беременной, больной сифилисом, предоставляется возможность сделать аборт, но только после проведения специфического лечения и ликвидации заразных проявлений болезни. Если больная сифилисом решила рожать, то ее направляют в соответствующее отделение родильного дома, где проводится клиническое и серологическое обследование, если оно не было проведено раньше. При сомнительных результатах серологических реакций следует повторить их с ретроплацентарной кровью. В этом случае они чаще бывают специфически положительными. Однако следует иметь в виду, что в течение 10-20 дней до и после родов серологические реакции могут быть ложноположительными, поэтому их повторяют в женских консультациях по истечении этого срока.

Врожденный сифилис делят на сифилис плода, ранний врожденный сифилис (от момента рождения ребенка до 4 лет), поздний врожденный сифилис (у детей старше 4 лет), скрытый врожденный сифилис, наблюдающийся во всех возрастных группах.

Врожденному сифилису плода предшествует специфическое изменение плаценты. Бледные трепонемы, проникая в плаценту, обуславливают тяжелые анатомо-морфологические изменения в виде отека, соединительнотканной гиперплазии и некроза. Свойственные сифилитической инфекции поражения сосудов по типу эндо-, мезо-, периваскулитов сопровождаются выраженным склерозом ворсинок, дегенерацией



эпителия, клеточной инфильтрацией стенок сосудов с их облитерацией. Для сифилиса типично увеличение массы плаценты. В норме отношение массы последа к массе плода равно 1:6, а при сифилитической инфекции оно составляет 1:3. Чрезмерное развитие грануляционной ткани и абсцессов в сосудах ворсинок особенно выражено в зародышевой части плаценты. Подтверждением диагноза сифилиса является обнаружение бледных трепонем в пуповине плода. В плаценте бледные трепонемы обнаруживаются реже. Наибольшее количество бледных трепонем находится во внутренних органах плода - печени, селезенке, надпочечниках. Этим обстоятельством и объясняется частота выкидышей и мертворож-денний у не лечившихся больных сифилисом. При сифилисе происходят поздние выкидыши и мертворождения на 6-7-м месяце беременности (мацерированный плод).

*Сифилис плода.* В первые месяцы беременности плод не поражается, так как бледные трепонемы проникают в его организм только с развитием плацентарного кровообращения. Типичные специфические изменения обнаруживаются не ранее 5-го месяца. Внутренние органы увеличиваются и уплотняются вследствие развития диффузной воспалительной инфильтрации и последующего разрастания соединительной ткани.

Иногда инфильтративные скопления образуют милиарные сифиломы, особенно в печени и селезенке. В легких обнаруживают явления «белой пневмонии» вследствие специфической инфильтрации межальвеолярных перегородок, гиперплазии и десквамации эпителия альвеол. Пораженная часть легкого уплотнена, имеет серовато-белый цвет. Отмечаются явления остеохондрита и остеоperiостита. Кожа мертворожденных плодов мацерирована, эпидермис разрыхлен, местами эрозирован, отслаивается пластами вследствие аутолитического ферментативного процесса. Из-за недоразвития подкожной жировой клетчатки кожа легко собирается в складки, морщинистая, особенно на лице, которое становится похожим на лицо старика.

Наиболее частым и достоверным признаком сифилиса плода служит рентгенологическое обнаружение на 5-6-м месяце внутриутробного развития поражения костной системы в виде специфического остеохондроза, реже остеоperiостита.

*Ранний врожденный сифилис.* Ранний врожденный сифилис подразделяется на сифилис грудного возраста и сифилис раннего детского возраста.

Врожденный сифилис грудного возраста может иметь разнообразные проявления, поскольку поражает ряд органов и систем. Проявления болезни обнаруживаются либо сразу после рождения ребенка, либо в течение первых 2 мес жизни. Иногда ребенок уже рождается с признаками сифилиса. Пораженными могут оказаться кожа, слизистые оболочки, внутренние органы, нервная система, кости. Высыпания содержат много бледных трепонем и поэтому очень контагиозны. В последние годы участились случаи врожденного сифилиса грудного возраста с уменьшенной симптоматикой, иногда заболевание протекает латентно без поражения кожи и слизистых оболочек, лишь с незначительными изменениями внутренних органов. Это объясняют влиянием антибиотиков, получаемых как женщинами, так и их детьми по поводу интеркуррент-ных заболеваний.

В последние годы участились случаи сифилитической пузырьчатки (сифилитического pemфигоида) наряду со снижением частоты диффузной инфильтрации и папулезных элементов. Сифилитическая пузырьчатка манифестирует образованием пузырей на ладонях и подошвах, сгибательных поверхностях предплечий и голеней, лице, реже - на туловище. Иногда элементы могут располагаться по всему кожному покрову. Содержимое чаще

серозно-гнойное, но может быть и геморрагическим. В содержимом пузырей много бледных трепонем, такие больные чрезвычайно контагиозны. После вскрытия пузырей образуются мокнутия, окруженные остатками покрывок пузырей, эрозии.

Сифилитическая пузырчатка - достоверный признак раннего тяжелого врожденного сифилиса. Дифференциальную диагностику проводят с пемфигоидом новорожденных, возникающим в результате стафилококковой инфекции. Диагноз устанавливают на основании обнаружения бледных трепонем и положительных серологических реакций. При сифилисе детей грудного возраста отмечают также инфильтрацию Гох-зингера (диффузный сифилитический инфильтрат) и сифилитический насморк.

Диффузное уплотнение кожи Гохзингера является достоверным признаком врожденного сифилиса и не встречается при приобретенном. Этот симптом появляется обычно не при рождении ребенка, а на 8-10-й неделе жизни. Сифилид обычно локализуется на ладонях, подошвах, ягодицах, особенно часто в области губ и подбородка. Процесс начинается с возникновения диффузной или очаговой эритемы. Затем на этих местах развивается инфильтрация, вследствие чего кожные складки сглаживаются, кожа становится плотной, неэластичной. Губы утолщены и отечны, желтовато-красного цвета, слизистая оболочка и красная кайма губ напряжены. Обычно поверхность поражения мацерирована и мокнет, на ней определяется большое количество бледных трепонем. При крике, механической травме, достаточно интенсивном напряжении губ у ребенка возникают поверхностные и глубокие трещины, распространяющиеся на красную кайму. Трещины обычно располагаются перпендикулярно к губам, кровоточат и быстро покрываются корками. Спустя 2-3 мес даже без лечения диффузная инфильтрация Гохзингера постепенно разрешается, но на месте глубоких трещин, особенно в углах рта, остаются радиарные рубцы (рубцы Робинсона-Фурнье). Эти рубцы являются патогномичным симптомом перенесенного раннего врожденного сифилиса на всем протяжении жизни при ретроспективном диагнозе. Об этом признаке особенно важно помнить стоматологам.

У грудных детей на слизистой оболочке рта могут возникать сифилитические папулы. По данным Б.М. Пашкова, они образуются не более чем у 30% детей с активными явлениями раннего врожденного сифилиса. При раннем врожденном сифилисе у детей до 2 лет могут возникать эритематозная ангина, папулезная сыпь, нередко эрозиванная, на миндалинах, языке, слизистой оболочке щек, губ и носа.

Сифилитический насморк может быть единственным и очень ранним проявлением сифилиса у детей грудного возраста. Слизистая оболочка

носа набухшая, отечно-гиперемированная, иногда эрозиванная, со значительным количеством слизи с примесью гноя и крови. Отделяемое сохнет в массивные корки, иногда полностью закрывающие носовые ходы. При сосании ребенок периодически отрывается от груди с плачем, чтобы сделать глубокий вдох ртом. Носовое дыхание затрудняется, делается шумным, свистящим или невозможным, что ведет к истощению ребенка. Длительно существующий насморк может привести к деструктивным изменениям костно-хрящевой части носа и его деформации (седловидный нос, лорнетовидный нос).

Специфическое поражение слизистой оболочки гортани выражается диффузной инфильтрацией и нередко язвенным ларингитом с осиплостью. При переходе процесса на хрящ могут развиваться перихондрит и разрушение хряща с последующим формированием стеноза. Возникает диффузная инфильтрация в области лба, где кожа напряжена, сухая, блестящая, застойно-эритематозного цвета с медным оттенком. Распространение процесса

на надбровные дуги сопровождается поредением бровей. На волосистой части головы волосы редеют и выпадают.

Реже бывает поражена кожа ягодиц, задней поверхности бедер, голеней, мошонки и половых губ. Диффузные поражения кожи пальцев рук и ног сопровождаются своеобразными деформациями ногтей. Розеолезная сыпь на коже туловища бывает редко, иногда она шелушится и сливается, что несвойственно розеолезной сыпи взрослых и детей при приобретенном сифилисе.

Поражение костной системы служит самым частым активным проявлением раннего врожденного сифилиса у детей. Это объясняется интенсивным формированием костной ткани плода на 5-6-м месяце внутриутробного развития с обильным кровоснабжением зон роста длинных трубчатых костей. Остеохондриты - наиболее типичная форма костной патологии при врожденном сифилисе у детей грудного возраста. Они формируются с 5-го месяца внутриутробной жизни и сохраняются до 12-го месяца после рождения. Наиболее часто их обнаруживают в первые 3 мес жизни (до 85% больных) и значительно реже у 4-месячных детей. У детей старше 1 года активное проявление остео-хондритов представляет редкое исключение. Рентгенологическое исследование проводят в первые 2-4 мес жизни детей, рожденных больными или ранее болевшими женщинами. Следует помнить, что остеохондриты бывают единственным признаком врожденного сифилиса. Поражаются длинные трубчатые кости, чаще верхних конечностей. Патологический процесс локализуется в метафизе на границе с хрящом.

Сифилитический остеохондрит I степени представлен неравномерным расширением зоны предварительного окостенения, которая имеет вид белой гомогенной полосы в результате избыточного обызвествления хрящевых клеток. Полоса зоны предварительного окостенения имеет расширение до 2 мм и выглядит зазубренной. Это патогномичный признак, так как линия без зазубрин наблюдается у здоровых детей или при сепсисе и других тяжелых заболеваниях.

Остеохондрит II степени на рентгенограмме имеет вид расширенной до 4 мм белой полосы в зоне предварительного обызвествления, также с зазубренными краями. Под этой зоной по направлению к диафизу обнаруживают вторую полосу, но темную, узкую с малым количеством костных перекладин, представляющую собой вновь образующуюся костную ткань. В отдельных случаях белая полоса может исчезнуть и тогда выявляется только одна темная полоса.

Остеохондрит III степени - темная полоса разрежения между эпифизом и метафизом шириной до 4 мм на рентгенограмме, резко отграниченная от здоровой костной ткани. Эта полоса может быть сплошной или состоять из отдельных очагов деструкции. В дальнейшем в результате некроза грануляционной ткани может произойти отделение эпифиза от диафиза с патологическим переломом, называемым болезнью Парро (по имени автора, описавшего впервые этот симптом под названием ложного паралича в 1869 г.) (рис. 121). Ребенок перестает двигать пораженной конечностью, а при пассивных движениях или неосторожном прикосновении издает резкий крик. Верхняя конечность висит, как плеть, а нижняя остается согнутой в тазобедренном и коленном суставах. Имеются отежные припухлости в области коленных и голеностопных суставов.

Частым поражением костей при раннем врожденном сифилисе являются периоститы и остео-периоститы, наблюдающиеся у 70-80% больных детей. Они возникают изолированно или в сочетании с остеохондритами. Поражаются преимущественно длинные трубчатые кости конечностей, на поверхности которых образуются диффузные поражения

надкостницы в виде нерезко ограниченных болезненных припухлостей. На рентгенограмме они имеют вид оссифицированной полосы вдоль диафиза.

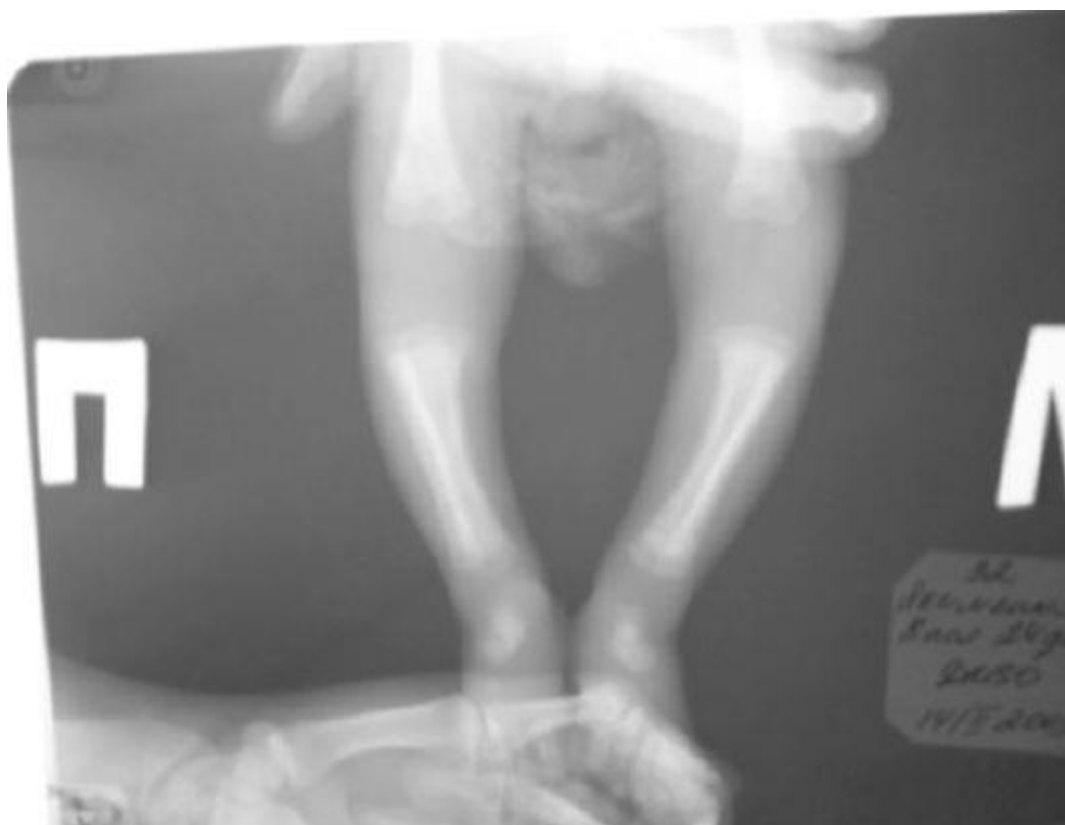

Рис. 121. Болезнь Парро

Ограниченные периоститы редко наблюдаются при врожденном сифилисе, они чаще выявляются при рахите, хронических септических состояниях. При неспецифических периоститах на рентгенограмме имеются мало контрастные тени, неопределенное, неоформленное строение губчатого вещества.

В последние годы в связи с редкостью врожденного сифилиса и более благоприятным его течением чаще наблюдаются больные с мало выраженной симптоматикой. Периоститы и остеопериоститы также часто клинически недостаточно выражены, поэтому очень важно проводить рентгенографию костей. Периоститы и остеопериоститы костей черепа могут привести к разнообразным изменениям его формы. Наиболее типичен ягодицеобразный череп: резко увеличены и выпячены лобные и теменные бугры, разделенные продольной впадиной. Нередко увеличены все размеры черепа вследствие гидроцефалии.

Одной из форм специфического изменения костей у детей грудного возраста является дактилит - поражение проксимальных, реже средних фаланг пальцев рук, выражающееся в цилиндрическом или веретенообразном утолщении кости. Часто поражено несколько фаланг, а мягкие ткани не изменены.

Диффузный инфильтративный процесс с последующим склерозом отмечается во многих внутренних органах - в печени, селезенке, почках, легких, яичках. Поражение, как правило, начинается во внутриутробном периоде с круглоклеточной инфильтрации и разрастания соединительной ткани сосудистых стенок, а затем диффузно захватывает ткань органа. Проникновение бледных трепонем в организм плода через пупочную вену

обуславливает первоочередное вовлечение в процесс печени, которая увеличивается и делается плотной, но остается гладкой (рис. 122). Асцит и желтуха (вследствие затруднения оттока желчи и склероза печени) наблюдаются редко. Поражение печени приводит к появлению слабости, землистого цвета кожи, анемии и кахексии. Такой же процесс лежит в основе поражения селезенки, которая увеличивается, а при явлениях периспленита пальпируется ее неровный и шероховатый нижний край. В легких возможны признаки интерстициальной диффузной пневмонии, которая уже в первые дни после рождения приводит к смерти ребенка. Такие дети редко живут несколько месяцев. У них отмечаются одышка, цианоз губ и всего кожного покрова. При поражении сердечно-сосудистой системы развиваются миокардит, эндокардит, перикардит; могут поражаться также сердечные клапаны, артерии и вены. При развитии неф-розо-нефрита в моче появляются белок, цилиндры, почечный эпителий, эритроциты; иногда возникают отеки. В крови нередко отмечают анемию, лейкоцитоз с нейтрофилией. В патологический процесс часто вовлекаются щитовидная, поджелудочная, половые железы, гипофиз, надпочечники. Изменения, вызванные их дисфункцией, диагностируют позднее на основании дистрофических изменений и дефектов развития детей или патологоанатомически. Относительно часто поражаются яички (специфический орхит), которые становятся плотными, увеличиваются, но остаются гладкими; иногда развивается водянка яичек.

Довольно часто бывает полисклераденит: паховые, локтевые, шейные и другие лимфатические узлы увеличиваются, становятся плотными.

Врожденный сифилис грудного возраста условно можно разделить на два периода: с момента рождения до 3-4 мес и с 3-4 мес до 1 года. В первом периоде преобладают генерализованные процессы на коже и слизистых оболочках, возникают диффузные инфильтрации, сифилитическая пузырьчатка, поражение костной системы (в виде остеохондритов, периоститов, дактилитов), разнообразные изменения внутренних органов (особенно печени и селезенки) и нервной системы. Во втором периоде выраженность сифилитических изменений значительно уменьшается. Проявления на коже и слизистых оболочках в основном ограниченные (могут быть отдельные папулезные высыпания), в костях преобладают периоститы и гуммозные образования, значительно реже отмечаются поражения внутренних органов и нервной системы. Вторым периодом сифилиса у грудных детей является как бы промежуточным между врожденным сифилисом грудного возраста и врожденным сифилисом раннего детского возраста.

*Врожденный сифилис раннего детского возраста* может проявляться заболеванием глаз - хорио-ретинитом и атрофией зрительного нерва. Иногда это служит единственным симптомом врожденного сифилиса. При хориоретините по периферии глазного дна появляются глыбки пигмента и зоны депигментации - симптом «соли и перца». Поражение зрительного нерва проявляется нечеткостью контуров диска зрительного нерва с последующей его атрофией и потерей зрения.

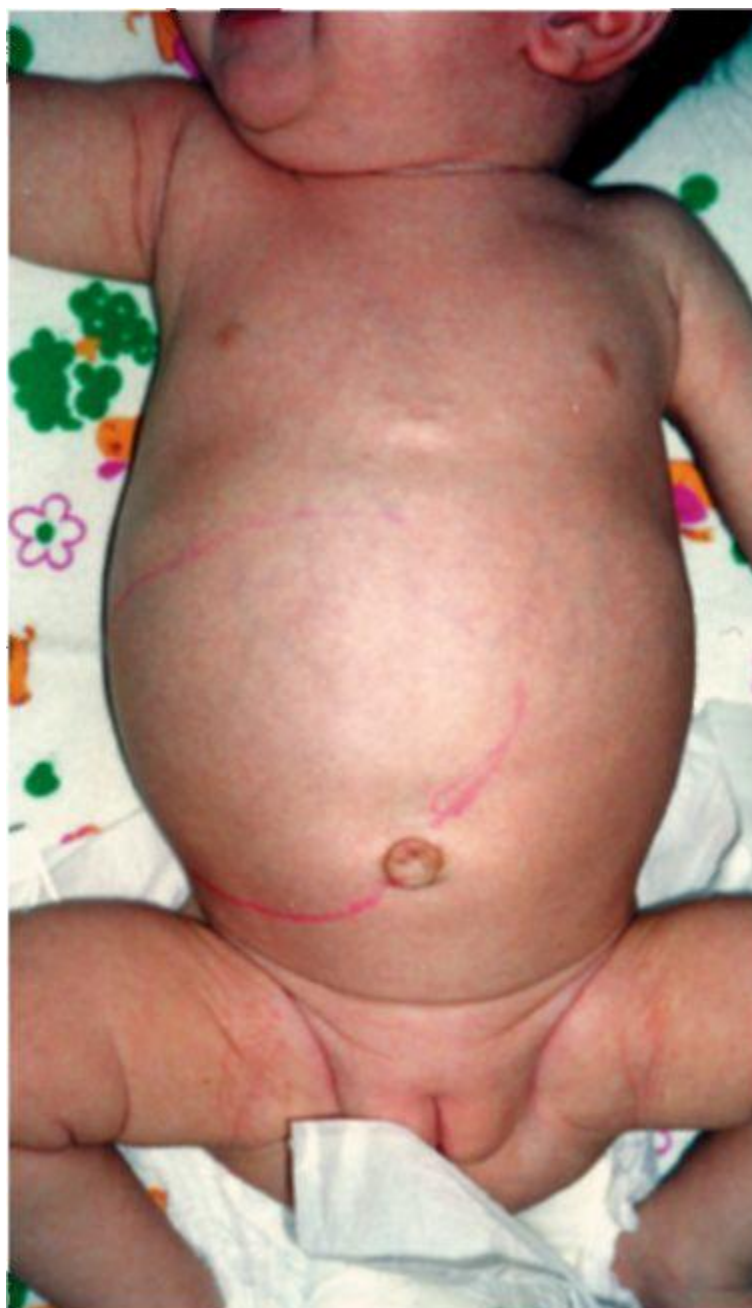

Рис. 122. Гепатомегалия при врожденном сифилисе

Поражение нервной системы формируется в виде менингита, менинго-энцефалита и гидроцефалии.

Менингит проявляется ригидностью затылочных мышц, беспокойством, краткими приступами судорог, параличами и неравномерностью зрачков. Менингоэнцефалит выражается в парезах, параличах с неравномерным расширением зрачков. Возможен бессимптомный сифилитический менингит. Единственным проявлением специфического сифилитического менингита могут быть изменения в спинномозговой жидкости.

Гидроцефалия - водянка головного мозга, возникающая вследствие воспаления мягкой мозговой оболочки. Гидроцефалия часто обнаруживается уже при рождении или развивается на 3-м месяце жизни, бывает острой или хронической. Определяются увеличение черепа, напряжение родничка, расхождение швов, выпячивание глазных яблок.

При исследовании спинномозговой жидкости выявляются положительные морфологические и глобулиновые реакции с увеличенным числом клеточных элементов (лимфоцитов) и содержанием белка.

Врожденный сифилис раннего детского возраста (от 1 до 2 лет) сопровождается ограниченными изменениями на коже и слизистых оболочках в виде небольшого количества розеолезных и папулезных элементов, а также периоститами и остеопериоститами. Кожные высыпания менее обильные, чем у грудных детей. Преобладают крупные папулы и широкие кондиломы, склонные к группировке и локализации на ограниченных участках, чаще в области ягодиц, крупных складок кожи и половых органов. Папулы эрозируются, мокнут, гипертрофируются и превращаются в широкие кондиломы. Папулезные элементы нередко располагаются на слизистых оболочках щек, миндалин, языка. В углах рта папулезные элементы мокнут, покрываются гнойным отделяемым и напоминают заеды при гноеродной или дрожжевой инфекции.

Специфические папулы дифференцируют по бордюру инфильтрации, переходящему на слизистую оболочку щек, и обнаружению бледных трепонем. На слизистой оболочке гортани папулы сливаются, образуя диффузную инфильтрацию, сопровождающуюся осиплостью, а иногда стенозом гортани, афонией.

Сифилитический ринит наблюдается реже, чем у детей грудного возраста, проявляясь атрофическим процессом или перфорацией носовой перегородки. Возможна диффузная или очаговая специфическая алопеция. Поражения внутренних органов встречаются реже и менее выражены. Наиболее изменены печень и селезенка. Они увеличены в объеме, плотные, болезненные при пальпации. Реже выявляется поражение почек. В моче обнаруживают белок, почечный эпителий, цилиндры, эритроциты. Часто отмечаются явления гипохромной анемии и лейкоцитоз. Патологические изменения можно обнаружить и в эндокринных железах (щитовидная железа, гипофиз). Висцероэндокринопатии в раннем детском возрасте остаются почти бессимптомными и распознаются лишь позднее по нарушению функции. Периоститы и остеопериоститы с явлениями остеосклероза, преимущественно длинных трубчатых костей, выявляются лишь рентгенологически.

Наряду с классической клинической картиной раннего врожденного сифилиса могут наблюдаться скудные клинические проявления и моно-симптомность (поражения либо кожи и слизистых оболочек, либо трубчатых костей, либо внутренних органов). Скрытая форма раннего врожденного сифилиса преобладает над манифестной (К.К. Борисенко, О.К. Лосева и др.). Диагноз подтверждается резко положительными

РИФ и РИТ.

*Поздний врожденный сифилис.* К этой форме относятся любые врожденные проявления сифилиса, возникшие у ребенка старше 4-5 лет (чаще в 14-15 лет, а иногда и позднее). Многие авторы считают поздний врожденный сифилис рецидивом сифилиса, перенесенного в раннем детском или грудном возрасте, а также проявлением длительного и бессимптомного заболевания. Активные проявления позднего врожденного сифилиса идентичны проявлениям третичного сифилиса, но поражения кожи не бывают такими обильными, как при раннем врожденном сифилисе.

Бугорково-язвенные сифилиды и гуммы располагаются преимущественно на коже туловища, конечностей и лица. Бугорки имеют склонность к группировке без слияния. Гуммозные сифилиды чаще одиночные и наблюдаются в более позднем возрасте. Бугорковые и гуммозные проявления позднего врожденного сифилиса склонны к быстрому

распаду, образованию язв. Располагаясь на слизистой оболочке носа, они могут захватывать хрящевые и костные части, вызывая перфорацию носовой перегородки и западение переносицы. При гуммозном поражении твердого нёба происходит разрушение костной ткани с образованием перфорационного дефекта.

Помимо симптомов позднего врожденного сифилиса, у ряда больных могут обнаруживаться проявления сифилиса, перенесенного в грудном возрасте, - рубцы Робинсона-Фурнье, седловидный нос, деформации черепа, остаточные явления остеоperiоститов. Только позднему врожденному сифилису свойственны безусловные признаки (достоверно указывающие на врожденную инфекцию) и вероятные признаки (требующие дополнительного подтверждения). Дистрофии (стигмы) встречаются при многих хронических инфекционных заболеваниях и не патогмоничны для врожденного сифилиса. К достоверным (безусловным) признакам позднего врожденного сифилиса относят так называемую триаду Гетчинсона - интерстициальный (паренхиматозный) диффузный кератит, сифилитический лабиринтит и зубы Гетчинсона.

Паренхиматозный кератит считается патогномичным для этой формы инфекции. Он обычно проявляется диффузным помутнением роговицы, светобоязнь, слезотечением, блефароспазмом. Помутнение роговицы, более интенсивное в центре, иногда формируется не диффузно, а отдельными участками. После инфильтрации в глубокие слои роговицы проникают новообразованные сосуды. Обычно сначала заболевает один глаз, через некоторое время - другой. Процесс длится долго, разрешение происходит очень медленно. Нередко сифилитический кератит сопровождается иритом, иридоциклитом и хориоретинитом.

Сифилитический лабиринтит, или лабиринтная глухота, возникающая внезапно на фоне видимого благополучия, проявляется снижением слуха (обычно на оба уха) и шумом в ушах. Процесс связан с инфильтративным воспалением лабиринта и двусторонней дегенерацией слуховых нервов. При лабиринтите до развития у ребенка речи может наблюдаться затруднение при произнесении звуков или глухонмота. Специфический лабиринтит бывает чаще у девочек в возрасте от 4-5 до 15 лет. Если глухота возникает раньше (до 4 лет), то она сочетается с затрудненностью речи вплоть до немоты. Костная проводимость нарушена. Поскольку при этих проявлениях сифилиса не удается обнаружить бледные трепонемы, полагают, что паренхиматозный кератит и сифилитический лабиринтит обусловлены аллергической реакцией инфекционного генеза. Успешное разрешение этих процессов под влиянием глюкокортикоидной терапии считают достаточным подтверждением данной гипотезы.

Зубная патология (зубы Гетчинсона) в виде дистрофии верхних центральных постоянных резцов и гипоплазии их жевательной поверхности была впервые описана Дж. Гетчинсоном (1858). По режущему краю зубов образуются полулунные серповидные выемки, вследствие чего несколько сужается режущая поверхность резцов, а шейка зубов становится шире, зубы приобретают бочковидную форму или форму отвертки.

Разница ширины шейки и режущей поверхности должна быть не менее 2 мм, иначе этот симптом нельзя считать достоверным. Эмаль на режущем крае чаще отсутствует. Полулунную выемку по режущему краю верхних центральных резцов можно обнаружить еще в раннем детском возрасте путем рентгенографии. Лечение матери в последние месяцы беременности или ребенка в первые 3 мес жизни может предотвратить формирование зубных дистрофий.



Все перечисленные патогномичные признаки триады Гетчинсона одновременно встречаются весьма редко, чаще бывает какой-либо один из них. Некоторые авторы включают группу достоверных признаков специфические гониты и предлагают называть триаду Гетчинсона тетрадой. Специфический гонит представляет собой хронический синовит коленных суставов без поражения хрящей и эпифизов костей, протекает хронически, не нарушая функции сустава, без повышения температуры тела и болезненности. Сустав увеличен в объеме, слегка отечен, подвижность не ограничена. Процесс может быть симметричным. Чаще поражаются голеностопные и локтевые суставы.

Одним из наиболее частых проявлений позднего врожденного сифилиса служит поражение костной системы, особенно симметричные изменения большеберцовых костей голени - саблевидные голени. Различают истинную и ложную саблевидную голень. Истинная саблевидная голень рассматривается как следствие остеохондрита, перенесенного в грудном возрасте. Серповидный изгиб большеберцовой кости направлен кпереди. Ложная саблевидная голень наблюдается также и при приобретенном сифилисе. На передней поверхности большеберцовой кости расположены массивные остеопериостальные наслоения в результате неоднократно рецидивировавших остеопериоститов. Саблевидные голени, так же как и «сабельное» предплечье, не считаются безусловными признаками позднего врожденного сифилиса, так как могут наблюдаться при некоторых ортопедических заболеваниях, особенно при болезни Педжета.

Рубцы Робинсона-Фурнье могут начинаться на красной кайме губ, иногда в зоне Клейна, и переходят на прилежащую к красной кайме кожу. На красной кайме рубцы имеют вид тонких обесцвеченных линейных полосок, которые четко выделяются на фоне бледно-розовой красной каймы губ. Нередко формируется глубокая хроническая трещина верхней или нижней губы, также считающаяся вероятным симптомом позднего врожденного сифилиса.

Кроме рубцов Робинсона-Фурнье, «штампом» перенесенного раннего врожденного сифилиса, сохраняющимся на протяжении всей последующей

жизни, является ягодицеобразный череп. Он образуется в результате диффузного оссифицирующегося инфильтрата в лобных и теменных костях. Этому способствует сифилитическая гидроцефалия. Сифилитический ягодицеобразный череп в отличие от рахитического возникает в первые месяцы жизни. При рахите деформация черепа развивается ко 2-3-му году жизни. Перенесенный в раннем детстве сифилитический ринит вызывает не только недоразвитие костной или хрящевой части носа, но перфорацию носовой перегородки типичными деформациями (седловидный - ноздри выступают вперед, лорнетовидный, «козлийный», «западающий» нос).

Признаками позднего врожденного сифилиса могут быть дистрофические изменения, обусловленные прямым или косвенным воздействием бледной трепонемы на формирующиеся ткани, хотя подобные изменения могут быть следствием и других причин.

При различных инфекционных (например, туберкулез) и неинфекционных (например, алкоголизм) заболеваниях родителей у детей встречаются многочисленные и разнообразные дистрофии. Некоторые из них встречаются наиболее часто при позднем врожденном сифилисе, хотя они не специфичны. Эти дистрофии (стигмы) иногда начинают формироваться и в более ранние сроки, даже в грудном возрасте.

Среди стигм позднего врожденного сифилиса наибольшее значение имеют:

- симптом Авситидийского - утолщение грудинного конца ключицы вследствие диффузного гиперостоза. Чаще поражается правая ключица. Рентгеновский снимок подтверждает клинический диагноз;

- высокое («стрельчатое» или «готическое») твердое нёбо;

- инфантильный мизинец (симптом Дюбуа-Гиссара), укорочение мизинца (симптом Дюбуа), а сам мизинец несколько искривлен и повернут кнутри (симптом Гиссара);

- аксифоидия - отсутствие мечевидного отростка грудины (но мечевидный отросток может быть повернут внутрь, и тогда создается впечатление его отсутствия);

- бугорок Карабелли - 5-й добавочный бугорок на жевательной поверхности первого моляра верхней челюсти;

- диастема Гаше - широко расставленные верхние резцы;

- гипертрихоз у мальчиков и девочек, а также низкий рост волос на лбу (почти до бровей);

- дистрофии костей черепа - выступающие лобные и теменные бугры, но без разделительной полоски.

Диагностика. Диагностическое значение имеет хотя бы один достоверный признак. Вероятные признаки и дистрофии (стигмы) учитываются в сочетании хотя бы с одним истинным признаком или в комплексе с данными серологического обследования и анамнестическим подтверждением инфекции у детей и их родителей. При позднем врожденном сифилисе диагноз подтверждают данные серологических реакций РИФ, РИБТ и РПГА.

Прогноз зависит от качества и своевременности лечения матери и тяжести заболевания ребенка. Полноценное лечение, рациональный режим и уход, грудное вскармливание обеспечивают полное излечение детей. При позднем врожденном сифилисе своевременно начатое лечение достаточно эффективно, но РИБТ и РИФ могут долго оставаться положительными.

Профилактика. Согласно инструкциям женские консультации берут на учет всех беременных и обеспечивают их клиническое и серологическое обследование. Серологическое обследование на сифилис проводится дважды - в первую и вторую половину беременности. При выявлении у беременной активной или скрытой формы сифилиса проводят лечение только антибиотиками. Если женщина болела в прошлом сифилисом и закончила противосифилитическое лечение, то во время беременности все равно назначают специфическое профилактическое лечение, чтобы обеспечить рождение здорового ребенка. За 1-2 нед до родов неспецифические серологические реакции могут стать ложноположительными. В этом случае беременной не назначают специфическое лечение, а через 2 нед после родов повторяют обследование матери и тщательно обследуют ребенка. При подтверждении диагноза сифилиса назначают проти-восифилитическое лечение. Новорожденных, матери которых болели сифилисом и получили полноценное лечение до и во время беременности, тщательно обследуют с контрольным наблюдением в сроки до 15 лет.

### 27.13. Сифилис и ВИЧ-инфекция

ВИЧ-инфекция может изменить естественное течение сифилиса, что затрудняет диагностику и лечение. Сифилис на фоне СПИДа приобретает иногда злокачественное течение с тяжелыми атипичными проявлениями. Особенно это касается вторичного периода, проявления которого могут имитировать разнообразные варианты пиодермии, изъязвлений, микозов, кератодермии подошв и ладоней, псориаз, гранулез Вегенера, болезнь Крона, лимфаденопатический симптомокомплекс. На фоне ВИЧ-инфекции поражения нервной системы, двустороннее снижение

остроты зрения развиваются в пределах 1-го года после заражения сифилисом. Стремительное течение, большая доля редких, атипичных и тяжелых форм, возможная инверсия клинических и серологических проявлений, абсолютное преобладание во вторичном периоде папулезных сифилидов, язвенных шанкров и эрозивных папул (С.Н. Потекаев, Н.С. Потекаев) характерны для сочетания сифилиса с ВИЧ-инфекцией.

#### 27.14. Диагностика и лечение сифилиса

##### Лабораторная диагностика бледной трепонемы

Для подтверждения диагноза ранних форм сифилиса (первичный и вторичный периоды) проводят поиск бледных трепонем в активных элементах сифилиса: в первичной сифиломе, эрозированных папулах и широких кондиломах. Исследование бледных трепонем производят в их нативном состоянии, используя для этого обычный световой микроскоп и затемняя поле зрения так называемым параболоид-конденсором. Биологический материал наносят на предметное стекло, накрывают покровным стеклом и просматривают при увеличении 10 (объектив 90, бинокулярная насадка). В затемненном поле зрения при боковом освещении лампой в капле серозного экссудата, взятого из очага, выявляют различные светящиеся твердые частицы (лейкоциты, эпителиальные клетки), в том числе бледные трепонемы в виде движущейся нежной спирали или тонкого пунктира, слабо преломляющего свет.

Для более надежного обнаружения трепонемы поверхность эрозии, язвы, эрозированной папулы на коже или слизистых оболочках предварительно перед взятием материала очищают ватным или марлевым тампоном, смоченным изотоническим раствором натрия хлорида. Эту процедуру производят несколько раз, так как она не только освобождает очаг от чешуек, гноя, кровянистых корочек, но и удаляет сапрофитирующие спирохеты, располагающиеся на поверхности, тогда как бледная трепонема является внутритканевым паразитом. Затем исследуемую поверхность осторожно поглаживают платиновой петлей или лопаточкой до появления серозной жидкости, в капле которой на предметном стекле проводят поиск бледной трепонемы. При отрицательном результате исследование повторяют несколько раз. Редкие ложноотрицательные результаты могут быть следствием недавней обработки очага поражения антисептиками. Используется люминесцентная микроскопия с моно-клональными или поликлональными антителами. Перед повторным обследованием на поверхность элемента для его лучшего очищения на 24 ч накладывают примочку с изотоническим раствором натрия хлорида.

Для диагностики заболевания используют также пунктат регионарного лимфатического узла, данные клинической картины, результаты серологического исследования крови, результаты обследования полового партнера (конфронтация) и др.

Трепонему можно обнаружить с помощью ПЦР. Полимеразная цепная реакция (ПЦР) - молекулярно-биологический метод, основанный на способности геномной ДНК *T. pallidum* взаимодействовать с комплементарными праймерами к фрагменту гена

мембранного иммуногена трепонемы, что вызывает амплификацию специфической ДНК. Специфичность метода 99%, чувствительность от 70 до 91%. ПЦР-диагностика при сифилисе в настоящее время не относится к обязательным.

#### Серологическая диагностика сифилиса

Диагностика сифилиса основывается на клинических и лабораторных данных. Реакция связывания комплемента (реакция Вассермана), служившая с 1906 г. для констатации сифилитической инфекции, по приказу Минздрава ? 87 от 26.03.01 «О совершенствовании серологической диагностики сифилиса» с 2006 г. заменена более специфичными методами.

Диагноз сифилиса устанавливают только после лабораторного подтверждения, т.е. обнаружения бледных трепонем в отделяемом твердого шанкра, эрозивных папул при первичном и вторичном сифилисе, и результатов серологического обследования. Серологические реакции являются чрезвычайно ценным методом не только для подтверждения диагноза сифилиса, но и для наблюдения за эффективностью лечения и определения излеченности.

Серологическими методами в сыворотке, плазме крови или в спинномозговой жидкости определяют специфические антитела. Серологические реакции в зависимости от используемого антигена подразделяют на нетрепонемные и трепонемные.

Нетрепонемные тесты основаны на определении антител-реагинов. В качестве антигена в этих реакциях применяется кардиолипиновый антиген, представляющий собой смесь высокоочищенных липоидных компонентов животного происхождения: кардиолипина - 0,03%; лецитина - 0,27% и холестерина 0,9% на 10% растворе холинахлорида. К нетрепонемным тестам относят реакцию связывания комплемента с кардио-липидным антигеном (РСКкард), реакцию микропреципитации с кардиолипиновым антигеном (РМП), реакцию быстрого определения реагинов плазмы (RPR), реакцию VDRL и др.

В нетрепонемных тестах выявляют антитела-реагины, направленные против кардиолипинового компонента клеточной стенки бледной тре-

понемы. Реагиновые антитела могут присутствовать в сыворотке или плазме крови не только при сифилисе, но и при заболеваниях соединительной ткани (коллагенозы), воспалительных или деструктивных процессах в паренхиматозных органах (гепатиты, заболевания почек, онкологические процессы), при ряде физиологических (менструации, беременность) и патологических (тиреотоксикоз) состояний.

Трепонемные тесты включают в себя антигены, имеющие отношение к культуральной трепонеме или патогенной бледной трепонеме: при реакции связывания комплемента с трепонемным антигеном (РСКтреп), для сорбции неспецифических антител при РИФабс, при реакции иммобилизации бледных трепонем (РИТ или РИБТ) и всех модификаций реакции непрямой иммунофлюоресценции (РИФ).

Рекомбинантные, т.е. полученные генно-инженерным путем антигены бледной трепонемы используют при реакции пассивной гемагглютинации (РПГА), для сорбирования на дне лунок полистироловых планшетов при иммуноферментном анализе (ИФА), для нанесения на нейлоновые стрипы при линейном иммуноферментном анализе (иммуноблоттинге) или иммунохроматографическом анализе (простые быстрые тесты).

Трепонемные тесты позволяют определить трепонемспецифические антитела в жидких средах организма, поэтому их чаще применяют для подтверждения диагноза у пациентов, выявленных при скрининге. Выработка трепонемспецифических антител у лиц, болевших сифилисом и получивших адекватное лечение, продолжается долго, поэтому трепонемспецифические тесты не применяют для контроля эффективности лечения.

В качестве скринингового теста применяется микрореакция преципитации со стандартизованным антигеном, содержащим кардиолипин, холестерин и лецитин. Реакция, разработанная в Venereal Disease Research Laboratory (VDRL), проводится с инактивированной сывороткой крови или спинномозговой жидкостью.

RPR (rapid plasma reagin) - быстрый тест на реакины плазмы на основе антигена VDRL с добавлением мелкодисперсных частиц угля, делающих реакцию преципитации более заметной. Метод основан на образовании преципитата при добавлении к сыворотке или плазме больного сифилисом кардиолипинового антигена. Контролем служат заведомо положительные и отрицательные сыворотки. Несмотря на чувствительность, достигающую 95%, метод применяется как скрининговый и требует подтверждения более специфическими трепонемными реакциями: РИБТ (реакция иммобилизации бледных трепонем), РИФ (реакция иммунофлюоресценции), РПГА (реакция гемагглютинации).

Для оценки излеченности используют результаты полуколичественного определения реакиновых антител: снижение титра антител в РМП, RPR или VDRL более чем в 4 раза в течение года после лечения является хорошим показателем эффективности терапии.

РИБТ (реакция иммобилизации бледных трепонем) основана на феномене обездвиживания бледных трепонем антителами типа иммоби-лизинов, имеющимися в сыворотке крови больных сифилисом. В качестве антигена для РИБТ используют взвесь бледных трепонем, полученных из тканей яичек от зараженных сифилисом кроликов с признаками сифилитического орхита. Бледные трепонемы (антиген) при контакте с сывороткой крови больного (антитело) прекращают движение, т.е. происходит их иммобилизация. Результаты реакции оценивают в процентах: РИБТ считают положительной при иммобилизации от 51 до 100% бледных трепонем, слабоположительной - от 31 до 50%, сомнительной - от 21 до 30% и отрицательной - от 0 до 20%.

Иммобилизины появляются в сыворотке крови больных позднее, чем другие антитела, поэтому РИБТ становится положительной позже, чем РИФ. РИБТ наиболее специфична из существующих реакций на сифилис. Ее основное назначение - распознавание ложноположительных результатов VDRL. Это особенно важно тогда, когда сифилис протекает скрыто без наружных проявлений, но с поражением внутренних органов или нервной системы. Особенное значение имеет РИБТ для распознавания ложноположительных результатов у беременных. Следует помнить, что неспецифические положительные результаты РИБТ возможны и у больных саркоидозом, красной волчанкой, туберкулезом, циррозом печени и др. Однако при этих заболеваниях РИБТ бывает слабоположительной и никогда не достигает 100%. При лечении антибиотиками результаты РИБТ становятся отрицательными, поэтому РИБТ проводят только через 7 дней после окончания лечения водорастворимыми антибиотиками, и через 25 дней после окончания лечения дюран-тными антибиотиками.

РИФ (реакция иммунофлюоресценции) - более чувствительная реакция, бывает положительной уже в первичном серонегативном периоде сифилиса у 80% больных. По специфичности РИФ уступает РИБТ, что не позволяет заменить ею РИБТ, хотя ее техника

значительно проще. Реакцию ставят в нескольких модификациях: РИФ-10, РИФ-200 и РИФ-абс. (абсорбированная). РИФ-10 более чувствительна, а РИФ-200 и РИФ-абс. более специфичны. Принцип реакции заключается в том, что специфический антиген (бледные трепонемы) соединяют

с сывороткой крови больного (антитела) и антивидовой флюоресцирующей сывороткой (кроличья сыворотка против глобулинов человека, соединенная с флюоресцеином - веществом, светящимся в ультрафиолетовых лучах). При положительной реакции в люминесцентном микроскопе можно видеть желто-зеленое свечение бледных трепонем, поскольку они оказываются окруженными флюоресцирующими антителами. Свечение оценивают плюсами, как и при КСР. Положительную реакцию обозначают двумя, тремя или четырьмя плюсами. При свечении 1 + и отсутствии свечения реакция считается отрицательной. При вторичном сифилисе РИФ положительна почти во всех случаях. Она всегда положительна при латентном сифилисе (99-100%), а при третичных формах и врожденном сифилисе положительна в 95-100% случаев.

Для диагностики сифилиса можно использовать и иммунофермент-ный анализ (ИФА) с реакцией микропреципитации (РПМ) или реакцией пассивной гемагглютинации (РПГА). Для клинико-серологического контроля после специфического лечения (для определения эффективности терапии) допускается количественное исследование РМП (изучение титра реакции в динамике).

Иммуноферментный анализ (ИФА, Elisa). Принцип реакции заключается в соединении сифилитического антигена, сорбированного на поверхности твердофазного носителя, с антигеном испытуемой сыворотки крови и выявления специфического комплекса антиген-антитело с помощью антивидовой иммунной сыворотки, меченной ферментом. Чувствительность и специфичность ИФА аналогичны РИФ.

Реакция пассивной гемагглютинации (РПГА). Макромодификацию этой реакции именуют ТРНА, микромодификацию - МНА-ТР, автоматизированный вариант - АМНА-ТР. Работники ЦНИКВИ Г.Ф. Тимченко, Н.Н. Басова, В.Н. Беднова разработали отечественный диагностикум для РПГА из патогенных и культуральных бледных трепонем. Установлены высокая чувствительность и специфичность РПГА, особенно при поздних формах сифилиса. Простота, низкая стоимость и высокая чувствительность РПГА дают возможность использовать ее в качестве отборочной реакции на сифилис. РПГА ставят в качественном и количественном вариантах, существуют макро- и микромодификации. Принцип метода заключается в том, что при взаимодействии сыворотки крови, содержащей специфические антитела, с эритроцитами, сенсibilизированными бледной трепонемой, происходит их агглютинация. Возможна сенсibilизация эритроцитов антигенами патогенных и культуральных штаммов бледных трепонем. РПГА является ценным диагностическим тестом на всех стадиях сифилиса, но особенно чувствительна при поздних формах сифилиса.

IgM-серология. При изучении антителообразования в организме больных сифилисом было установлено, что первыми после заражения вырабатываются специфические IgM, выявляемые уже на 2-й неделе после заражения и достигающие максимальной концентрации в крови на 6-9-й неделе. Через 6 мес после окончания терапии у большинства больных в крови они не определяются. На 4-й неделе после инфицирования организм начинает продуцировать специфические IgG. Этот вид иммуноглобулинов в наибольшем количестве определяется через 1-2 года после заражения. Специфические IgM перестают вырабатываться при исчезновении из организма антигена, а секреция IgG продолжается клонами клеток памяти. Кроме того, крупные молекулы IgM не проходят через плаценту от

матери к плоду, в связи с чем по их присутствию у ребенка судят о его инфицировании бледной трепонемой. Концентрация в крови специфических IgM закономерно снижается с течением времени, поэтому рост титра этих антител может служить вспомогательным признаком рецидива заболевания или реинфекции. В 1977 г. была предложена 19S IgM-ТА-абс., затем 19 IgM-ТРНА. В основе этих тестов лежит разделение с помощью гель-фильтрации испытуемых сывороток крови на 19S IgM и 7S IgG и выявление первых с помощью иммунофлуоресцентного метода и теста гемагглюцинации. В 1980 г. В. Шмидт описал реакцию гемадсорбции на твердофазном носителе IgM-SPНА, объединившую элементы ИФА и РПГА, а в 1983 г. Е. Линдешмидт предложил IgM-ТР-АБS-Elisa. А. Люгер (1981) определил, что для установления активности специфического процесса в ЦНС важно определение IgM путем 19S IgM-SPНА.

### 27.15. Принципы и методы лечения сифилиса

Лечение больных сифилисом осуществляется в соответствии со специальной инструкцией после установления и обязательного подтверждения диагноза лабораторными исследованиями. Лечение рекомендуется начинать как можно скорее (при ранних активных формах сифилиса - в первые 24 ч). Чем раньше начато лечение, тем благоприятнее прогноз и лучше его результаты. Инструкцией предусмотрены следующие виды лечения противосифилитическими препаратами:

1. Специфическое лечение больных сифилисом с подтвержденным диагнозом.

2. Превентивное лечение лиц, находившихся в тесном бытовом или половом контакте с больными сифилисом, проводится, если с момента контакта прошло не более 2 мес. По истечении 2 мес превентивное лечение не проводится, а данное лицо ежемесячно подвергается клинико-серологическому контролю в течение 4 мес.

3. Профилактическое лечение с целью профилактики врожденного сифилиса проводится беременным, болевшим в прошлом сифилисом, получившим полноценную терапию, но не снятым с учета, а также беременным, которые получили полноценное противосифилитическое лечение и сняты с учета по поводу сифилиса. Новорожденным назначают профилактическое лечение, если они родились без клинических и серологических симптомов сифилиса от матерей, неполноценно лечившихся в прошлом или не успевших получить полностью профилактическое лечение во время беременности.

4. Пробное лечение (*ex juvantibus*) назначают лицам, у которых клиническая картина позволяет подозревать поздние третичные сифилитические поражения кожи, костей, суставов, внутренних органов и нервной системы, а лабораторные серологические исследования (КСР, РИБТ и РИФ) не могут подтвердить или отвергнуть такой диагноз.

5. Больные гонореей с невыявленными источниками заражения в случае невозможности установить за ними диспансерное наблюдение (лица без определенного места жительства, работники секс-индустрии и т.д.) подлежат превентивному противосифилитическому лечению в условиях стационара. Если госпитализация этих больных невозможна, превентивное лечение проводится амбулаторно одним из дюрантных препаратов пенициллина.

Допускается проведение так называемого эпидемиологического лечения. При очевидных клинических симптомах сифилиса, положительной микрореакции преципитации (VDRL, RPR) и соответствующем эпидемиологическом анамнезе лечение

начинают немедленно, не ожидая результатов серологических реакций, подтверждающих диагноз.

За последние годы накоплен большой материал по лечению больных с различными стадиями и формами сифилиса. Основной тенденцией стало сокращение сроков лечения по всем схемам. Повышение разовых и курсовых доз антибиотиков при различных стадиях сифилиса сочетается с неспецифической терапией. ВОЗ рекомендует лечение свежего сифилиса с использованием бензатин-пенициллина.

*Препараты для лечения сифилиса.* С 1943 г. пенициллин и его соли остаются препаратами первого выбора для регулярного лечения больных сифилисом.

Чувствительность бледной треномемы к пенициллину остается высокой и нет признаков ее изменений. Однако у пенициллина имеются и определенные недостатки, прежде всего повышенная чувствительность некоторых больных или непереносимость, хотя зарегистрированные случаи анафилаксии при введении пенициллина составляют всего 0,4%. Пенициллин в применяемых дозах не способен проникать через гематобиологические барьеры, что затрудняет его применение в обычных концентрациях для лечения больных с поздними формами сифилиса (включая поздние рецидивы), особенно при поражениях нервной системы и внутренних органов. В подобных случаях или вводят большие дозы пенициллина, или одновременно с пенициллином назначают препараты, блокирующие его выведение почками. Возникла необходимость в создании резервных методов лечения, которые при высокой эффективности были бы свободны от недостатков, присущих пенициллину.

К настоящему времени в качестве резервных препаратов для лечения сифилиса используют антибиотики непенициллинового ряда тетрациклин (доксциклин), эритромицин, цефтриаксон.

Тетрациклиновые препараты эффективны при лечении раннего сифилиса, но их применение ограничено у беременных из-за взаимодействия с костными тканями эмбриона, которые становятся более хрупкими.

Эритромицин также достаточно эффективен при лечении первичного и вторичного сифилиса, но может давать гепатотоксический эффект. Это ограничивает его применение у лиц с патологией печени. Ни один из перечисленных препаратов не проникает через гематоэнцефалический барьер, все препараты нужно принимать долго.

В соответствии с рекомендациями ВОЗ для лечения больных сифилисом стали применять некоторые цефалоспорины, в том числе цефтизоксим и цефтриаксон. Цефтриаксон может проникать в спинномозговой канал, он не оказывает тератогенного действия. Это является достаточным основанием для использования цефтриаксона при лечении больных с различными формами сифилиса, включая скрытые и поздние, а также при поражении нервной системы.

### **27.16. Схемы лечения сифилиса**

Инструкция по лечению и профилактике сифилиса содержит ряд вариантов схем лечения. До начала лечения необходимо уточнить у больного переносимость пенициллина в прошлом. При хорошей переносимости в истории болезни записывают: «Указаний на непереносимость пенициллина в анамнезе нет». С целью профилактики возможных аллергических осложнений рекомендуется проводить кожный тест на переносимость



пенициллина, а за 30 мин до первой инъекции, а также перед каждой инъекцией дюранных препаратов (новокаиновая соль бензил-пенициллина, бензатин-бензилпенициллин и др.) следует дать 1 таблетку антигистаминного средства (диазолин, супрастин, димедрол, тавегил, пипольфен, фенкарол и др.). Лечение больных сифилисом детей имеет ряд особенностей, зависящих от характера инфекции (приобретенный или врожденный сифилис), стадии заболевания, возраста и массы тела ребенка.

Превентивное лечение эффективно у лиц, имевших половой или тесный бытовой контакт с больными на ранних стадиях сифилиса, если с момента контакта прошло не более 2 мес.

Лечение проводят амбулаторно бициллином-1, бициллином-3 или бициллином-5 в разовых дозах соответственно 1 200 000 ЕД, 1 800 000 ЕД или 1 500 000 ЕД 2 раза в неделю; на курс 4 инъекции.

Можно использовать импортный бензатил-бензилпенициллин (экстенциллин, ретарпен или др.). Достаточно одной инъекции препарата в дозе 2 400 000 ЕД.

В условиях стационара для превентивного лечения можно применять натриевую или калиевую соль пенициллина по 400 000 ЕД на инъекцию 8 раз в сутки (через 3 ч) на протяжении 14 дней. Возможно также применение новокаиновой соли пенициллина по 600 000 ЕД 2 раза в сутки также в течение 14 дней.

Если с момента контакта с больным сифилисом прошло от 2 до 4 мес, проводят двукратное клинико-серологическое обследование (РИТ, РИФ, РПГА) с интервалом 2 мес. Если с момента контакта прошло более 4 мес, показано однократное клинико-серологическое обследование.

Превентивное лечение реципиента, которому перелита кровь больного сифилисом, проводят по одной из схем, рекомендуемых для лечения больных первичным серопозитивным (вторичным свежим) сифилисом, если с момента трансфузии прошло не более 3 мес. Если этот срок составляет от 3 до 6 мес, то необходим клинико-серологический контроль (ИТ, РИФ, РПГА) дважды с интервалом 2 мес. Если после переливания крови прошло более 6 мес, то реципиент подлежит однократному клинико-серологическому обследованию.

Лечение раннего сифилиса (длительность не более 2 лет). При первичном серонегативном сифилисе достаточно одной инъекции экстенциллина в дозе 2 400 000 ЕД, при первичном серопозитивном и вторичном сифилисе делают 2 инъекции по 2 400 000 ЕД с интервалом 7 дней; больным вторичным рецидивным сифилисом с массой тела более 85 кг и больным ранним скрытым сифилисом - 3 инъекции экстенциллина в дозе 2 400 000 ЕД с интервалами 7 дней. Перед введением 2 400 000 ЕД препарата разводят в 8 мл воды для инъекций (можно в 0,25% растворе новокаина) и вводят внутримышечно двухмоментно (можно в обе ягодицы). За 20-30 мин до инъекции больному дают 1 таблетку антигистаминного препарата.

Эффективность терапии препаратами бензатин-пенициллина объясняется не только длительным поддержанием трепонемической концентрации в крови (до 23 дней), но и сохранением резервных возможностей нейтрофилов.

При непереносимости пенициллина, а также при сочетании сифилиса и уrogenитального хламидиоза хороший терапевтический эффект при ранних формах

сифилиса дает назначение внутрь сумамеда (азитроми-цин) в течение 10 дней по 0,5 г в день (А.Л. Машкиллейсон, М.А. Гом-берг, С.А. Кутин и др.) за 1 ч до или через 2 ч после еды.

При смешанной хламидийно-сифилитической инфекции первый прием сумамеда составляет 1 г; суммарная доза 5,5 г препарата. Следует учитывать, что к сумамеду, как и к другим антибиотикам, кроме пенициллина, бледная трепонема может быть устойчива (в 1-1,5% случаев).

Роцефин (цефтриаксон) показал высокую терапевтическую эффективность при лечении больных свежими формами сифилиса, которая заключается в разрешении клинических проявлений, быстрой и стойкой негативации серологических реакций, отсутствии серологических и клинических рецидивов. При свежих формах сифилиса 0,5 г вводят внутримышечно через день в течение 10 дней (5 инъекций) (А.А. Кубанов).

Для превентивного лечения эритромицин, эрициклин, тетрациклин или олететрин применяют по 0,5 г 4 раза в сутки, метациклин по 0,3 г, док-сициклин по 0,1 г 3 раза в день в течение 14 дней. У больных первичным сифилисом эти антибиотики в тех же дозах применяют на протяжении 20 дней, при вторичном свежем - в течение 25 дней. У больных вторичным рецидивным, ранним скрытым сифилисом лечение резервными антибиотиками (эритромицином, эрициклином, олететрином и тетрациклином) осуществляется в тех же суточных дозах в течение 40 дней. Не рекомендуется назначать препараты тетрациклиновой группы детям до 8 лет, так как эти средства взаимодействуют с костной тканью. Кроме того, необходимо учитывать химико-фармакологические особенности препаратов при приеме внутрь.

Эритромицин следует принимать за 0,5 ч до или через 1-1,5 после еды, так как он разрушается в кислой среде желудочного сока.

Препараты тетрациклиновой группы, особенно доксициклин, рекомендуется принимать во время или после еды, так как они могут раздражать слизистую оболочку желудочно-кишечного тракта. Тетрациклин, олететрин не следует запивать молоком или принимать одновременно с лекарственными средствами, понижающими кислотность желудочного сока, поскольку при этом образуются нерастворимые комплексы с солями кальция и магния. Доксициклин, в отличие от других антибиотиков тетрациклинового ряда, лишен этого недостатка. Он более удобен еще и потому, что его пролонгированный эффект позволяет увеличить ночной перерыв в приеме. При лечении всеми антибиотиками тетрациклинового ряда рекомендуется избегать длительного пребывания под прямыми солнечными лучами ввиду возможного фотосенсибилизирующего действия.

### **27.17. Лечение раннего скрытого сифилиса**

Выявление и лечение скрытого сифилиса, составляющего более 15% всех случаев этой болезни и представляет большую эпидемиологическую опасность для окружающих, весьма сложная задача. Нелеченные больные латентным сифилисом являются серореактивными и не имеют никаких других признаков заболевания. Следовательно, лечение скрытого сифилиса направлено не на устранение клинических признаков заболевания, а на предупреждение его дальнейшего развития: поздних рецидивов, поражения внутренних органов и нервной системы. Эффективность проводимого лечения и излеченность отражает «серологическое зеркало» крови. Бензатин-пенициллин G является препаратом выбора. Его вводят в дозе 2 400 000 ЕД внутримышечно двухмоментно 1 раз в неделю, всего 3 инъекции. У всех больных скрытым сифилисом необходимо исследовать спинномозговую жидкость.

*Лечение больных скрытым поздним сифилисом* (приобретенным и врожденным). Водорастворимым пенициллином внутримышечно по 1 000 000 ЕД каждые 6 ч в течение 28 дней. Спустя 2 нед проводят повторный курс в тех же дозах. Или: новокаиновой солью пенициллина по 600 000 ЕД 2 раза в сутки в течение 28 дней. Спустя 2 нед назначают повторный курс в тех же дозах - 14 дней. Или: прокаин-пенициллином по 1 200 000 ЕД ежедневно в течение 20 дней. Спустя 2 нед проводят повторный курс в той же дозе в течение 10 дней. Специфическое лечение больных поздним скрытым сифилисом следует сочетать с широким применением неспецифических средств. Лечение больных скрытым неуточненным сифилисом рекомендуется проводить аналогично позднему или раннему скрытому сифилису.

Лечение больных висцеральным и третичным сифилисом. Специфическое лечение висцерального сифилиса должно быть комплексным, специфическими и симптоматическими средствами, под наблюдением терапевта. Одновременно проводится контроль функционального состояния пораженного органа с применением соответствующих исследований (ЭКГ, УЗИ, биохимические анализы крови, мочи, показатели свертывающей системы крови и др.). Лечение больных висцеральным и третичным сифилисом аналогично лечению больных поздним скрытым сифилисом. Выбор метода лечения при гуммозном поражении зависит от локализации гуммы и общего состояния больного. У больных третичным сифилисом с гуммозным поражением кожи лечение аналогично лечению позднего скрытого сифилиса.

Лечение нейросифилиса. При ранних формах нейросифилиса лечение проводится водорастворимым бензилпенициллином (натриевая соль) внутривенно капельно (на 400 мл изотонического раствора натрия хлорида) по 10-12 млн ЕД 2 раза в сутки или внутривенно струйно по 2-4 млн ЕД 6 раз в сутки (12-24 млн/сут) в течение 14 сут.

Больные поздним нейросифилисом (прогрессивным параличом, спинной сухоткой), за исключением больных с атрофией зрительных нервов, подлежат лечению по схеме лечения раннего скрытого сифилиса. После первого курса лечения через 2 нед проводится точно такой же второй курс. При прогрессивном параличе, во избежание обострения психотической симптоматики, больным дают преднизолон внутрь по 20-60 мг 1 раз в сутки утром в течение 3 сут. Лечение рекомендуется проводить под наблюдением невропатолога, офтальмолога. Во время первых двух курсов больной обязательно находится в стационаре, а при атрофии зрительных нервов все три курса лечения проводят только в стационаре.

При первичной атрофии зрительных нервов первый курс лечения начинают с назначения внутрь витамина А по 33 000 МЕ 2 раза в сутки в любых формах (драже или таблетки ретинола ацетата, масляный раствор ретинола ацетата в каплях или капсулах, таблетки или масляный раствор ретинола пальмитата). Пенициллинотерапию начинают с малых доз (50 000 ЕД каждые 3 ч) с дальнейшим их повышением на 50 000 ЕД через день до 200 000 ЕД. Пенициллин в разовой дозе 200 000 ЕД применяют в течение недели, после чего разовую дозу повышают до 400 000 ЕД через 3 ч (8 раз в сутки). Курс составляет 28 дней. В дальнейшем проводят еще 2 курса пенициллинотерапии в разовой дозе 400 000 ЕД через 3 ч. Курс составляет 28 дней. Интервалы между курсами 1 мес. Во время каждого курса пенициллинотерапии проводится и неспецифическая терапия (витамины В, С, метилурацил, экстракт алоэ) под наблюдением офтальмолога. В случае неэффективности или непереносимости пенициллина вводят внутримышечно цефтриаксон в дозе 1 г/сут 10-14 дней (О.К. Лосева, Э.Ш. Тактамышева).

## 27.18. Профилактика врожденного сифилиса

Профилактика врожденного сифилиса обеспечивается трехкратным серологическим обследованием женщин в первой половине беременности (при первом посещении женской консультации по поводу беременности) и во второй половине (лучше на 6-7-м месяце, но не позднее оформления декретного отпуска). При положительных результатах микрореакции преципитации необходимо исследовать сыворотку крови на РИБТ и РИФ. При подтверждении положительных результатов беременная подлежит стационарному обследованию и лечению. В тех исключительных случаях, когда нет возможности осуществить РИФ и РИБТ, а результаты МРП резко положительные, повторяют исследование и при повторном резко положительном результате устанавливают диагноз скрытого сифилиса. При повторных слабоположительных результатах МРП беременная подлежит тщательному клинико-серологическому наблюдению для исключения ложноположительных реакций, обусловленных беременностью.

Беременные, болевшие сифилисом в прошлом, подлежат профилактическому лечению во время каждой беременности до снятия с учета. Если все серологические реакции стали негативными до наступления беременности, то профилактическое лечение не проводится. После снятия с учета профилактическое лечение проводится при первой беременности только женщинам, у которых сохраняется серорезистентность.

Женщины, получившие превентивное противосифилитическое лечение, профилактическому лечению в период беременности не подлежат.

Если основное специфическое лечение проведено в ранние сроки беременности, то профилактическое лечение следует начинать не позднее 6-7-го месяца беременности. Если основные курсы специфического лечения проводятся в поздние сроки беременности, то профилактическое лечение начинают не более чем через 2 нед после основного.

Превентивное лечение беременных, находившихся в контакте с больными заразными формами и ранним скрытым сифилисом, проводится

натриевой солью бензилпенициллина внутримышечно по 1 млн ЕД 4 раза в сутки в течение 10 сут или бензилпенициллин-прокаином внутримышечно по 1,2 млн ЕД 1 раз в сутки в течение 10 суток. При вторичном и раннем скрытом сифилисе беременным проводится аналогичное лечение в течение не 10, а 20 дней. При непереносимости лекарственных средств пенициллинового ряда применяют полусинтетические пенициллины, цефтриаксон или эритромицин.

#### 27.19. Лечение и профилактика сифилиса у детей

Превентивное, профилактическое и специфическое лечение детей проводится препаратами пенициллина. Детям в возрасте до 2 лет назначают натриевую и новокаиновую соль пенициллина, старше 2 лет - также и бициллины. Суточная доза пенициллина (натриевой и новокаиновой солей) составляет 100 000 ЕД/кг для детей в возрасте до 6 мес, 75 000 ЕД/кг - от 6 мес до 1 года, 50 000 ЕД/кг - старше 1 года. Суточную дозу делят на 6 равных разовых доз для водорастворимого пенициллина и на 2 дозы для его новокаиновой соли.

Бициллин-1, бициллин-3 или бициллин-5 вводят по 300 000 ЕД 1 раз в сутки. При хорошей переносимости после нескольких инъекций можно перейти на введение по 600 000 ЕД 1 раз в 2 сут (по 300 000 ЕД в каждую ягодицу).

Длительность превентивного лечения составляет 2 нед, профилактического - от 2 до 4 нед, а специфического при раннем врожденном сифилисе - 4 нед, при позднем врожденном - 4 нед антибиотиками в сочетании с висмутовыми препаратами. Лечение детей со свежими формами приобретенного сифилиса занимает 2 нед, а больных вторичным рецидивным и скрытым ранним сифилисом - 4 нед.

При непереносимости пенициллина можно использовать оксацил-лин и ампициллин.

Оксациллин назначают внутримышечно по 100 000 ЕД/кг•сут) в 4 введения в течение 10 сут или ампициллина натриевую соль вводят внутримышечно новорожденным в дозе 100 мг/кг, остальным детям - 50 мг/кг, максимально 2 г/сут. Суточную дозу делят на 4-6 инъекций.

Ампициллин в таблетках дают внутрь в тех же дозах независимо от приема пищи. Суточную дозу делят на 4-6 приемов.

При непереносимости полусинтетических пенициллинов их можно заменить эритромицином: детям в возрасте от 1 года до 3 лет в суточной дозе 0,4 г/кг, 3-5 лет - 0,5-0,75 г/кг, 6-7 лет - 0,75 г/кг, 8-12 лет - до 1 г. Препарат дают равными дозами 4-6 раз в сутки.

Для предупреждения аллергических реакций до начала и во время лечения следует назначать антигистаминные средства, препараты кальция. На 2-3-й день лечения и в конце курса необходимо исследовать кровь (РИФ, РИБТ, РПГА).

Предложен однокурсовой метод специфического лечения больных детей длительностью 30 дней при суточной дозе пенициллина 100 000 ЕД/кг

(К.К. Борисенко, О.К. Лосева, 1996).

Профилактическое лечение детей, рожденных матерями, больными сифилисом, проводится препаратами пенициллина в течение 2-4 нед при отсутствии у детей клинических и серологических симптомов заболевания. Больные ранним врожденным сифилисом получают пенициллин на протяжении 4 нед. Длительность лечения приобретенного сифилиса у детей при свежих формах составляет 2 нед, при вторичном рецидивном и скрытом раннем сифилисе - 4 нед.

В лечении и профилактике раннего врожденного и приобретенного сифилиса у детей применяют также дюрантные препараты пенициллина - ретарпен и экстенциллин. Препараты назначают из расчета 50 000 ЕД/кг на инъекцию внутримышечно двукратно с интервалом 7 дней. Подобное лечение можно проводить при нормальной спинномозговой жидкости. При невозможности проведения спинномозговой пункции специфическое лечение осуществляется натриевой или новокаиновой солью пенициллина.

Превентивное и профилактическое лечение детям проводят ретарпеном или экстенциллином в дозе 50 000 ЕД/кг внутримышечно однократно. При переливании детям крови от доноров, больных сифилисом, назначают превентивное лечение в сроки до 3 мес после переливания.

Дети, рожденные матерями, болевшими сифилисом, не подлежат клинико-серологическому обследованию и наблюдению в кожно-вене-рологическом диспансере, если у матери после полноценного специфического лечения серологические реакции стали отрицательными до беременности (отрицательные результаты в течение года).

Остальные дети, рожденные матерями, больными или болевшими сифилисом, должны пройти клинко-серологическое обследование в первые месяцы жизни (желательно в возрасте 2,5-3 мес).

Обследование включает в себя консультацию педиатра, дерматовенеролога, невропатолога, оториноларинголога, офтальмолога, исследование крови (РПГА, РИФ, РИБТ), рентгенографию костей конечностей. При клинических неврологических изменениях показана спинномозговая пункция.

Дети, матери которых получили профилактическое лечение во время беременности, при отсутствии клинических, серологических и рентгенологических признаков болезни не подлежат профилактическому лечению, но остаются под наблюдением в кожно-венерологическом диспансере в течение года.

Дети, матери которых подлежали профилактическому лечению, но не получили его, а также дети, матери которых получили неполноценное специфическое лечение, подлежат профилактическому лечению продолжительностью 2 нед.

Дети, родившиеся от нелеченых матерей, больных сифилисом, подлежат профилактическому лечению по схеме лечения раннего врожденного сифилиса длительностью 4 нед даже при отсутствии у них клинических, серологических и рентгенологических признаков болезни.

При сомнительных результатах обследования ребенка, рожденного матерью, болевшей сифилисом, показания к лечению устанавливают с учетом данных анамнеза, возраста ребенка и лечения, полученного матерью.

Если ребенка впервые обследуют в возрасте старше 1 года, то при отрицательных результатах обследования лечение не проводят. В сомнительных случаях рекомендуется пенициллинотерапия в течение 2 нед.

#### 27.20. Клинко-серологический контроль после окончания лечения

Взрослые и дети, получившие превентивное лечение после полового или тесного бытового контакта с больными на ранних стадиях сифилиса, подлежат клинко-серологическому контролю в течение 3 мес после лечения.

Клинко-серологический контроль осуществляется 1 раз в 3 мес. Больные первичным серонегативным сифилисом подлежат ежеквартальному клинко-серологическому контролю в течение 3 мес.

Больные первичным серопозитивным и вторичным свежим сифилисом, а также лица, получившие превентивное лечение в связи с переливанием крови от больного сифилисом, подлежат клинко-серологическому контролю в течение 1-2 лет (в зависимости от скорости негативации реакций), который проводится 1 раз в квартал.

Для больных вторичным рецидивным, третичным, скрытым (ранним, поздним, неуточненным), висцеральным сифилисом и нейросифилисом предусмотрен 3-летний срок диспансерного наблюдения. Клинко-серологический контроль проводят ежеквартально в течение 2 лет, а затем 1 раз в 6 мес в течение 3-го года.

Дети, получившие профилактическое или специфическое лечение по поводу как раннего, так и позднего врожденного сифилиса, подлежат клинико-серологическому контролю в течение 3 лет. В течение первых 2 лет сыворотку исследуют 1 раз в 3 мес, в дальнейшем 1 раз в 6 мес. Дети, не подлежавшие профилактическому лечению, также должны проходить клинико-серологический контроль в течение 1 года. Дети, получившие лечение по поводу приобретенного сифилиса, подлежат клинико-серологическому контролю так же, как взрослые.

При возникновении клинического или серологического рецидива больных обследуют терапевт (делают рентгенографию органов грудной клетки), невропатолог, офтальмолог, оториноларинголог; по показаниям делают спинномозговую пункцию. Лечение проводится в объеме, предусмотренном для вторичного рецидивного сифилиса по любой из методик с назначением неспецифических средств. Диагноз серорезистентности после законченного лечения по поводу ранних стадий сифилиса устанавливается в тех случаях, когда в течение года после окончания лечения серологические реакции с трепонемным и кардиолипидными антигенами остаются стойко положительными без тенденции к снижению титра реактивов. В этих случаях назначают дополнительное лечение. Если через год после полноценного лечения негитивация реакций не наступила, то эти случаи рассматривают как замедленную негитивацию серологических реакций и продолжают наблюдение еще 6 мес. Если в течение этого времени негитивация не наступает, то проводят дополнительное лечение.

При замедленной негитивации серореакций и серорезистентности у детей вопрос о длительности клинико-серологического контроля и дополнительном лечении решается индивидуально.

Дополнительное лечение проводится одним курсом пенициллина в высоких дозах в комплексе с иммуномодуляторами. Бензилпенициллин вводят внутримышечно в дозе 1 млн ЕД 6 раз в сутки в течение 28 дней параллельно с применением неспецифических средств. Дополнительное лечение можно проводить бициллином; курс состоит из 10 инъекций.

При непереносимости пенициллина дополнительное лечение осуществляется антибиотиками резерва. При отсутствии эффекта от дополнительного лечения повторно дополнительное лечение не назначают. Срок клинико-серологического контроля исчисляется от момента окончания основного лечения. При сохранении положительных серореакций после полноценного лечения поздних форм сифилиса дополнительное лечение не проводится. РИФ и РИБТ исследуют у больных со всеми формами сифилиса через 6 мес после окончания лечения и затем ежегодно до снятия с учета.

### **27.21. Снятие с учета**

По окончании клинико-серологического наблюдения больные всеми формами сифилиса подлежат полному клиническому обследованию (терапевт, невропатолог, офтальмолог, оториноларинголог, рентгенолог). В выписке из стационарной истории болезни должны быть заключения соответствующих специалистов.

Исследование спинномозговой жидкости проводится при снятии с учета пациентам, лечение которых было начато по поводу раннего и позднего нейросифилиса, а также лиц, у которых в процессе клинико-серологического контроля появились какие-либо

клинические проявления специфического поражения нервной системы. Подобное исследование проводится и лицам с серологической резистентностью, сохраняющейся к концу клинико-серологического наблюдения. При снятии с учета детей, получивших лечение по поводу врожденного и приобретенного сифилиса, рекомендуется обследовать в стационарных условиях с консультациями педиатра, невропатолога, офтальмолога, оториноларинголога, рентгенографией трубчатых костей (при костной патологии в анамнезе), РПГА, РИФ и РИБТ.

В качестве критериев излеченности учитывают соответствие лечения действующим инструкциям; данные клинического (кожные покровы, слизистые оболочки, внутренние органы, нервная система, органы чувств) и рентгенологического обследования; результаты лабораторного (серологического и при показаниях спинномозговой жидкости) обследования.

Лица, получившие превентивное лечение, снимаются с учета через 3 мес диспансерного наблюдения.

Больные, получившие полноценное лечение по поводу первичного серонегативного сифилиса, подлежат снятию с учета после диспансерного наблюдения в течение 6 мес.

Больные, получившие полноценное лечение по поводу первичного серопозитивного и вторичного свежего сифилиса, а также лица, получившие превентивное лечение в связи с переливанием крови от больного сифилисом, снимаются с учета после 1-2 лет диспансерного наблюдения.

Больные, получившие полноценное лечение по поводу вторичного рецидивного и скрытого (раннего, позднего, неуточненного) сифилиса,

подлежат снятию с учета после 3 лет диспансерного наблюдения. При стойкой, подтвержденной повторными исследованиями с интервалом не менее 6 мес негативации РПГА, РИФ, РИБТ больные вторичным рецидивным и ранним скрытым сифилисом могут быть сняты с учета ранее чем через 3 года диспансерного наблюдения.

Больные, начавшие лечение в третичном периоде, снимаются с учета после полноценного лечения и 3 лет дальнейшего клинико-серологического диспансерного наблюдения.

Больные висцеральным сифилисом и нейросифилисом снимаются с учета после полноценного лечения и последующего наблюдения в течение 3 лет. Лица с серорезистентностью снимаются с учета после полноценного лечения (основного) через 5 лет.

Дети, получившие лечение по поводу приобретенного сифилиса, допускаются в детские учреждения после выписки из стационара при условии систематического дальнейшего клинического и серологического диспансерного наблюдения.

Возможность полного излечения больных сифилисом при использовании полноценных современных методов лечения не вызывает сомнений, о чем свидетельствуют:

- отсутствие у большинства лиц, получивших полноценное специфическое лечение, особенно в первичной и вторичной стадиях сифилиса, каких-либо проявлений болезни на протяжении всей дальнейшей жизни;



- случаи повторного заражения (реинфекции);
- рождение женщинами, лечившимися современными полноценными специфическими методами (до наступления беременности или в ее первой половине), здорового потомства;
- отсутствие каких-либо признаков специфического поражения внутренних органов и нервной системы при вскрытии лиц, погибших от случайных причин, ранее полноценно лечившихся по поводу сифилиса.

Срок наблюдения больных серорезистентным сифилисом не менее 3 лет, после чего пациент снимается с учета в установленном порядке.

Эксперименты на зараженных сифилисом животных (кроликах, обезьянах) с пересадкой лимфатических узлов и внутренних органов и успешные результаты реинфекции после применения современных противосифилитических препаратов доказывают возможность стойкого клинического выздоровления и полной санации организма от бледных трепонем.

## 28. ГОНОРЕЯ

Гонорея - инфекционное заболевание, вызываемое гонококками рода нейссерий и передающееся половым путем.

Острое воспаление мочеиспускательного канала у мужчин, уретры и шейки матки у женщин обычно сопровождается выделением наружу гноя. Именно это дало основание Галену во II веке н.э. предложить термин «гонорея». Хотя такое название дает неправильное представление о сущности заболевания (точный перевод - «семязечение»), оно сохранилось, полностью вытеснив употреблявшиеся ранее термины «бленнорея», «триппер». Впрочем, заразные заболевания с истечением гноя из мочеиспускательного канала были известны задолго до Галена. Только открытие в 1879 г. немецким ученым Нейссером в гное больного уретритом особого микроорганизма, закономерно вызывающего воспаление мочеполовых органов у людей, позволило считать гонорею самостоятельным венерическим заболеванием.

Этиология. Возбудитель гонореи - гонококк - грамотрицательный диплококк бобовидной формы, длиной от 1,25-1,6 мкм и шириной 0,7-0,9 мкм. Гонококки хорошо окрашиваются всеми анилиновыми красителями. При острых процессах в окрашенных мазках выявляют большое количество гонококков внутри лейкоцитов (рис. 123, 124). В более поздних (хронических) стадиях болезни, когда отделяемое становится скудным, гонококки встречаются реже, и для их обнаружения иногда необходимо прибегать к провокации и культуральной диагностике.

В сканирующем электронном микроскопе гонококки имеют вид шаровидных или диплококковых образований со слегка бугристой поверхностью.

При изучении ультратонких срезов у гонококков удается выявить клеточную стенку, цитоплазматическую мембрану, цитоплазму с многочисленными рибосомами, мезосомы, нуклеоид с нитями ДНК. На поверхности гонококков выявляются тонкие трубчатые нити - пили, с которыми связывают их способность генетически передавать некоторые свойства, в частности устойчивость к антибиотикам. Выявленная методом электронной микроскопии капсулоподобная субстанция обеспечивает адаптацию возбудителя к неблагоприятным

условиям и его персистенцию в организме больного. Цитоплазматическая мембрана имеет отношение к метаболизму клетки.

При неблагоприятных условиях возможна L-трансформация гонококков с утратой наружной клеточной оболочки. Гонококки растут на искусственных питательных средах в присутствии человеческого белка (асцитический агар) при температуре 37 °С.

Отдельные штаммы гонококков вырабатывают пенициллиназу, что способствует их резистентности к пенициллину и его дериватам. Во многих странах в последнее время при неудачном лечении все чаще выделяются гонококки, продуцирующие пенициллиназу или β-лактамазу.

Эпидемиология. Гонококки вне человеческого организма быстро погибают. На них губительно действуют различные антисептические препараты, нагревание выше 56 °С, высушивание, прямые солнечные лучи. Температуру ниже оптимальной гонококки переносят плохо и быстро погибают при 18 °С. В гное гонококки сохраняют жизнеспособность и патогенность, пока не высохнет патологический субстрат (от 30 мин до 4-5 ч). Заражение, как правило, происходит половым путем при непосредственном контакте здорового человека с больным (или внешне здоровым носителем). Изредка бывает заражение не при половом акте, а через инфицированные предметы туалета, белье, чаще у маленьких девочек, заражающихся от своих матерей. При анальном или оральном половом акте может возникнуть гонококковая инфекция прямой кишки, носоглотки, слизистой оболочки рта, миндалин. Инфицирование глаз у взрослых возможно при внесении гонококков грязными руками. У новорожденных инфицирование глаз происходит при прохождении через родовые пути больных матерей.

Повышенная восприимчивость слизистых оболочек мочеполовых органов, прямой кишки, носоглотки, рта, миндалин, конъюнктивы объясняется биохимическими, гормональными, иммунными и анатомо-физиологическими особенностями организма. Гонококки предпочитают поражать слизистые оболочки, покрытые цилиндрическим эпителием.

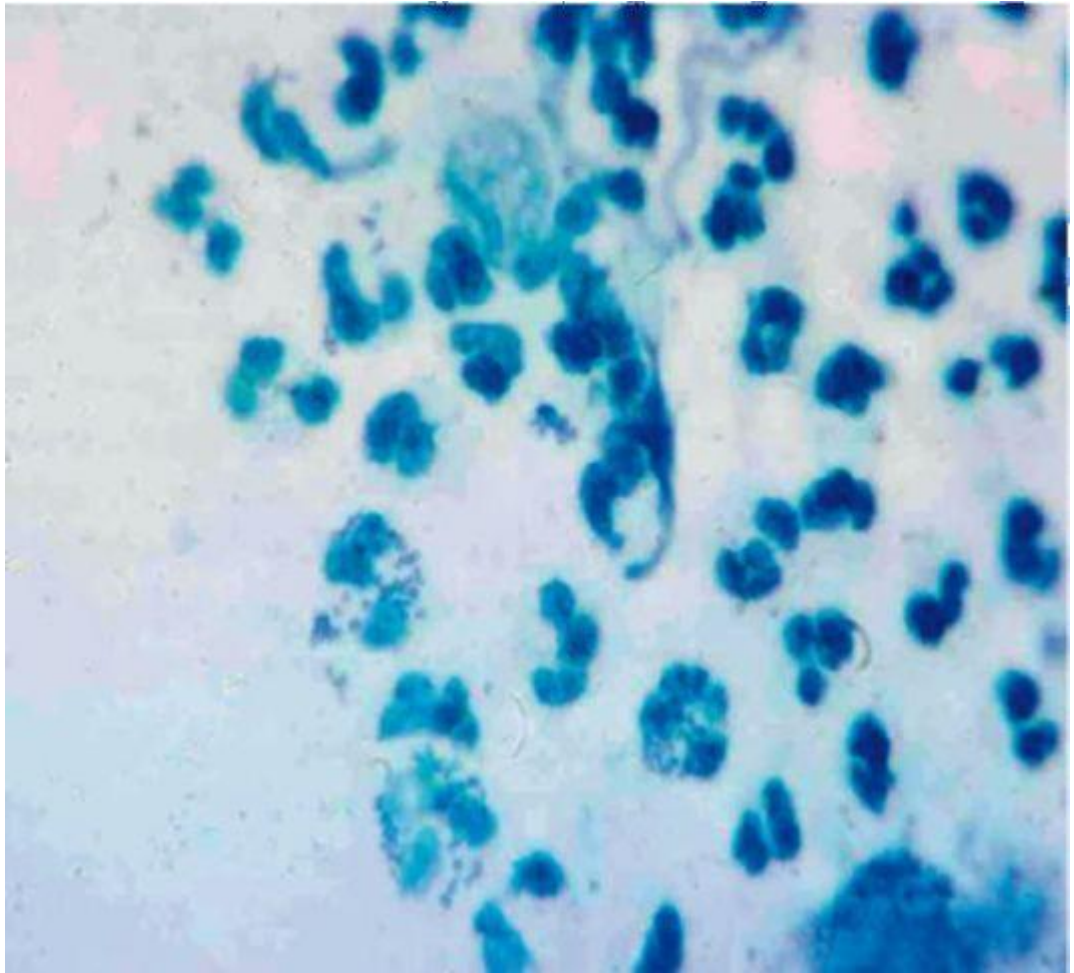


Рис. 123. Гонококк (окраска метиленовым синим)

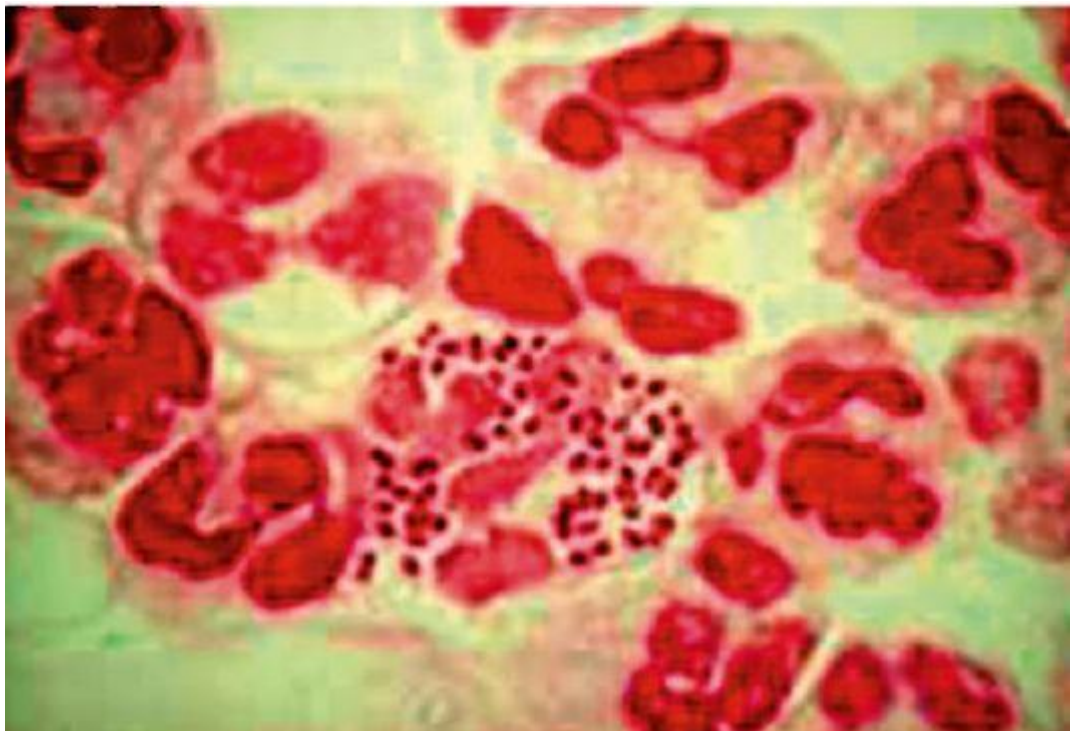


Рис. 124. Гонококк (окраска по Граму)

Иммунитет. При гонококковой инфекции имеется как гуморальная, так и клеточная реакция, но не развивается иммунитет, предотвращающий реинфекцию. Обнаруживаемые в сыворотке крови противогоно-кокковые антитела относятся к разным классам иммуноглобулинов (IgG, IgM, IgA).

Значительная часть переболевших гонореей заражается ею повторно и даже многократно, несмотря на высокий титр специфических антител в сыворотке крови и выраженную сенсibilизацию лимфоцитов к гонококкам. Кроме реинфекции, возможна и суперинфекция при сохранении гонококка в организме. Известна относительная невосприимчивость к гомологичному штамму гонококка при «семейной гонорее», когда гонококки не вызывают у своих постоянных носителей сколько-нибудь заметной воспалительной реакции, но обуславливают острое заболевание при заражении третьих лиц. Суперинфекция чужими возбудителями постоянных половых партнеров сопровождается клинической картиной острой гонореи.

В настоящее время в стране введена в практику Международная статистическая классификация X пересмотра со следующей классификацией гонореи.

#### A54 Гонококковая инфекция

A54.0 Гонококковая инфекция нижних отделов мочеполового тракта без абсцедирования периуретральных и придаточных желез Гонококковый:

- цервицит БДУ
- цистит БДУ
- уретрит БДУ
- вульвовагинит БДУ

A54.1 Гонококковая инфекция нижних отделов мочеполового тракта с абсцедированием периуретральных и придаточных желез

A54.2 Гонококковый пельвиоперитонит и другая гонококковая инфекция мочеполовых органов

Гонококковый (ое);

- эпидидимит
- воспалительное заболевание тазовых органов у женщин
- орхит
- простатит

A54.3 Гонококковая инфекция глаз

Гонококковый

- конъюнктивит

- иридоциклит

Гонококковая офтальмия новорожденных

A54.4 Гонококковая инфекция костно-мышечной системы

Гонококковый:

- артрит

- бурсит

- остеомиелит

- синовит

- теносиновит

A54.5 Гонококковый фарингит

A54.6 Гонококковая инфекция аноректальной области A54.8 Другие гонококковые инфекции Гонококковый (ая) (оо):

- абсцесс мозга

- эндокардит

- менингит

- миокардит

- перикардит

- перитонит

- пневмония

- сепсис

- поражение кожи.

Инфицирование мужчин гонококком, как правило, приводит к появлению субъективных симптомов, вынуждающих обращаться за медицинской помощью. У женщин гонококковая инфекция часто протекает малоили бессимптомно и выявляется при обследованиях половых партнеров или при развитии осложнений. По-видимому, этим можно объяснить меньшую обращаемость за медицинской помощью женщин.

Это обуславливает необходимость скрининга на гонорею женщин, имеющих высокий риск инфицирования.

### **28.1. Гонорея у мужчин**

Входными воротами для гонококков у мужчин служит мочеиспускательный канал. В первые 2 ч гонококки задерживаются в месте внедрения и с помощью методов личной

профилактики могут быть уничтожены. На слизистой оболочке передней части уретры (до наружного сфинктера) гонококки быстро размножаются, как распространяясь по ее поверхности, так и внедряясь между клетками эпителия в соединительнотканый слой, в уретральные железы и лакуны. Постепенно гонококки проникают в заднюю уретру. В этом случае возникает опасность поражения семенных пузырьков, предстательной железы, придатка яичка. Инкубационный период гонореи чаще равен 3-5 дням, но иногда может составлять 1-15 дней и более.

Клиническая картина. У мужчин различают свежую, подразделяющуюся на острую, подострую и вялую (торпидную); хроническую; латентную гонорею. Все формы гонореи могут сопровождаться разнообразными местными и отдаленными (метастатическими) осложнениями.

*Гонорейный уретрит* проявляется выделением из уретры воспалительного экссудата и болевыми ощущениями. При остром воспалении отмечаются значительная гиперемия и отечность губок наружного отверстия уретры. Из уретры выделяется большое количество желтовато-зеленого или бледно-желтого гноя. Иногда незначительное жжение или зуд предшествует слизисто-гнойным выделениям. Признаки воспаления быстро нарастают, и через 1-2 дня формируется передний острый гонококковый уретрит. Больные ощущают боль и резь при мочеиспускании. При подостром переднем свежем гонококковом уретрите выделения слизисто-гнойные, необильные, воспаление губок наружного отверстия уретры выражено слабо, а субъективные ощущения незначительные. При торпидном свежем гонококковом уретрите субъективные ощущения отсутствуют, выделения скудные или почти незаметные. Губки наружного отверстия уретры не изменены. Больные в этом случае часто не обращаются за медицинской помощью и наиболее опасны в эпидемиологическом отношении.

В дальнейшем при гонорее даже без лечения воспалительная реакция постепенно уменьшается, субъективные расстройства ослабевают. Уретрит переходит в подострую, а затем и в хроническую стадию.

Если гонококки из передней уретры попадают в заднюю уретру, возникает острый тотальный уретрит (уретроцистит). Больной испытывает императивные позывы на мочеиспускание, в конце которого возникает резкая боль (терминальная). Количество мочи весьма незначительно. Иногда в конце мочеиспускания появляется капелька крови (терминальная гематурия). В отдельных случаях при выраженном воспалении наблюдаются лихорадка, недомогание.

Диагностика как переднего, так и тотального острого гонококкового уретрита не представляет затруднений. Она основывается на данных анамнеза, типичной картине болезни, двухстаканной пробе мочи

и подтверждается лабораторным обнаружением гонококков (микроскопически и культурально). Если воспалительный процесс ограничен слизистой оболочкой передней уретры, то при последовательном выпускании мочи в два стакана моча в первом стакане, смывая из уретры гной, будет мутной, а во втором - прозрачной.

При тотальном уретрите моча в двух стаканах будет мутной, так как гной из задней уретры из-за несостоятельности внутреннего сфинктера затекает в мочевой пузырь (тотальная пиурия).

*Хронический гонококковый уретрит* развивается в результате трансформации свежего гонорейного уретрита. Поражение очаговые - воспаление отдельных участков слизистой оболочки, лакун и желез. В случаях поражения только передней части уретры субъективные ощущения выражены незначительно, а иногда и отсутствуют. Воспалительный процесс обнаруживают только при появлении выделений или склеивании губок уретры после ночного сна. Выделения скудные, слизисто-гнойные, в виде одиночной капли. При хроническом поражении задней части уретры отмечаются болезненные эякуляции, учащенное мочеиспускание и боль в конце мочеиспускания. Наблюдаются расстройства функций половых органов: снижается либидо, ослабляется эрекция, возникает преждевременная эякуляция, иногда наблюдается примесь крови и гноя в эякуляте. Латентная хроническая гонорея может не сопровождаться субъективными ощущениями. Объективным симптомом является склеивание губок уретры по утрам, иногда могут увеличиваться выделения (после ходьбы, физического напряжения, приема алкоголя, половых сношений). В отдельных случаях отделяемого так мало, что оно вымывается мочой в виде отдельных нитей и хлопьев, заметных в 1-й порции мочи при двухстаканной пробе.

Лабораторная диагностика гонореи. В диагностике гонореи данные лабораторных исследований имеют решающее значение. Этиологическая диагностика проводится с использованием бактериоскопических (исследование отделяемого с обязательным окрашиванием метиленовой синью и по Граму) и бактериологических методов (посев отделяемого на специальные питательные среды). Диагностика гонореи основана на определении возбудителя *Neisseria gonorrhoeae* в отделяемом из уретры, с шейки матки, из прямой кишки, ротоглотки, со конъюнктивы и др. Отделяемое наносят тонким слоем на предметное стекло, высушивают, фиксируют с помощью этанола, затем производят окраску 1% раствором метиленовой сини и по Граму. Окрашенные препараты просматривают в светооптическом микроскопе при увеличении 10 100 с иммерсией.

В препарате, окрашенном 1% раствором метиленовой сини, ядра эпителиальных клеток и полиморфноядерных нейтрофилов окрашены в синий цвет, цитоплазма - в голубой цвет разной интенсивности. Гонококк темно-синего цвета, бобовидной формы, расположен парно. Наружная поверхность кокков выпуклая, вогнутой стороной они обращены друг к другу. Расположение гонококков напоминает форму кофейного зерна.

Гонококки расположены внутриклеточно по отношению к лейкоцитам и поверхностно по отношению к клеткам плоского эпителия. Внутри лейкоцитов каждая пара диплококков располагается под углом к соседней.

Определяющий дифференциально-диагностический признак получают при окраске по Граму: гонококк является грамотрицательным диплококком.

При кратковременном выдерживании в обесцвечивающем растворе (смесь этилового спирта с ацетоном) окрашенные кристалвиолетом гонококки отдают фиолетовый краситель и докрасиваются красным красителем (сафранином).

Если при бактериоскопии обнаружены типичные гонококки, то культуральное исследование не проводится. Для точного определения локализации воспалительного процесса в уретре применяют двухстакан-ную пробу. Более точная топическая диагностика возможна с помощью уретроскопии, но можно выполнять только при хронической гонорее. При остром заболевании уретроскопия может способствовать распространению инфекции в лежащие выше отделы мочеполовой системы.

Дифференциальная диагностика гонорейного уретрита с уретритами другой этиологии (вирусы, дрожжеподобные и другие грибы, разные кокки, трихомонады, хламидии, микоплазмы и др.) вследствие большого сходства клинической картины возможна практически лишь по результатам бактериоскопического и бактериологического исследований.

Осложнения. Острый гонорейный уретрит может осложняться баланитом, баланопоститом и воспалительным фимозом, которые аналогичны процессам негонококковой этиологии. Редким осложнением является тизонит (абсцесс желез крайней плоти - тизоновых желез) с умеренно болезненной эритематозной припухлостью около уздечки крайней плоти. Воспаление парауретральных каналов (парауретрит) имеет вид точечного, слегка инфильтрированного и гиперемированного отверстия на губках уретры. Находящиеся в уретре альвеолярно-трубчатые слизистые железы (железы Литтре) и лакуны (лакуны Морганьи) всегда поражаются гонококками (литтреиты и морганиты). При литтреите в первой порции мочи появляются своеобразные гнойные нити в виде запятой, это слепки протоков уретральных желез. Инфицирование гонококками выводных протоков бульбоуретральных желез (желез Купера) - куперит обычно остается незамеченным. Лишь при абсцедировании возникают пульсирующие боли в промежности, боли при дефекации и учащенное мочеиспускание. Температура тела повышается до 38 °С и выше.

Стойкая стриктура становится исходом хронического гонококкового уретрита. Стриктуры могут быть одиночными и множественными, длиной 0,5-1,5 см. Одним из первых симптомов стриктуры является замедленное опорожнение мочевого пузыря.

*Гонококковый эпидидимит* возникает вследствие проникновения гонококков в придаток яичка из предстательной части уретры через семявыносящий проток или, минуя его, через лимфатические сосуды. Этому способствуют антиперистальтические сокращения семявыносящего протока, возникающие вследствие раздражения воспаленного семенного холмика, полового возбуждения, физического напряжения. Гонорейный эпидидимит обычно развивается остро. Появляется боль в области придатка яичка и в паху. Само яичко остается неизменным. У больных повышается температура тела (до 40 °С), появляются озноб, головная боль, слабость. Кожа мошонки напряженная, гиперемированная. Придаток яичка увеличен, охватывает яичко сверху, сзади и снизу, плотный и болезненный. При подостром и хроническом эпидидимите болевые ощущения выражены нерезко, отечность и гиперемия кожи могут отсутствовать, температура тела нормальная или субфебрильная, самочувствие больных не ухудшается.

*Гонококковое поражение яичка* может возникать при переходе воспаления с придатка на яичко, но это бывает редко. Чаще воспалительный процесс захватывает оболочки яичка, вызывая скопления экссудата (острый периорхит). В таких случаях в пораженной половине мошонки пальпируется флюктуирующее образование, в котором не удается определить придаток яичка.

*Гонококковое поражение предстательной железы* может быть острым или хроническим. Различают катаральный, фолликулярный и паренхиматозный простатит. Простатит часто сочетается с воспалением семенных пузырьков - везикулитом. Если воспалительный процесс ограничивается выводными протоками, то формируется катаральный простатит, субъективные расстройства отсутствуют, заболевание остается бессимптомным. Распространение поражения на дольки железы с развитием в них псевдоабсцессов свойственно фолликулярному простатиту. В этом случае симптомы заболевания выражены отчетливо. В промежности по- является ощущение жара, в конце мочеиспускания возникает болезненность. Возможны озноб и сильное недомогание. При



пальпации предстательная железа нормальных размеров, но может быть и увеличена. Среди нормальной ткани железы пальпируются болезненные уплотнения.

Острый паренхиматозный простатит сопровождается выраженными общими нарушениями с повышением температуры тела, болями в промежности и над лобком и дизурическими расстройствами. При ректальном исследовании обнаруживается диффузно увеличенная, болезненная, плотноватая простата. При гнойном расплавлении инфильтрата возникает абсцесс простаты. В этих случаях патологические явления резко усиливаются вплоть до острой задержки мочи. Хронический простатит имеет затяжное течение с выделениями из мочеиспускательного канала, зудом и жжением. Секрет предстательной железы часто выделяется после мочеиспускания (микционная простаторея) или при дефекации (дефекационная простаторея). Появляются различные функциональные расстройства мочеполовой системы, ослабление эрекции, снижение либидо, преждевременная эякуляция. В секрете воспаленной предстательной железы выявляется повышенное содержание лейкоцитов, уменьшение числа липоидных зерен, а иногда и полное их отсутствие, нарушается феномен кристаллизации секрета. Гонококки обнаруживаются редко при бактериоскопическом исследовании и чаще при бактериологическом. При любой форме гонореи наблюдаются изменения в крови: анемия, лейкопения или лейкоцитоз, эозинофилия, нейтрофи-лез и моноцитоз. СОЭ часто бывает повышенной при острой гонорее.

## 28.2. Гонорея у детей

В связи с увеличением заболеваемости взрослых заметно участились случаи заболевания гонореей детей. Гонореей могут болеть мальчики и девочки, но у девочек гонорейная инфекция встречается в 10-15 раз чаще, чем у мальчиков. Развитие гонококкового процесса у детей обуславливают благоприятные условия для жизнедеятельности возбудителя в мочеполовой системе. Чаще болеют дети от 5 до 12 лет. 90-95% детей заражаются внеполовым путем.

Новорожденные инфицируются при рождении, контактируя с инфицированными родовыми путями матери, а также внутриутробно. Наблюдаются случаи внутрибольничного заражения в родильных отделениях от обслуживающего персонала. Инфицирование детей в детских учреждениях обусловлено совместным использованием ночными горшками и общими предметами интимного туалета. Распространению инфекции у детей способствует скученность в интернатах, детских домах, детских садах, санаториях и др. Гонорея у детей может быть следствием нарушения гигиенических правил при контакте со взрослыми больными, а также пользования инфицированными предметами.

Частота инфицированности гонококками у девочек зависит от возраста, уровня иммунитета и гормонального состояния. В период ново-рожденности заболевание гонореей отмечается редко в результате пассивного материнского иммунитета и эстрогенных гормонов матери. В возрасте 2-3 лет пассивные защитные материнские антитела истощаются, эстрогенная насыщенность снижается. В этот период меняется состояние слизистой оболочки наружных половых органов и влагалища. В клетках цилиндрического эпителия уменьшается содержание гликогена, снижается активность диастазы, влагалищное отделяемое приобретает щелочную или нейтральную реакцию, исчезают палочки Дедерлейна, активизируется патогенная микробная флора. В возрасте от 2-3 до 10-12 лет дети подвержены многим инфекциям и могут заразиться гонореей внеполовым путем. В последующие годы в связи с активацией функции эндокринных желез повышается уровень гликогена в клетках эпителия, влагалищное отделяемое приобретает кислую

реакцию, восстанавливается популяция палочек Дедерлейна, вытесняющих патогенную флору.

Клиническая картина. Поражение слизистых оболочек наступает сразу после контакта с гонококками, но субъективные и объективные симптомы заболевания появляются после инкубационного периода, составляющего от 1-2 дней до 2-3 нед.

Различают свежую гонорею длительностью до 2 мес, хроническую - более 2 мес и латентную. Свежую гонорею подразделяют на острую, по-дострую и торпидную. Свежая острая гонорея у девочек начинается с боли, жжения и зуда в промежности, повышения температуры тела и дизурических явлений. В процесс вовлекаются малые половые губы, слизистая оболочка преддверия влагалища, само влагалище, уретра и нижний отдел прямой кишки. В очагах поражения наблюдаются резкая отечность, гиперемия слизистой оболочки и обильные слизисто-гнойные выделения. Слизистая оболочка наружных половых органов местами бывает мацерирована и эрозирована. При недостаточном уходе кожа прилегающих участков раздражается гнойными выделениями, мацерируется и воспаляется. Активный воспалительный процесс может сопровождаться увеличением паховых лимфатических узлов, возникновением полипозных разрастаний у входа во влагалище и наружного отверстия уретры. Процесс нередко распространяется на влагалищную часть шейки матки, слизистую оболочку канала шейки матки, уретру (передняя и средняя части). Наружное отверстие уретры расширено, губки уретры отечны, гиперемированы. При надавливании на нижнюю стенку уретры выделяется гнойное содержимое. Дизурические явления резко выражены вплоть до недержания мочи. Нередко в процесс вовлекается слизистая оболочка нижнего отдела прямой кишки, что проявляется отечной гиперемией, слизисто-гнойными выделениями, обнаруживаемыми во время дефекации.

Острая гонорея у старших девочек может осложняться воспалением выводных протоков больших желез преддверия, парауретральных протоков. В области выводных протоков отчетливо видны воспаленные красные точки - *maculae gonorrhoeicae*.

При подострых формах гонореи воспалительные изменения выражены менее интенсивно. Отмечается незначительная отечная гиперемия слизистых оболочек преддверия влагалища, уретры, малых и больших половых губ со скудными серозно-гнойными выделениями. При ваги-носкопии на стенках влагалища выявляют четко ограниченные участки гиперемии и инфильтрации, в складках влагалища - небольшое количество слизи. В области шейки матки обнаруживаются эрозии на фоне невыраженной отечности и гиперемии. Из канала шейки матки обычно выделяется гной.

Хроническая гонорея у девочек выявляется в период обострения. Иногда хроническую гонорею обнаруживают при диспансерном обследовании или после того, как родители заметили подозрительные пятна на белье ребенка. У таких девочек отмечаются незначительная отечность и гиперемия слизистой оболочки задней спайки губ и складок девственной плевы. При вагиноскопии выявляется пораженная последняя треть влагалища, особенно в задней части свода, где слизистая оболочка гиперемирована и зерниста - гранулезный вагинит. Уретра поражается всегда, но симптомы воспаления выражены слабо, дизурические явления незначительные или отсутствуют. Хронический гонорейный проктит обнаруживается практически у всех больных. Основными симптомами заболевания являются легкое покраснение слизистой оболочки сфинктера с эрозиями или трещинами, а также сеточки расширенных сосудов на коже промежности. В испражнениях можно заметить примесь гноя и слизи. При ректоскопии обнаруживают гиперемию, отек, гнойные скопления между складками. Поражение парауретральных ходов и больших желез преддверия при хронической гонорее наблюдаются чаще, чем при свежей форме,

но симптоматика обычно стертая. Как правило, обнаруживается точечная гиперемия выводных протоков больших желез преддверия. Вовлечение в процесс вышележащих отделов половых органов происходит реже, особенно в возрасте функционального покоя. У менструирующих девочек может развиваться восходящая гонорея с поражением придатков матки и тазовой брюшины. В таких случаях заболевание протекает остро, с ознобом, высокой температурой тела, рвотой, резкой болью в животе и другими признаками перитонита. При восходящей гонорее у девочек может сформироваться «доброкачественный гонококковый сепсис», при котором отмечается болезненность матки и брюшины в области малого таза.

Чаще всего гонококковая инфекция у детей до подросткового возраста становится результатом сексуального насилия.

Лечение: цефтриаксон 125 мг внутримышечно однократно (при массе тела менее 45 кг). Можно применить спектиномицин в дозе 40 мг/кг (не более 2,0 г) внутримышечно однократно.

У детей с массой тела более 45 кг лечение гонореи проводится в соответствии со схемами лечения взрослых и с учетом противопоказаний.

Гонорея у мальчиков встречается гораздо реже, чем у девочек. Мальчики заражаются половым путем, а очень маленькие дети инфицируются при бытовых контактах. Гонорея у мальчиков протекает практически так же, как и у взрослых мужчин, но менее остро и с меньшими осложнениями, так как предстательная железа, семенные пузырьки и железистый аппарат мочеиспускательного канала до периода полового созревания развиты слабо.

Гонорея глаз является частым проявлением гонококковой инфекции новорожденных (гонококковый конъюнктивит). Новорожденный инфицируется при прохождении через родовые пути, но возможно внутриутробное заражение амниотической жидкостью. Случаи инфицирования ребенка обслуживающим персоналом или передачи инфекции от инфицированного новорожденного медицинскому персоналу и другим детям весьма редки. Инкубационный период составляет от 2 до 5 дней. При внутриутробном инфицировании заболевание может проявиться в 1-й день жизни. Гонококковый конъюнктивит проявляется значительным отеком обоих век, светобоязнью, обильным гнойным отделяемым из глаз. Без лечения воспаление захватывает не только конъюнктиву, но и роговицу, что может привести к изъязвлению с последующим рубцеванием и потерей зрения. Лечение проводится антибиотиками с одновременным закапыванием в глаза 30% раствора сульфацил-натрия

(альбуцид) каждые 2 ч. С профилактической целью всем детям после рождения глаза протирают стерильным ватным тампоном и в каждый глаз закапывают свежеприготовленный раствор 30% сульфацил-натрия. Через 2 ч после перевода ребенка в детскую палату повторяют закапывание в глаза свежего (однодневного приготовления) 30% раствора сульфацил-натрия.

*Лечение гонококкового конъюнктивита* проводят цефтриаксоном в дозе 1,0 г внутримышечно однократно. Местное лечение: 1% раствор нитрата серебра, 1% тетрациклиновая, 0,5% эритромициновая глазные мази.

*Гонококковая инфекция у новорожденных*

Инфицирование новорожденных происходит при прохождении через родовые пути матери, больной гонореей.

Гонококковая инфекция проявляется у ребенка на 2-5-й день жизни и включает в себя офтальмию новорожденных, ринит, вагинит, уретрит, септические состояния, в том числе артрит и менингит.

#### *Лечение офтальмии новорожденных*

Цефтриаксон - 25-50 мг/кг (но не более 125 мг) внутримышечно или внутривенно 1 раз в сутки в течение 2-3 дней. Лечение проводится с привлечением неонатологов, офтальмологов, невропатологов.

У недоношенных детей и детей с повышенным билирубином цеф-триаксон применяют с особой осторожностью.

#### *Профилактика офтальмии новорожденных*

Профилактику офтальмии следует проводить всем новорожденным сразу же после рождения одним из нижеуказанных препаратов.

Нитрат серебра - 1% водный раствор однократно.

Эритромицин - 0,5% глазная мазь однократно.

Тетрациклин - 1% глазная мазь однократно.

#### *Лечение осложнений неонатальной гонококковой инфекции*

К осложнениям неонатальной гонококковой инфекции относятся сепсис, артрит, менингит. Для установления диагноза необходимо куль-туральное исследование крови, спинномозговой жидкости и другого клинического материала для идентификации с последующим изучением ферментативных свойств выделенных штаммов *N. gonorrhoeae*. Назначают:

Цефтриаксон - 25-50 мг/кг внутримышечно или внутривенно 1 раз в сутки в течение 7 дней (при менингите 10-14 дней).

Цефотаксим - 25 мг/кг внутримышечно или внутривенно каждые 12 ч в течение 7 дней (при менингите 10-14 дней).

#### *Профилактическое лечение новорожденных, родившихся от матерей, больных гонореей*

В связи с высоким риском инфицирования новорожденных рекомендуется проводить лечение даже при отсутствии у них признаков гонококковой инфекции.

Цефтриаксон по 25-50 мг/кг (но не более 125 мг) внутримышечно однократно.

#### 28.2.1. Установление излеченности гонореи у детей

Все девочки дошкольного возраста, посещающие детские дошкольные учреждения, после окончания лечения по поводу гонореи остаются в стационаре в течение 1 мес для

установления излеченности. За это время делают 3 провокации и 3 посева (1 раз в 10 дней), после чего допускаются в детские учреждения.

Через 1 нед после окончания лечения проводят тщательный клинический осмотр, берут мазки из влагалища, уретры и прямой кишки. У менструирующих девочек мазки берут во время менструации.

Критериями излеченности являются нормальная клиническая картина и отрицательные результаты повторных лабораторных исследований отделяемого половых органов после 3 провокаций. Комбинированная провокация: инъекция гоновокцины (150-200 млн микробных тел), смазывание влагалища и вульвы раствором Люголя в глицерине, закапывание в уретру 2-3 капель 0,5-1% раствора нитрата серебра, смазывание нижнего отрезка прямой кишки раствором Люголя.

Через 24, 48 и 72 ч после провокации берут мазки из уретры, влагалища и прямой кишки. Посев делают через 72 ч.

В сомнительных случаях, при торпидном и длительном течении заболевания, повторных рецидивах необходимы неоднократные бакте-рио-скопические и культуральные исследования. Сроки наблюдения увеличиваются до 1,5 мес (4-кратная провокация).

Контрольное наблюдение продолжается не менее 3 мес. В 1-й месяц девочек обследуют дважды, а в последующие 2 мес - по одному разу. В случае получения сомнительных результатов контрольного обследования срок наблюдения удлиняют до 6 мес.

#### 28.2.2. Профилактика гонореи у детей

Для предохранения детей от заболевания гонореей необходимо проводить профилактические мероприятия в семье, детских учреждениях, родильных домах, своевременно выявлять беременных, больных гонореей, в женских консультациях. Дети должны спать отдельно от взрослых, иметь индивидуальный горшок, а также индивидуальные губки и полотенца.

Дети должны спать отдельно от взрослых, иметь индивидуальный горшок, а также индивидуальные губки и полотенца.

При приеме на работу в детские учреждения персонал проходит обследование у венеролога. У детей осматривают половые органы перед поступлением и затем еженедельно.

Больных детей госпитализируют, при подозрении на гонорею ребенка изолируют и направляют на консультацию к венерологу. Детей, поступающих в детские учреждения, должен осматривать педиатр, а при подозрении на гонорею - венеролог. Каждый ребенок должен иметь свое белье, индивидуальные предметы туалета - полотенце, мочалку, ночной горшок и спать в отдельной постели.

Детей подмывают струей теплой воды при помощи отдельного ватного тампона на корнцанге, ни в коем случае нельзя при этом пользоваться общими мочалками и губками. После подмывания половые органы обтирают индивидуальными полотенцами или салфеткой. Персонал детских учреждений должен иметь отдельный туалет. Лица, болевшие гонореей, допускаются к работе с детьми по окончании лечения и затем 3-месячного обследования.

Большое значение в профилактике гонореи имеет санитарно-профилактическая работа среди персонала и матерей.

### 28.3. Диссеминированная гонорейная инфекция

Гонококки проникают в кровяное русло, вероятно, в большинстве случаев гонореи, чему способствует деструкция слизистой оболочки уретры и шеечного канала. Однако в крови гонококки сразу же погибают под влиянием факторов естественного иммунитета. Лишь в относительно редких случаях наступает гематогенная диссеминация гонококков, когда они заносятся в различные органы и ткани, обуславливая поражения суставов, эндокарда, мозговых оболочек, печени (абсцессы, перигепатит), кожи и т.д.

Диссеминации гонококков способствуют длительно не распознанная гонорея, нерациональное лечение, менструация и беременность у женщин, интеркуррентные заболевания и интоксикации, снижающие сопротивляемость организма, травмы слизистой оболочки уретры или шеечного канала при инструментальных вмешательствах или половых эксцессах. В последние годы гонококкемия несколько чаще наблюдается у женщин.

Диссеминированная гонорейная инфекция протекает в двух основных формах. Относительно редко встречается тяжелый, иногда молниеносный сепсис, клинически подобный септицемии или септикопиемии, вызванной другими бактериями (стафилококк, менингококк и т.д.). При этой форме на первый план выступают общее тяжелое состояние, выраженная лихорадка, тахикардия, озноб и проливной пот, различные высыпания на коже (типа узловатой эритемы, везикулезно-геморрагических и некротических проявлений). Как правило, одновременно возникают полиартриты с гнойным выпотом в суставах.

Чаще наблюдается относительно легкое течение диссеминированной гонококковой инфекции, при которой явления токсемии выражены незначительно, лихорадка умеренная или кратковременная, а в клинической картине преобладают поражения суставов. Такую форму иногда называют «доброкачественным гонококковым сепсисом». Вероятно, в одних случаях существует переходящая бактериемия с последующими метастатическими поражениями суставов в виде моноили олигоартрита и кожными высыпаниями, а в других - легкая форма сепсиса, обусловленная своеобразной реакцией организма. «Доброкачественность» такой формы гонококкемии весьма относительна, так как и при ней бывают эндокардит с поражением аортального и легочных клапанов, менингит, абсцесс печени и другие грозные осложнения.

Диссеминированная гонококковая инфекция не зависит от состояния первичного очага, что типично для всех форм сепсиса. Не зависят она и от каких-нибудь особенно вирулентных штаммов возбудителя. Напротив, многие ученые подчеркивают, что при диссеминированной гонококковой инфекции (и при гонорейных артритах) выделяют, как правило, типичные возбудители, высокочувствительные к пенициллину и другим противогонорейным препаратам.

Таким образом, гонорейные артриты служат одним из проявлений гонококкового сепсиса или следствием кратковременной бактериемии, т.е. обусловлены непосредственным проникновением возбудителей в периартикулярные ткани и полость сустава. Клинически они сходны с бактериальными артритами другой этиологии. Пораженный сустав содержит гнойный выпот, в котором можно обнаружить возбудитель. Выявление гонококков в синовиальной жидкости бесспорно подтверждает диагноз гонорейного артрита. Гонококки в мочеполовом очаге и типичные везикулезно-

геморрагические высыпания на коже позволяют заподозрить гонорейную природу артрита. Своевременно начатая терапия через несколько дней приводит к полному выздоровлению и восстановлению функции. Однако если лечение начато с большим опозданием, может развиваться деструкция сустава с последующим анкилозом.

Лечение гонококковой инфекции зависит от клинической картины и анатомической локализации заболевания, чувствительности штаммов *N. gonorrhoeae* к противомикробным препаратам и ограничений к их назначению, сочетания инфекции с другими заболеваниями, передаваемыми половым путем, побочных эффектов терапии.

Возможна сочетанная гонорейно-хламидийная инфекция, поэтому при невозможности диагностики уrogenитального хламидиоза больным гонореей следует назначать противомикробные препараты, эффективные и в отношении *Chlamydia trachomatis*.

#### **28.4. Лечение неосложненной гонококковой инфекции нижних отделов мочеполовых путей**

Под неосложненной гонококковой инфекцией понимают первичную инфекцию слизистой оболочки нижних отделов мочеполовых путей (уретрит у мужчин и женщин, цервицит, цистит, вульвовагинит у женщин).

Для лечения неосложненной гонореи обычно бывает достаточно однократного применения одного из следующих антибиотиков: цефтри-аксон 250 мг внутримышечно, или офлоксацин 400 мг внутрь, или цип-рофлоксацин 500 мг внутрь.

При наличии противопоказаний к применению этих антибиотиков применяют спектиномицин внутримышечно однократно мужчинам по 2,0 г, женщинам - 4,0 г. Препарат менее эффективен при фарингеальной гонорее, но эффективен при аноректальной.

Фторхинолоны противопоказаны детям и подросткам до 14 лет, беременным и кормящим.

При одновременном выявлении *Ch. trachomatis* или невозможности обследования по поводу этой инфекции назначают азитромицин в дозе 1 г однократно внутрь или доксициклин по 0,1 г 2 раза в сутки внутрь в течение 7 дней.

Препараты пенициллина практически перестали использовать при лечении гонореи во всем мире из-за возрастания числа штаммов *N. gonorrhoeae*, вырабатывающих бета-лактамазу.

#### **28.5. Лечение осложненной гонококковой инфекции нижнего и верхних отделов мочеполовой системы и органов малого таза**

Лечение больных проводят в стационаре. Тактика терапии зависит от клинического течения гонореи. Так, при абсцедировании парауретральных и вестибулярных желез наряду с противомикробными препаратами,

эффективными в отношении *N. gonorrhoeae*, применяют патогенетические, физиотерапевтические и хирургические методы лечения.

*Этиотропное лечение осложненной гонококковой инфекции мочеполовой системы и органов малого таза*

Основным лекарственным средством является цефтриаксон, назначаемый внутривенно или внутримышечно по 1,0 г каждые 24 ч до исчезновения клинических проявлений болезни и еще в течение 24-48 ч после. В качестве альтернативных лекарственных средств применяют спектиномицин внутримышечно по 2,0 г 2 раза в сутки до исчезновения клинических проявлений и 24-48 ч после или цефотаксим внутривенно по 1,0 г 3 раза в сутки по той же схеме, или ципрофлоксацин внутривенно по 500 мг 2 раза в сутки до исчезновения клинических симптомов гонореи и 24-48 ч после.

Наряду с этим по показаниям проводят патогенетическую, симптоматическую, иммуномодулирующую терапию.

## 28.6. Лечение беременных

Лечение беременных осуществляется в условиях стационара на любом сроке беременности антибактериальными препаратами, не влияющими на плод.

Препаратами выбора при беременности являются некоторые цефалоспорины, макролиды, бензилпенициллин. Противопоказаны тетрациклины, фторхинолоны, аминогликозиды.

Применение иммуномодулирующих и биостимулирующих препаратов при гонококковой инфекции должно быть обоснованным.

К установлению критерия излеченности гонореи приступают через 7-10 дней после завершения курса лечения. Критериями излеченности являются отсутствие субъективных и объективных симптомов заболевания, отрицательные результаты микроскопического и культурального исследований. Если клинико-лабораторные данные свидетельствуют о сохранении воспалительного процесса, рекомендуется повторное обследование с обязательным культуральным исследованием и исключением сопутствующих инфекций.

Гонорея, обнаруженная после лечения, чаще бывает следствием реин-фекции. При установлении рецидива гонореи необходимо культуральное исследование с определением чувствительности гонококка к антибиотикам.

В последние годы появились данные, свидетельствующие о возможности сокращения сроков клинико-лабораторного наблюдения за женщинами после полноценного лечения гонококковой инфекции. До назначения антибактериальных препаратов по поводу гонореи следует осуществлять серологическое обследование на сифилис. При невозможности серологического обследования на сифилис половых партнеров повторное серологическое обследование больного гонореей проводят через 3 мес.

При лечении неосложненной гонореи нижних отделов мочеполового тракта с неустановленным источником заражения следует применять препараты, активные и в отношении *T. pallidum*, т.е. оказывающие превентивное противосифилитическое действие (цефтриаксон, азитромицин).

Половые партнеры больных гонореей подлежат обследованию и лечению, если половой контакт произошел за 30 дней до появления симптомов заболевания. При бессимптомной гонорее обследованию и лечению подлежат лица, имевшие половой контакт в течение 60 дней до установления диагноза гонореи.



Обследованию подлежат дети, если у лиц, осуществляющих уход за ними, обнаруживается гонорея.

## 29. УРОГЕНИТАЛЬНЫЙ ХЛАМИДИОЗ

Урогенитальный хламидиоз - одно из наиболее распространенных заболеваний, передаваемых половым путем. Хламидийные уретриты встречаются намного чаще, чем гонорейные, и могут осложнять течение гонорейных уретритов (смешанная инфекция). Более половины случаев заболеваний негонорейными уретритами вызывается микроорганизмом *Chlamydia trachomatis*. В развитых странах хламидийные уретриты встречаются в 3 раза чаще, чем гонорейные, но впервые из мочеполовых путей хламидии были выделены лишь в конце 50-х годов XX века.

Этиология. Хламидия - микроорганизм настолько своеобразный, что был отнесен к отдельному семейству в классификации бактерий. Хламидия представляет собой грамотрицательную бактерию с уникальным жизненным циклом. Этот микроорганизм занимает как бы промежуточное положение между бактериями и вирусами и сочетает в себе их основные характеристики. Хламидия имеет обе нуклеиновые кислоты (ДНК и РНК), соответствующую грамотрицательным бактериям клеточную стенку, способна к бинарному делению в процессе размножения и чувствительна к антибиотикам. Однако хламидии не могут самостоятельно функционировать вне клеток-хозяев, так как не имеют собственной АТФ и энергетически зависимы от других клеток. Еще одно свойство сближает хламидии с вирусами: на искусственных питательных средах хламидии расти не могут, им необходима живая клеточная культура. Кроме того, одна из форм существования хламидии напоминает спору, которая метаболически неактивна, нечувствительна к действию антибиотиков, не способна к размножению. По размерам хламидии соизмеримы с вирусами.

Всего выделяют 15 серотипов *C. trachomatis*, 4 из которых вызывают заболевание глаз - трахому, 8 могут быть возбудителями урогенитальных инфекций или конъюнктивита (паратрахома), 3 серотипа вызывают венерическую лимфогранулему. С урогенитальными инфекциями связывают *C. trachomatis*.

Различают две основные формы существования хламидии: элементарное тельце (ЭТ) и ретикулярное тельце (РТ). ЭТ имеет диаметр около 300 нм и метаболически неактивно. Диаметр РТ в 3 раза больше, чем ЭТ. РТ незаразны, но метаболически активны и размножаются путем бинарного деления. Жизненный цикл хламидии состоит в переходе одной формы в другую внутри клеток-хозяев.

Патогенез. Хламидии обладают тропизмом к цилиндрическому эпителию, который у человека выстилает слизистую оболочку уретры, цервикального канала, прямой кишки, глотки и конъюнктиву.

В зависимости от места проникновения хламидии в организм развивается уретрит, цервицит, конъюнктивит и т.д. Всего насчитывают около 20 нозологических форм, в возникновении которых могут участвовать хламидии.

Заражение человека происходит после попадания на слизистые оболочки ЭТ хламидии. Обычно заражение происходит половым путем. ЭТ адсорбируются на поверхности клеток цилиндрического эпителия, фагоцитируются ими и оказываются внутри клеток, окруженные вакуолью, препятствующей разрушению хламидии ферментами клетки-хозяина. Так начинается цикл развития хламидии, занимающий около 72 ч. В течение этого

времени происходит трансформация ЭТ через промежуточные формы (тельца) в РТ, которые размножаются делением, после чего в них начинается обратный процесс реорганизации, приводящий к появлению ЭТ нового поколения. Постепенно цитоплазматическая вакуоль, внутри которой развивается этот процесс, достигает больших размеров. По аналогии с вирусной такую вакуоль, заполненную тельцами хламидии на разной стадии развития, называют включением. Увеличиваясь, включение сначала оттесняет ядро клетки к периферии, а затем

может приводить и к разрыву клетки с выходом телец хламидии в межклеточное пространство и последующим заражением других эпителиальных клеток.

В международной классификации болезней X пересмотра раздел «Хламидийные инфекции» представлен следующим образом:

A56.0 Хламидийные инфекции нижних отделов мочеполового тракта Хламидийный:

- цервицит
- цистит
- уретрит
- вульвовагинит

A56.1 Хламидийные инфекции органов малого таза и других мочеполовых органов

Хламидийный (ые):

- эпидидимит
- воспалительные заболевания органов малого таза у женщин
- орхит

A56.2 Хламидийная инфекция мочеполового тракта неуточненная A56.3 Хламидийная инфекция аноректальной области A56.4 Хламидийный фарингит

A56.8 Хламидийные инфекции, передающиеся половым путем, другой локализации

A55 Хламидийная лимфогранулема (венерическая).

Из заболеваний, которые хламидии способны вызывать у мужчин, чаще встречаются уретрит и его осложнения: эпидидимит, простатит, реже - проктит. У женщин хламидии становятся причиной цервицита; его осложнениями являются сальпингит, сальпингоофорит, а также пери-гепатит, периаппендицит, пельвиоперитонит. Для женщин хламидийная инфекция представляет наибольшую угрозу из-за слабо выраженной симптоматики и связанными с этим поздней диагностикой и несвоевременным лечением. Показано, что выделяемый хламидиями белок (так называемый белок теплового шока Rsp массой 60 кДа), сходен по аминокислотному составу с человеческим. Это способствует возникновению аутоиммунных процессов в органах малого таза, что у женщин может приводить к бесплодию. Кроме того, хламидия может привести к появлению антиспермальных антител, что становится еще одной причиной бесплодия. Возможно также развитие перисценции хламидий в мочеполовых органах с рецидивами инфекции.

При постановке диагноза указывается топический диагноз, уточнив экстрагенитальную локализацию.

Урогенитальный хламидиоз не имеет специфических клинических проявлений и патогномоничных симптомов, обычно протекает торпидно, малоили бессимптомно. При болезни Рейтера хламидия обнаруживается в синовиальной жидкости.

Клиническая картина. Кардинальных различий в клинической картине негонорейных уретритов, в том числе хламидийной и гонококковой этиологии, нет. Хламидии поражают тот же цилиндрический эпителий, что и гонококки. Тем не менее некоторые различия между хламидийными и гонорейными уретритами существуют. Во-первых, инкубационный период при хламидийном уретрите, как правило, более длительный, чем при гонорее, и составляет 10-14 дней. Во-вторых, субъективные ощущения больных при хламидийных уретритах менее острые, чем при гонорее, а иногда такие уретриты остаются бессимптомными. При хламидийных уретритах больные обычно жалуются на выделения и зуд в мочеиспускательном канале, незначительные рези при мочеиспускании, а при гонорее симптоматика более выражена: боли, рези, обильные выделения из уретры. В-третьих, при хламидийном уретрите обычно бывают не слишком обильные слизистые или слизисто-гнойные выделения, а при гонорее эти выделения, как правило, гнойные и обильные.

Все эти различия весьма относительны и без лабораторной диагностики, только на основании клинической картины диагноз хламидийного уретрита установить нельзя. Торпидное течение гонорей может напоминать хламидийный уретрит, а остро протекающий хламидиоз с обильными гнойными выделениями и резами - гонорею.

Диагностика. Главными трудностями при выявлении хламидии оказываются их малые размеры, а также неспособность расти на искусственных питательных средах. Поскольку хламидии обитают внутри клеток цилиндрического эпителия, исследуют соскоб эпителия, а не выделения из мочеиспускательного канала, как при гонорее.

Для культивирования хламидии приходится использовать живые культуры клеток, что значительно усложняет диагностическую процедуру. Обычно берут культуру фибробластов, обработанную антимагнетинами, облегчающими развитие хламидий, поскольку деление самих клеток приостанавливается. Диагностика занимает около недели, что весьма неудобно в клинических условиях. Однако этот метод остается одним из самых надежных, с ним сравнивают диагностическую ценность других методов выявления хламидий.

Бычные методы окраски гистологическими красителями (по Романовскому-Гимзе) оказываются недостаточно чувствительными, поскольку из-за малых размеров возбудителя можно выявить только хламидийные включения. Таким методом можно обнаружить хламидии лишь у 15-20% больных.

В настоящее время для обнаружения хламидий применяют иммуно-флюоресцентный, иммуноферментный, серологический методы, выделение возбудителя в культуре клеток и методы ДНК-диагностики (полимеразная и лигазная цепная реакция, ДНК-зонды). Для массовых скрининговых обследований предпочтительно использовать иммуноферментный метод. Современные серологические методики, способные обнаружить не только IgG, но и IgA и IgM, особенно важны для выявления хламидий у детей, при инфекции в труднодоступных для взятия соскоба местах, при осложненном урогенитальном хламидиозе и болезни Рейтера.

Полимеразная цепная реакция (ПЦР) обладает чрезвычайно высокой чувствительностью и специфичностью. Этот метод генодиагностики создан американским ученым Керри Муллисом в 1985 г., получившим за это Нобелевскую премию. Он основан на многократном увеличении числа специфических участков генов вируса или бактерий. Изолированное умножение гена или его фрагментов называют амплификацией. ПЦР позволяет осуществлять такую амплификацию при помощи ДНК-полимеразы и коротких олигонуклеотидных 20-30-членных затравок (праймеров), комплементарных специфическим последовательностям антипараллельных цепей ДНК-генома хламидии.

Лечение. Хламидии чувствительны лишь к некоторым группам антибиотиков широкого спектра действия (тетрациклам и макролидам) и совершенно нечувствительны к пенициллинам и цефалоспорином, чаще всего используемым для лечения гонореи и сифилиса. Это становится одной из причин неэффективности лечения гонореи, если наряду с ней не был распознан хламидиоз. Различия в инкубационном периоде гонореи и хламидиоза также часто сказываются на результатах лечения, если заражение обеими инфекциями происходило одновременно, а гонорея лишь раньше проявилась и была пролечена антибиотиками, неактивными в отношении хламидий. Такое лечение ведет к развитию постгонорейных осложнений, персистенции хламидий и серьезно затрудняет последующее лечение, так как могут образовываться формы микроорганизма, нечувствительные к антибиотикам.

Лечение. При неосложненном хламидиозе назначают тетрациклин по 500 мг 4 раза в сутки (или доксициклин по 100 мг 2 раза в сутки) в течение 7-10 дней. При остальных формах и осложнениях - в течение 14-21 дня.

Макролиды (эритромицин, рокситромицин) применяют в течение 10 дней. Эритромицин по 500 мг внутрь 4 раза в сутки (20 г на курс); рок-ситромицин - по 150 мг внутрь 2 раза в сутки (3 г на курс). Рокситроми-цин допускается для лечения беременных.

Азитромицин (аналог макролидов) назначают однократно в дозе 1 г при неосложненном хламидиозе. При остальных формах начинают лечение с 1 г в 1-й день, в последующие дни - по 250-500 мг 1 раз в день до общей курсовой дозы 3 г. Фторхинол офлоксацин назначают по 200-300 мг 2 раза в сутки в течение 10 дней. Доксициклин и фторхинолоны противопоказаны беременным и кормящим женщинам, а также детям до 12 лет. При персистирующем урогенитальном хлами-диозе, если при культуральном исследовании обнаружены атипичные мелкие цитоплазматические включения, содержащие неразвивающиеся ретикулярные тельца, от назначения антибиотиков на начальном этапе терапии воздерживаются и назначают иммунокорригирующие препараты (М.А. Гомберг).

Для лечения детей до 12 лет используют только макролиды. Назначают эритромицин в дозе 50 мг/кг, разделенной на 4 приема, в течение 10-14 дней. Детям с массой тела 45 кг и более эритромицин назначают по схемам лечения взрослых. У детей 12 лет и старше используют схемы лечения доксициклином для взрослых, а у подростков - азитромицином.

При неосложненном хламидиозе у беременных дают эритромицин в дозе 500 мг внутрь 4 раза в сутки в течение 7-10 дней, амоксициллин в дозе 500 мг внутрь 3 раза в сутки в течение 7-10 дней.

Профилактика такая же, как при гонорее. Необходимо лечение обоих половых партнеров.

На хламидии даже при отсутствии симптомов заболевания обследуют сексуально активных девушек-подростков, лиц, часто меняющих партнеров, женщин с внематочной беременностью и воспалительными заболеваниями малого таза в анамнезе.

### 30. УРОГЕНИТАЛЬНЫЙ ТРИХОМОНИАЗ

Трихомониаз - поражение мочеполовых органов, которое относится к группе заболеваний, передающихся половым путем.

Этиология. Заболевание вызывает урогенитальная (влагалищная) трихомонада *Trichomonas vaginalis*. Это одноклеточный микроорганизм, относящийся к простейшим класса жгутиковых, длиной 13-18 мкм (до 30-40 мкм). Благодаря движениям жгутиков и мембраны трихомо-нады могут активно перемещаться, а высокая пластичность тела позволяет им образовывать псевдоподии и проникать в межклеточные пространства.

Урогенитальные трихомонады обитают только в мочевых путях и половых органах человека. В других органах (кишечнике, желудке и пр.) и вне человеческого организма они быстро гибнут, так как не имеют защитных приспособлений и малоустойчивы к неблагоприятным факторам внешней среды. Особенно губительно действуют на них высушивание, нагревание свыше 45 °С, прямые солнечные лучи, изменения осмотического давления. В связи с этим обнаружить урогенитальные трихомонады во внешней среде, например, в открытых водоемах даже в местах наибольшего скопления людей или в сточных водах общественных бань не удастся. В естественных условиях урогенитальные трихомо-нады не вызывают заболеваний животных, у которых паразитируют другие виды трихомонад. В эксперименте при введении чистых культур урогенитальных трихомонад у лабораторных животных развиваются подкожные абсцессы, перитонит и вагинит.

Трихомониаз протекает как смешанное протозойно-бактериальное заболевание. Наряду с трихомонадами при вагинитах и уретритах можно обнаружить стафилококки, стрептококки, грамположительные и грамотрицательные диплококки, палочки и др. Трихомонады способны фагоцитировать гонококки.

Пути распространения инфекции. Заражение обычно происходит половым путем. В редких случаях внеполового заражения маленькие девочки инфицируются через предметы, загрязненные выделениями больных (губки, мочалки и т.д.). В комочках гноя или слизи урогени-тальные трихомонады несколько часов сохраняют жизнеспособность (до высыхания субстрата или до его полного перемешивания с водой). Однако во внешней среде трихомонады еще менее устойчивы, чем гонококки, поэтому внеполовое заражение трихомониазом встречается реже, чем гонореей.

Классификация. Урогенитальный трихомониаз подразделяют на три-хомониаз неосложненный и трихомониаз с осложнениями.

В связи с многоочаговостью трихомонадной инфекции в формулировке диагноза следует указывать локализацию поражения.

Патогенез. Урогенитальные трихомонады обладают первичной пато-генностью и способны обусловить явную или скрытую инфекцию у всех людей. Врожденной невосприимчивости к ним нет, но у некоторых людей заражение приводит лишь к кратковременному (транзиторному) трихомонадоносительству. У мужчин трихомонады могут паразитировать в уретре, парауретральных ходах, препуциальном мешке, придатках яичек и добавочных половых железах, у женщин - в уретре, железах преддверия, влагалище,

шеечном канале. В редких случаях трихомонады проникают в полость матки или вызывают восходящую мочевую инфекцию (цистит, пиелонефрит). Урогенитальные трихомонады в прямой кишке паразитировать не могут и проктитов не вызывают. Гематогенной диссеминации не бывает.

Таким образом, хотя при трихомонадной инвазии обычно появляется несколько очагов поражения, все они ограничиваются пределами мочеполовой системы. Однако трихомонадная инвазия сопровождается появлением в сыворотке крови различных антител, которые не обеспечивают сколько-нибудь заметного защитного действия. Возможно повторное заражение этой инфекцией.

Клиническая картина неосложненного урогенитального трихомониаза у женщин проявляется воспалительными процессами во влагалище и влагалищной части шейки матки. В дальнейшем могут присоединиться вульвит, парауретрит, эндоцервицит, эндометрит, что рассматривается как осложненное течение заболевания.

Инкубационный период при трихомониазе составляет 5-14 дней. Заболевание протекает чаще всего малосимптомно. При уретрите больные жалуются на зуд, неприятные ощущения в мочеиспускательном канале, слипание его губок. Выделения из мочеиспускательного канала обычно скудные, слизисто-гнойные. При переднем уретрите моча в 1-й порции при двухстаканной пробе опалесцирующая или прозрачная, со взвешенными нитями и хлопьями. При вялотекущем заболевании воспалительный процесс часто распространяется на заднюю уретру, предстательную железу, семенные пузырьки, придатки яичек, мочевой пузырь и даже почечные лоханки. При осложнениях наиболее часто поражается предстательная железа, которая впоследствии может служить резервуаром трихомонад. Осложнения при трихомонадных уретритах у мужчин встречаются чаще, чем при гонорее. Трихомонадные простатиты, везикулиты, эпидидимиты менее острые, чем эти заболевания гонорейной этиологии. Длительный трихомонадный уретрит может привести к рубцовому сужению уретры.

При остром трихомонадном уретрите распространение воспаления на заднюю уретру приводит к таким же симптомам уретроцистита (учащенные и императивные позывы, боли в конце мочеиспускания, тотальная пиурия, терминальная гематурия), как при остром гонорейном уретрите. Обострения хронического трихомонадного уретрита напоминают острое или подострое заболевание. В слизистой оболочке уретры образуются такие же, как при гонорее, изменения эпителия, инфильтративные очаги и рубцовые стриктуры.

У женщин трихомонадная инвазия обычно протекает с более выраженными симптомами, чем у мужчин. Как правило, у женщин преобладают симптомы вагинита (гиперемия и повышенная кровоточивость слизистой оболочки влагалища и шейки матки, жидкие гнойные, нередко пенные выделения), с которыми могут сочетаться уретрит, эндоцервицит, эрозии шейки матки, поражения желез преддверия влагалища. При остром вагините обильные выделения вызывают жжение и зуд, при торпидном и хроническом течении субъективные расстройства нередко отсутствуют. В воспалительный процесс могут вовлекаться железы преддверия влагалища и парауретральные железы, шейка матки. Трихомонады обнаруживают в полости матки, в сактосальпинксах, кистах яичников. Имеются сообщения о связи урогенитального трихомониаза с осложнениями беременности (преждевременные роды, ранний разрыв плодного пузыря и др.). У мужчин трихомонады могут вызывать поражение предстательной железы, семенных пузырьков, придатков яичек, куперовых желез. У девочек возникает острый или малосимптомный вульвовагинит с гиперемией слизистой оболочки и выделениями.

Возможно носительство, являющееся по сути бессимптомной латентной инфекцией. Носители представляют особую эпидемиологическую опасность, являясь источниками инфекции и реинфекции для своих половых партнеров.

Беременным дают внутрь мет-ронидазол (исключая I триместр беременности) в дозе 2,0 г однократно.

Детям метронидазол в зависимости от возраста назначают в следующих дозах: детям до 5 лет - по 100 мг 2-3 раза в сутки, от 6 до 10 лет - по 125 мг 2 раза в сутки, от 12 лет и старше - по 250 мг 2 раза в сутки. Курс лечения продолжается 7 дней.

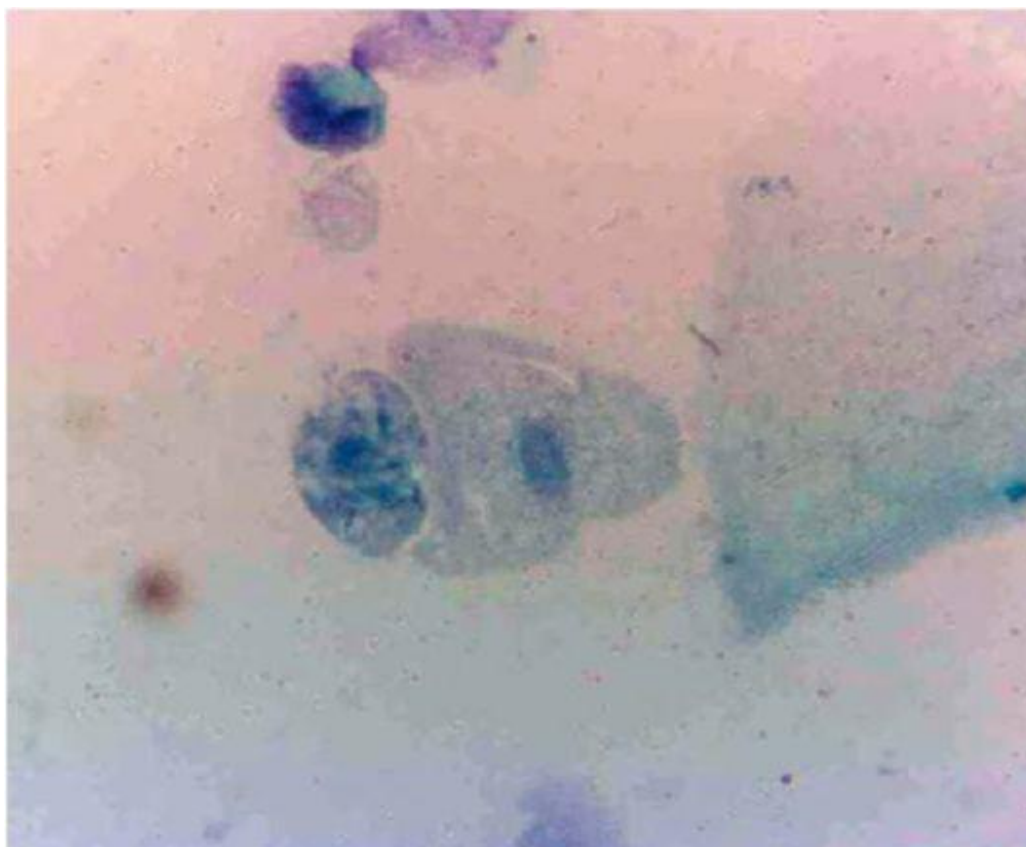


Рис. 125. Трихомонада (окраска метиленовым синим)

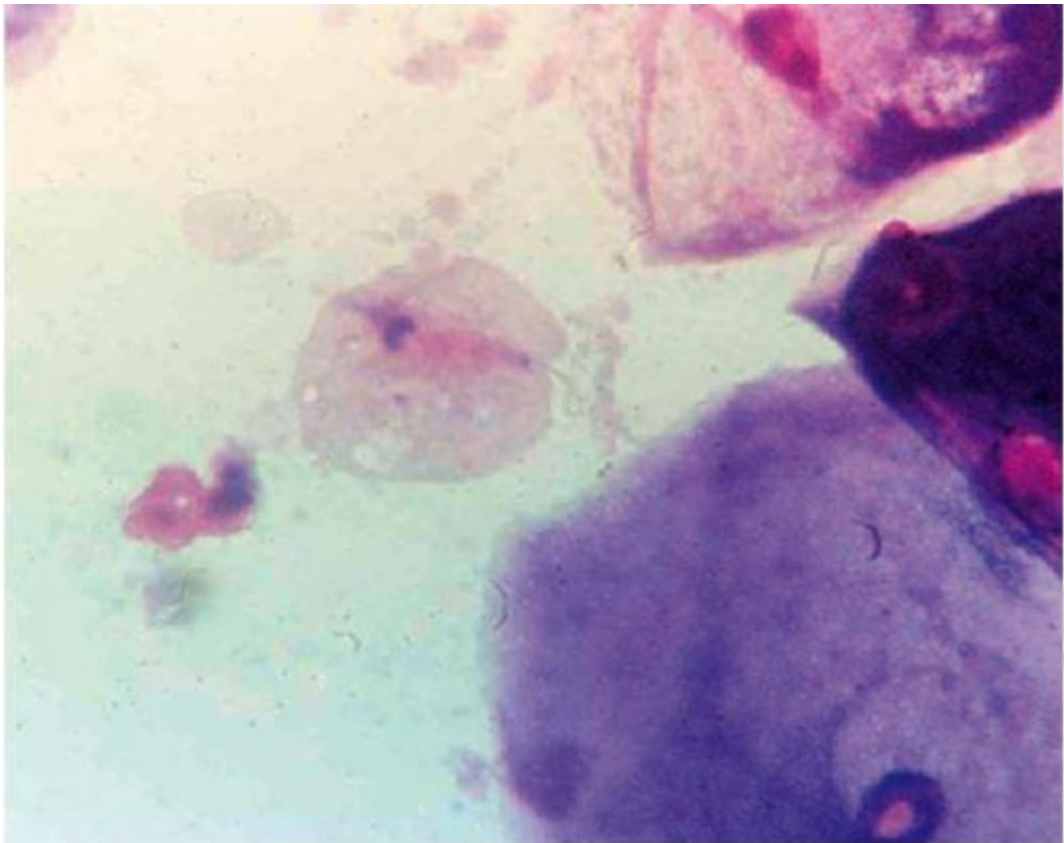


Рис. 126. Трихомонада (окраска по Граму)

Лечение проводится при обнаружении трихомонад независимо от наличия или отсутствия признаков воспаления. Кроме того, обязательно лечат половых партнеров.

При острой гонорейно-трихомонадной инфекции противогонорейные и противотрихомонадные средства назначают одновременно; при хронических и затянувшихся формах, учитывая возможность фагоцитоза гонококков трихомонадами, сначала проводят иммунотерапию, а затем назначают метронидазол и противогонорейные препараты. Показателями эффективности лечения являются прекращение выделений из мочеиспускательного канала и отсутствие возбудителя в контрольных мазках.

Профилактика. До полного излечения и стойкого исчезновения возбудителей больным запрещается половая жизнь без барьерных средств защиты; лиц, имевших половой контакт с больным, необходимо выявлять и привлекать к лечению. Контрольные обследования (мазки и посевы, урологический и гинекологический осмотр) с применением алиментарной и механической провокации начинают через 7-10 дней после окончания лечения.

### 31. УРОГЕНИТАЛЬНЫЙ КАНДИДОЗ

Кандидоз - заболевание слизистых оболочек, кожи и внутренних органов, вызванное дрожжеподобными грибами рода *Candida*. Наиболее часто поражается мочеполовая система. Значение полового пути передачи урогенитального кандидоза окончательно не установлено.

Этиология. Урогенитальный кандидоз в 90% случаев вызывается дрожжеподобными грибами *Candida albicans*.



Возникновению урогенитального кандидоза способствуют эндогенные (снижение иммунитета, эндокринопатии, авитаминозы) и экзогенные факторы (антибиотикотерапия, применение гормональных лечебных и контрацептивных препаратов, иммунодепрессантов, цитостатиков, лучевой терапии).

В настоящее время не существует общепринятой клинической классификации урогенитального кандидоза. Различают кандиданосительство, острый и хронический (рецидивирующий) урогенитальный кандидоз.

Заболевание поражает слизистые оболочки мочеполовых органов (уретрит, вульвит, вульвовагинит, эндоцервицит), а также прилегающие участки кожи (головка полового члена, клитор, малые и большие половые губы, пахово-бедренные, межъягодичные складки).

При оральном или анальном контакте поражаются соответственно слизистые оболочки рта (глоссит, стоматит, хейлит), а также прямой кишки. Поражение мочеполовых органов может проявляться циститом.

На слизистых оболочках половых органов у женщин образуются резко ограниченные серо-белые небольшие налеты, как бы вкрапленные в слизистую оболочку. Выделения могут быть серозными, хлопьевидными, творожистыми или густыми сливкообразными. У мужчин урогенитальный кандидоз проявляется в виде уретрита, баланита или баланопостита с эри-темаатозными очагами с беловато-серым налетом. Субъективно ощущаются зуд, жжение, болезненность в области расчесов и при мочеиспускании.

Диагностика. Диагноз урогенитального кандидоза устанавливают по клиническим проявлениям заболевания и при микроскопическом выявлении грибов рода *Candida* с преобладанием вегетирующих форм (почкование, псевдомицелий). Наиболее достоверным методом лабораторного исследования является культуральный с подсчетом колоний грибов. Обнаружение грибов при отсутствии симптомов заболевания не является показанием к назначению лечения, так как они периодически могут выявляться и у здоровых людей.

Лечение. При острых формах заболевания обычно применяется местное лечение препаратами из групп имидазола и триазола: изоконазолом, клотримазолом, миконазолом, эконазолом. Лекарственными формами являются вагинальные шарики (гино-травоген по 0,6 г), вагинальные таблетки (клотримазол по 0,1 и 0,2 г), вагинальные свечи (гино-дактарин по 0,1 г; гино-певарил по 0,15 г), вагинальный крем (клотримазол 2%, 1%; травоген 1%), вагинальная мазь (клотримазол 1%).

Вагинальные таблетки, шарики или свечи вводят во влагалище 1 раз в сутки (на ночь) в течение 3-5 дней. Крем и мазь вводят в задний свод влагалища по 5 г 1 раз в сутки на ночь в течение 3-7 дней.

При хроническом (рецидивирующем) урогенитальном кандидозе наряду с местным лечением применяются препараты общего действия: препараты группы имидазола (итраконазол, кетоконазол, флуконазол), производное N-метилнафталина (тербинафин), полиеновые антибиотики (нистатин, леворин).

Итраконазол (орунгал в капсулах по 0,1 г) назначают по 0,2 г в сутки в течение 3 дней; кетоконазол (низорал в таблетках по 0,2 г) применяют по 0,2 г 2 раза в сутки во время еды в течение 5 дней. Флуконазол (ди-флюкан) применяют однократно в дозе 150 мг.

Полиеновые антибиотики (нистатин, леворин) назначают в течение 14 дней по 50 000-1 000 000 ЕД 4 раза в сутки. Беременным общее лечение не рекомендуется.

Для лечения детей применяют кетоконазол (низорал, ороназол) 2 раза в сутки во время еды из расчета 4-8 мг/кг. При массе тела более 30 кг назначают в тех же дозах, что и взрослым. Детям до 2 лет назначают кето-коназол только при абсолютных показаниях к применению противогрибкового препарата.

Флуконазол (дифлюкан) назначают детям старше 1 года из расчета 1-2 мг/(кгсут).

Критериями излеченности урогенитального кандидоза считают исчезновение клинических проявлений заболевания и отрицательные результаты микробиологического исследования. Сроки наблюдения устанавливают индивидуально в зависимости от длительности клинических проявлений и распространенности урогенитального кандидоза. Следует принимать во внимание возможность хронического рецидивирующего течения, реинфекции, кандиданосительства, а также сохранения факторов, способствующих развитию заболевания.

Профилактика. Половым партнерам больных рекомендуется обследование, а при необходимости - лечение. Больным следует воздерживаться от половых контактов до излечения или применять барьерные методы защиты.

## 32. БАКТЕРИАЛЬНЫЙ ВАГИНОЗ

Бактериальный вагиноз является одним из наиболее широко распространенных инфекционных заболеваний женщин, в основе которого лежат нарушение микробиоценоза влагалища, усиленный рост аэробной и анаэробной микрофлоры, замещающей лактобациллярную микрофлору. Бактериальный вагиноз - новый термин в классификации инфекций мочеполового тракта, ранее называвшихся «коринебактериальный вагинит», «гарднереллез», «анаэробный вагиноз».

Бактериальный вагиноз выявляется у 20-30% женщин репродуктивного возраста. С этим заболеванием связывают невынашивание беременности, амниотическую инфекцию, послеродовый и послеабортный эндометрит, сальпингит, сальпингоофорит, раневую инфекцию и др.

Этиология. При бактериальном вагинозе происходит изменение микробиоценоза влагалища: резкое снижение или исчезновение лакто-бактерий, заметное преобладание бактероидов, пептострептококков, гарднерелл, микоплазм и других анаэробов (*Gardnerella vaginalis*, *Mobiluncus*, *Mycoplasma hominis*, *Bacteroides*).

Развитию бактериального вагиноза могут способствовать эндогенные (изменение гормонального статуса, снижение иммунореактивности, нарушение микробиоценоза кишечника) и экзогенные факторы (предшествующая антибактериальная терапия, перенесенные и сопутствующие воспалительные заболевания мочеполового тракта, применение гормональных средств, иммунодепрессантов).

Значение полового пути передачи бактериального вагиноза на сегодняшний день окончательно не определено.

При бактериальном вагинозе появляются гомогенные сливкообразные выделения серо-белого цвета, имеющие неприятный запах. Воспалительная реакция слизистой влагалища не свойственна бактериальному вагинозу, но не исключает этот диагноз, так как выявляется у трети больных. Возможны зуд и жжение.

Лабораторные исследования при бактериальном вагинозе включают в себя измерение рН влагалищного отделяемого, амино-тест, микроскопию мазка, окрашенного по Граму, и нативных препаратов с определением ключевых клеток. Выделение чистой культуры *Gardnerella vaginalis* нецелесообразно, поскольку этот микроорганизм может обнаруживаться и у здоровых женщин.

Диагноз бактериального вагиноза считается обоснованным при наличии хотя бы 3 из 4 признаков:

- гомогенные сливкообразные выделения, имеющие неприятный запах;
- выявление «ключевых клеток»;
- положительный амино-тест (появление рыбного запаха при смешивании равных количеств отделяемого влагалища и 10% раствора КОН);
- рН влагалищного отделяемого более 4,5.

Лечение. Пациентки не всегда нуждаются в терапии, но из-за опасности тяжелых инфекционных осложнений при беременности, гинекологических заболеваниях, хирургических вмешательствах на органах малого таза необходимо адекватное лечение. Лечение безусловно показано при выраженной клинической картине.

Профилактическое лечение по поводу бактериального вагиноза проводят перед инвазивными гинекологическими процедурами и операциями на брюшной полости.

#### Рекомендуемые схемы лечения

При комбинированном лечении назначают внутрь метронидазол по 500 мг 2 раза в сутки в течение 7 дней или клиндамицина гидрохлорид по 300 мг 2 раза в сутки в течение 7 дней, или орнидазол по 0,5 г 2 раза в сутки в течение 10 дней.

Интравагинально вводят или 2% вагинальный крем клиндамицина фосфат, или 0,75% метронидазол-гель, или вагинальные таблетки метро-нидазола 1 раз на ночь в течение 7-10 дней. Для введения крема и геля используют стандартный аппликатор.

При лечении беременных предпочтительнее интравагинальное введение препаратов. В I триместре беременности при недостаточной эффективности местной терапии в качестве системного метода лечения рекомендуется амоксициллин по 500 мг внутрь 3 раза в сутки в течение 7 дней.

Со II триместра беременности при недостаточной эффективности местной терапии возможно применение клиндамицина гидрохлорида по 300 мг внутрь 2 раза в сутки в течение 5 дней или метронидазола по 500 мг внутрь 2 раза в сутки в течение 3-5 дней.

В I триместре беременности применение указанных препаратов внутрь противопоказано. При бактериальном вагинозе необходимо устранить факторы, способствующие развитию и рецидивированию заболевания. По показаниям применяют

эубиотики, биогенные стимуляторы, витамины и другие средства, способствующие нормализации микроби-оциноза влагалища и кишечника.

Эффективность лечения бактериального вагиноза оценивается по исчезновению субъективных ощущений, динамике клинических симптомов заболевания, нормализации лабораторных показателей. Первое контрольное клиничко-лабораторное обследование следует проводить через неделю после завершения терапии, повторное - через 4-6 нед.

Профилактика. Факторы риска по бактериальному вагинозу: частая смена половых партнеров; использование внутриматочных контрацептивов; воспалительные заболевания мочеполовой системы; прием антибактериальных препаратов и иммунодепрессантов.

Во время лечения и контрольного наблюдения рекомендуется использование барьерных методов защиты. Половым партнерам женщин с бактериальным вагинозом показано обследование и при необходимости соответствующее лечение. Лечение половых партнеров женщин с бактериальным вагинозом не считается обязательным.

### 33. УРЕАПЛАЗМЕННАЯ ИНФЕКЦИЯ

Группа микроорганизмов под общим названием микоплазмы является одной из причин постгонорейных инфекций, обуславливая патологию мочеполовых и тазовых органов.

Выделены особые штаммы микоплазм, получившие название *Urea-plasma urealyticum*, способные ферментировать уреазу. Из-за очень малых размеров их еще называют Т-штаммами (от англ. *tiny* - крошечный).

Этиология. Уреаплазмы - мелкие грамтрицательные кокко-бацил-лярные микроорганизмы диаметром 0,3 мкм, т.е. соизмеримые с вирусами. Это самые маленькие бактерии на свете. До 60% всех инфекционных вагинитов имеют уреаплазменную этиологию.

Клиническая картина. Клинические проявления уреаплазменного воспалительного процесса мало отличаются от воспалительных заболеваний мочеполовых органов гонококковой, хламидийной и другой этиологии. Заболевание менее острое, с более частыми осложнениями и значительной устойчивостью к терапии. Инфекция может не вызывать симптомов и субъективных ощущений, а потому выявляется поздно, в хронической форме. Поражение становится многоочаговым, захватывает органы малого таза и брюшной полости по протяжению. Кроме того, возможно лимфогенное и гематогенное распространение. Описаны случаи транспортировки уреаплазм влагалищными трихомонадами при фагоцитозе: в фагосомах трихомонад уреаплазмы сохраняют способность размножаться. Это вызывает трудности при обследовании больных, поскольку возможно не только поражение нижележащих отделов, но и развитие восходящих инфекций. У девочек уреаплазмоз протекает более выражено, в виде острых и подострых форм вульвовагинита, в воспалительный процесс нередко вовлекаются шейка матки и мочеиспускательный канал.

Сочетанные уреаплазменно-хламидийные воспалительные процессы вызывают более выраженную клиническую картину.

Диагностика. Основным лабораторным методом возбудителя является культивирование микроорганизма на жидких и твердых питательных средах из

отделяемого (соскоба) слизистых оболочек влагалища или уретры. Для идентификации микоплазм используют также ИФА, ПЦР.

Лечение. Для этиотропной терапии уреоплазменной инфекции, как правило, используют тетрациклины, аминогликозиды (гентамицин, канамицин), фторхинолоны (пемфлосацин, офлоксацин), макролиды (эритромицин, кларитромицин, рокситромицин), азалиды (азитромицин). При хламидийно-уреоплазменной инфекции проводят лечение азитромицином, тетрациклинами; при гонорейно-уреоплазменной инфекции применяют фторхинолоны. При смешанной трихомонадно-хламидийно-уреоплазменной инфекции лечение начинают с назначения метронидазола, а со 2-3-го дня лечения присоединяют тетрациклины или фторхинолоны. Для лечения детей значительно чаще используют местные процедуры либо дают макролиды внутрь.

Профилактика: активное выявление и привлечение больных к лечению, так как у многих женщин и мужчин заболевание протекает в латентной форме, без клинических проявлений.

### 34. ГЕНИТАЛЬНЫЙ ГЕРПЕС

Герпес является одной из самых распространенных вирусных инфекций человека и представляет собой серьезную медико-социальную проблему.

Более 90% всех людей инфицировано вирусом простого герпеса (ВПГ) и до 20% из них имеют те или иные клинические проявления инфекции. Обладая нейродермотропизмом, ВПГ поражает кожу и слизистые оболочки (чаще всего на лице и в области половых органов), центральную нервную систему (менингиты, энцефалиты), глаза (конъюнктивиты, кератиты). ВПГ обуславливает патологию беременности и родов, нередко приводя к «спонтанным» абортam и гибели плода, или вызывает генерализованную инфекцию у новорожденных; отмечается связь генитального герпеса с раком шейки матки и раком предстательной железы.

Этиология. Генитальный герпес вызывают ВПГ-1 и ВПГ-2, наиболее часто ВПГ-2.

Заболевание передается преимущественно при половом контакте от больного генитальным герпесом. Нередко генитальный герпес передается от лиц, не имеющих симптомов заболевания или даже не знающих о том, что они инфицированы. Риск неонатального инфицирования новорожденного зависит от формы генитального герпеса у матери и составляет от 0,01 до 75%.

Проявлению и/или рецидивированию генитального герпеса способствуют снижение иммунореактивности, переохлаждение и перегревание, интеркуррентные заболевания, медицинские манипуляции, в том числе абортy и введение внутриматочной спирали.

В международной классификации болезней (МКБ-10) представлены:

A60 Аногенитальная герпетическая вирусная инфекция (*Herpes simplex*)

A60.0 Герпетическая инфекция половых органов и мочеполового тракта:

- женского

- мужского

#### А60.1 Герпетическая инфекция перианальных кожных покровов и прямой кишки

#### А60.9 Аногенитальная герпетическая инфекция неуточненная.

Клиническая картина. У 10-20% всех инфицированных клинические проявления заболевания могут рецидивировать. Первое проявление герпесвирусной инфекции, как правило, бывает более бурным, чем последующие рецидивы. У части пациентов они непродолжительны. У большинства инфицированных лиц клинические проявления генитального герпеса отсутствуют.

В продромальном периоде больные отмечают зуд, жжение или боль в месте будущего поражения, затем появляются высыпания в виде отдельных или сгруппированных везикулезных элементов величиной 2-3 мм на эритематозном основании, имеющих тенденцию к рецидиву на том же месте (рис. 127). Высыпания могут сопровождаться недомоганием, головной болью, субфебрильной температурой, нарушением сна. В дальнейшем везикулы вскрываются с образованием эрозивной поверхности неправильных очертаний.

Генитальный герпес у женщин располагается на малых и больших половых губах, вульве, клиторе, во влагалище, на шейке матки; у мужчин - на головке полового члена, крайней плоти, в уретре.

Диагностика. Для диагностики герпетической инфекции используют вирусологические методы, ПЦР, методы выявления антигенов вирусов простого герпеса с помощью иммунофлюоресцентного и иммуноферментного анализов; выявление антител с помощью ИФА; цитоморфологические методы.

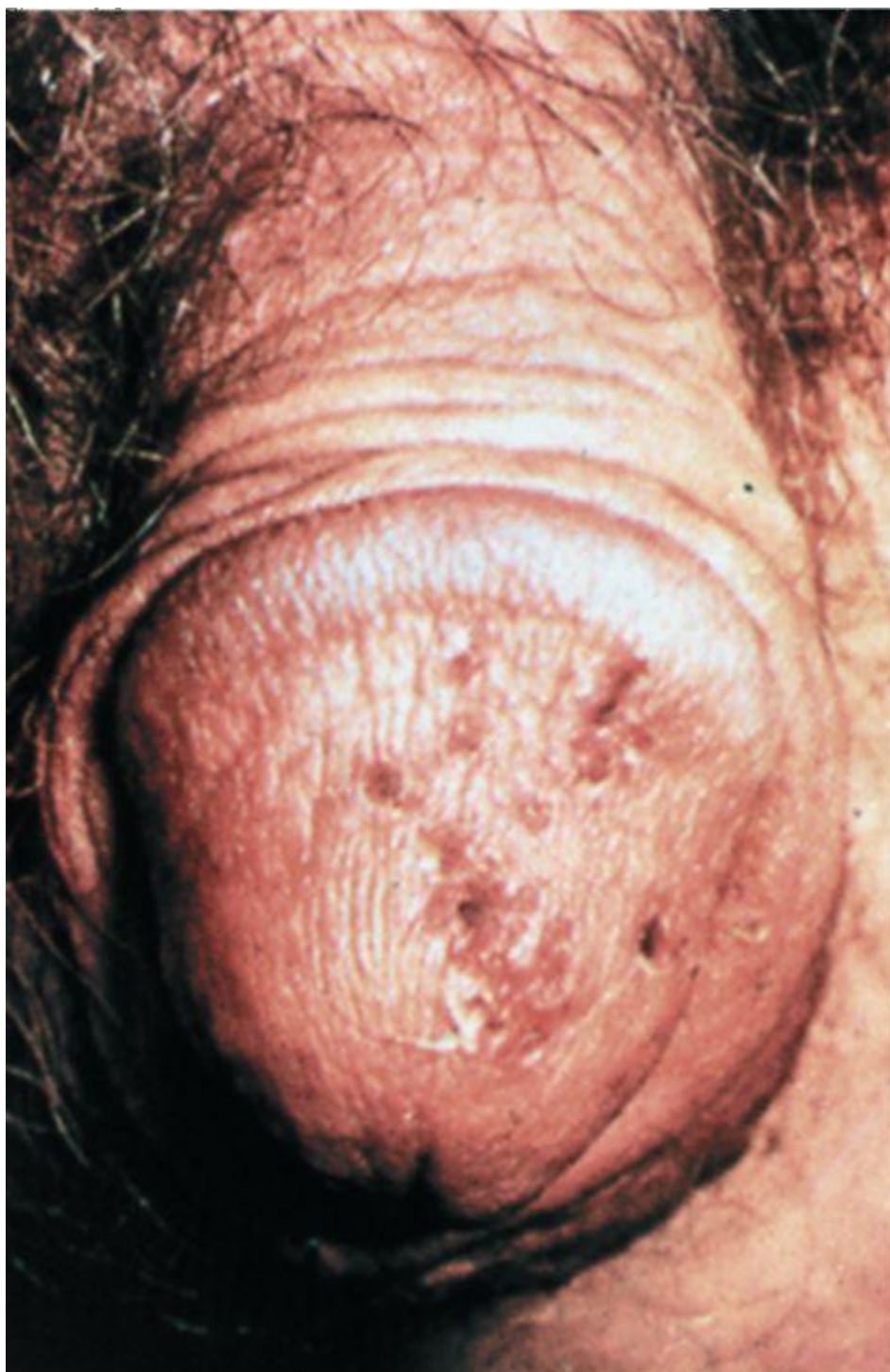

Рис. 127. Генитальный герпес

Рекомендуется проведение повторного исследования (2-4 раза в течение 5-7 дней) материала из различных очагов инфекции (у женщин - на 18-20-й день менструального цикла) для повышения выявляемости ВПГ.

Лечение. Длительность, интенсивность и объем терапии больных генитальным герпесом определяются клинической формой, стадией и тяжестью заболевания. Рекомендуется тщательное клиничко- лабора- торное обследование пациента с целью оценки состояния иммунной системы и сопутствующей патологии.

Препаратами первого выбора для лечения острых и рецидивирующих форм генитального герпеса, вызванного вирусами ВПГ-1 и ВПГ-2, являются ацикловир и его аналоги.

Ацикловир - синтетический ациклический аналог дезоксигуано-зина, природного компонента ДНК, остается стандартом противогерпетического лечения.

Для лечения первичного эпизода и рецидивов генитального герпеса у больных с неизменной иммунной системой ацикловир назначают в дозе 200 мг 5 раз в день в течение 5-10 дней или до разрешения клинических проявлений. Для лечения больных с выраженным иммунодефицитом, а также пациентов с первичным эпизодом герпетического проктита дозу ацикловира повышают до 400 мг 4-5 раз в сутки в течение 5-10 дней. Эффективность терапии ацикловиром тем выше, чем раньше начато лечение - в продромальном периоде или в 1-е сутки развития клинических проявлений.

Супрессивная терапия ацикловиром для предупреждения рецидивов генитального герпеса проводится в дозе 400 мг 2 раза в день с интервалом 12 ч в течение месяцев и даже нескольких лет. Ежедневная супрессивная терапия предупреждает развитие рецидивов у 60-90% больных, а 25-30% пациентов надолго избавляются от эпизодов генитального герпеса. 5% крем ацикловира назначают больным простым герпесом с умеренно выраженными высыпаниями на коже в ранние сроки развития заболевания 5 раз в сутки в течение 5-7 дней.

Валтрекс (валацикловир) - ацикловир второго поколения представляет собой L-валиловый эфир ацикловира. Препарат обеспечивает хорошее всасывание ацикловира при приеме внутрь, повышает его биодоступность в 4-5 раз. При генитальном герпесе препарат назначают по 0,5 г 2 раза в сутки в течение 5-10 дней. Эффективность валтрекса при лечении генитального герпеса выше эффективности зовиракса на 25%, а при профилактике - на 44%.

При генитальном герпесе, обусловленном ацикловирустойчивыми штаммами ВПГ альтернативными препаратами являются фамцикловир и фоскарнет.

Фамвир (фамцикловир) трансформируется в организме в активное противовирусное соединение - пенцикловир и эффективен в отношении ВПГ-1, ВПГ-2 и других герпесвирусов. Фамвир назначают при острой герпетической инфекции по 0,25 г 3 раза в сутки в течение 7 дней, а больным с повышенным риском развития постгерпетической невралгии по 0,5 г 3 раза в сутки в течение 7 дней. В период беременности и лактации препарат можно назначать только по жизненным показаниям.

В течение последних 15-20 лет для лечения больных генитальным герпесом применяют ряд противовирусных препаратов с различным механизмом действия. Сведения об их эффективности весьма разноречивы.

Фоскарнет (фоскавир) взаимодействует с ДНК-полимеразой и в меньшей степени с РНК-полимеразой, связывается с пирофосфатом и частично ингибирует нуклеозидтрифосфат, являясь конкурентным ингибитором пирофосфата. Применяется при герпетической инфекции кожи и слизистых оболочек, а также половых органов в виде местных аппликаций 3% мази. При тяжелом течении заболевания возможно внутривенное медленное (в течение 2 ч) капельное введение препарата по 60 мг/кг 3 раза в сутки в течение 10-14 дней.



Алпизарин применяется для лечения герпетических поражений различной локализации. Экспериментальные исследования свидетельствуют об ингибирующем действии алпизарина на начальные этапы репродукции ВПГ в клетке. Делают аппликации 2% мази на слизистые оболочки 4-6 раз в сутки в течение 5-10 дней, 5% мазь наносят на кожные покровы 4-6 раз в сутки в течение 5-10 дней. При более тяжелой герпетической инфекции алпизарин (0,1 г) назначают внутрь по 0,2 г 3-4 раза в сутки в течение 7-10 дней.

Флакозид - флавоноид, получаемый из листьев бархата амурского и бархата Лавалея, принимают внутрь после еды по 0,1-0,5 г 3 раза в сутки в течение 10 дней.

Тромантадин в виде 1% мази наносят на пораженные участки 3 раза в сутки в течение 7-10 дней, назначают при появлении первых признаков герпеса.

Хелепин в виде 1% мази наносят на пораженные слизистые оболочки 3 раза в сутки в течение 7-10 дней. При поражениях кожи применяется

5% мазь. В тяжелых случаях хелепин (0,1 г) назначают внутрь по 0,3 г/сут в течение 10-15 дней.

Оксолин в виде 1% или 2% мази наносят на пораженные участки 3 раза в день.

Для лечения поражений кожи герпетической этиологии используют 2% или 3% мазь теброфена, которую наносят на пораженные участки кожи в течение 3-7 дней. При применении мази иногда отмечается кратковременное жжение.

Риодоксол применяется при нетяжелой герпетической инфекции кожи и слизистых оболочек в виде аппликаций 0,25; 0,5 или 1% мази (в зависимости от локализации процесса и тяжести заболевания) в течение 5-10 дней.

В последние годы накоплен определенный опыт применения различных интерферонов в качестве заместительной терапии (реоферон, интерлок) или индукторов интерферогенеза (полудан, ларифан, пиро-генал, продигиозан и др.). Эффективность индукторов интерферона выражена при сохраненной функции интерферогенеза у больных гени-тальным герпесом.

Профилактика. В качестве средства профилактики рецидивов гени-тального герпеса в ряде стран были созданы и испытаны различные про-тивогерпетические вакцины. Отечественную герпетическую поливакцину нужно вводить 2-3 раза в год, цикл состоит из внутрикожного введения 0,2 мл препарата каждые 3-5 дней, всего на цикл 5 инъекций. Исследования по совершенствованию метода вакцинации больных герпетической инфекцией продолжаются.

Лечение беременных обязательно при развитии диссеминированных форм герпетической инфекции (энцефалиты, гепатиты и т.п.), для этого используют ацикловир в стандартных дозах. Кесарево сечение в качестве профилактики неонатального герпеса необходимо при герпетических высыпаниях на гениталиях или при первичной генитальной герпетической инфекции у матери за 1 мес до родов. В остальных случаях возможно родоразрешение естественным путем.

Больному рекомендуют воздерживаться от половой жизни до исчезновения клинических проявлений или обязательно использовать презерватив при всех половых

контактах. Половых партнеров пациентов, имеющих генитальный герпес, нужно обследовать и по показаниям лечить.

### 35. ПАПИЛЛОМАВИРУСНАЯ ИНФЕКЦИЯ УРОГЕНИТАЛЬНОГО ТРАКТА

В Международной классификации болезней 10-го пересмотра папилло-мавирусная инфекция уrogenитального тракта\* выделена в раздел «других болезней, передающихся преимущественно половым путем, не классифицированных в других рубриках», и получила номер:

A63.0 Аногенитальные (венерические) бородавки.

Этиология. Вирус папилломы человека (ВПЧ) принадлежит к подгруппе А семейства *Papovaviridae*. В настоящее время насчитывается более 60 типов ВПЧ, из них с заболеваниями уrogenитального тракта ассоциированы определенные типы. Выделены разновидности низкого

- ВПЧ 6 и 11, среднего - ВПЧ 31, 33, 35 и высокого онкогенного риска

- ВПЧ 16 и 18.

Заболевают люди молодого возраста. ВПЧ рассматривается в качестве возможного этиологического фактора плоскоклеточной карциномы шейки матки и рака вульвы и влагалища. Изучается участие ВПЧ, ВПГ-2, цитомегаловируса в инициации канцерогенеза. В последние годы широкое распространение получил папилломатоз гортани, трахеи и бронхов у детей. Причиной этого может быть инфицирование дыхательных путей плода при прохождении через родовые пути матери с инфекцией ВПЧ.

Заболевание передается преимущественно половым и контактно-бытовым путем, при медицинских исследованиях, при прохождении плода через инфицированные родовые пути. Имеются данные о профессиональном заражении медицинского персонала.

Появлению или рецидивированию ВПЧ способствуют снижение иммунореактивности, переохлаждение, интеркуррентные заболевания (в основном вирусной этиологии), гормональные нарушения, медицинские манипуляции, в том числе аборт, введение внутриматочных спиралей. Кондиломы могут появиться или рецидивировать во время беременности (что обусловлено иммуносупрессией) и спонтанно регрессировать после родов.

Клиническая картина. Кондиломы располагаются на промежности, в перианальной области, зеве уретры, а также на задней спайке, вульве и шейке матки у женщин; головке и теле полового члена, крайней плоти и мошонке у мужчин.

\*Глава написана доктором медицинских наук А.А. Кубановым.

Поражения, вызванные ВПЧ, морфологически весьма различны. В аногенитальной области это остроконечные кондиломы, папиллярные разновидности кондилом (с экзофитным ростом), плоские кондиломы, интраэпителиальные кондиломы (с эндофитным ростом). Отдельно выделяют гигантскую кондилому Бушке-Левенштейна.

Кондиломы, поражающие шейку матки, обычно бывают плоскими или интраэпителиальными («атипичные» кондиломы). Многие исследования свидетельствуют о тесной связи между поражениями ВПЧ и интраэпителиальной неоплазией.

Инвертированные (или эндофитные) кондиломы во многих отношениях идентичны плоским кондиломам, но способны к псевдоинвазивному проникновению в подлежащие ткани. Эндофитные кондиломы морфологически во многом напоминают карциному *in situ*, с которой они могут быть связаны.

**Диагностика.** Клиническая диагностика аногенитальных кондилом обычно не представляет затруднений. Диагностические трудности возникают на ранних стадиях заболевания, когда кондиломы очень малы и похожи на шероховатость поверхности, капиллярная сеть не видна, заметны лишь расширенные сосуды в виде точек. Основным методом диагностики является цитологическое исследование биоптатов или мазков. В настоящее время койлоцитоз в биоптате считается наиболее приемлемым критерием оценки инфекций ВПЧ половых органов. ПЦР можно применять при малосимптомных или бессимптомных формах заболевания, а также для определения типа вируса.

Лечение заболеваний, обусловленных ВПЧ, является важным этапом профилактики злокачественных новообразований шейки матки, влагалища и вульвы.

Поскольку полного излечения от инфекций ВПЧ в настоящее время достичь невозможно, цель терапии заключается в удалении экзофитных кондилом, а не в элиминации возбудителя. Различные терапевтические методы эффективны в 50-94% случаев наружных генитальных кондилом, рецидивы в течение 3 мес после лечения составляют около 25%. Рецидивы генитальных кондилом чаще связаны с реактивацией инфекции, а не с реинфекцией от половых партнеров. Без лечения генитальные кондиломы могут разрешаться сами собой, оставаться без изменения или прогрессировать. Нельзя исключить персистирования ВПЧ даже при отсутствии клинических проявлений. При выборе терапии следует избегать дорогих, токсичных схем лечения, а также процедур, связанных со скарификацией.

Методы лечения аногенитальных бородавок включают в себя применение цитотоксических препаратов (подофиллин и подофиллотоксин, 5-фторурацил), деструктивные физические (криодеструкция, лазеротерапия, диатермокоагуляция, электрохирургическое иссечение) и химические (трихлоруксусная кислота, ферезол, солкодерм) методы, иммунологические методы ( $\alpha$ -,  $\beta$ -, 7-интерфероны), комбинированные методы (криотерапия, лазерное иссечение, электрокоагуляция, диатермокоагуляция, озонотерапия).

Пациенты сами смазывают хлопковым или пластиковым тампоном с 0,5% раствором подофиллотоксина кондиломы 2 раза в сутки в течение 3 дней с 4-дневным перерывом. Цикл лечения можно повторять в случае необходимости до 4 раз. Общая зона обработки не должна превышать 10 см<sup>2</sup>, а общий объем использованного подофиллотоксина не должен превышать 0,5 мл в день. Следует показать больному технику нанесения препарата и выбрать кондиломы, подходящие для лечения. Подофиллотоксин противопоказан во время беременности.

Некоторые эксперты рекомендуют ограничиться применением 0,5 мл 10-25% раствора подофиллина или площадью 10 см<sup>2</sup> на процедуру. Осторожно смыть раствор через 1-4 ч. Повторять процедуру в случае необходимости каждую неделю. Если кондиломы остаются

после 6 аппликаций, следует применять другие терапевтические методы. Подофиллин противопоказан во время беременности.

5% 5-фторурациловая мазь эффективна при некоторых устойчивых к другим видам лечения поражениях. Мазь можно применять в сочетании с углекислотным лазером для профилактики рецидивов.

Интерферон. Для лечения остроконечных кондилом используют  $\alpha$ -,  $\beta$ -,  $\gamma$ -интерфероны. Предпочтительно внутриочаговое введение интерферона. В последние годы интерферон стали широко применять для профилактики рецидивов остроконечных кондилом после хирургического удаления углекислотным лазером.  $\alpha$ -Интерферон используется для этих целей в виде местных аппликаций в течение 7-14 дней. Побочные эффекты не отмечены. Применение интерферона наиболее показано для профилактики рецидивов после лечения углекислотным лазером.

Во время беременности кондиломы часто рецидивируют, имеют тенденцию к пролиферации и становятся рыхлыми. Лечение беременных желательно проводить на ранних сроках, соблюдая особую осторожность. Рекомендуется применять только физические деструктивные методы (криотерапию и углекислотный лазер).

Цитотоксические препараты - подофиллин, подофиллотоксин и 5-ФУ не применяют для лечения беременных.

Профилактика. При лечении генитальных кондилом рекомендуется осмотр половых партнеров для своевременного выявления у них такого же заболевания. Пациентов с экзофитными аногенитальными кондиломами следует предупредить о том, что они могут заразить своих партнеров. Однако большинство партнеров уже инфицированы вирусом, но еще не имеют клинических проявлений.

## КОНТРОЛЬНЫЕ ВОПРОСЫ

### К главе 1

Из скольких слоев состоит эпидермис? Перечислите слои эпидермиса.

За какой срок происходит полный цикл смены всего эпидермиса? Какие клетки ответственны за иммунный ответ на нанесенный на кожу антиген?

Какую функцию осуществляют колбы Краузе? Тельца Руффини?

Тельца Мейсснера? Что относится к придаткам кожи? Какова функциональная роль меланоцитов? Какова функциональная роль кератиноцитов? Какой слой является основой дермы? Какими видами представлены потовые железы?

### К главе 2

Каковы функции кожи?

Какой гормон оказывает регулирующее влияние на секрецию сальных желез?

При помощи каких механизмов осуществляется защитная функция кожи в отношении микробной флоры?

Каковы механизмы защиты организма от ультрафиолетового излучения?

Какие органические и неорганические вещества выделяются с потом?

К главе 3

Что относится к экзогенным этиологическим факторам кожных болезней?

Какие кожные заболевания вызываются бактериями? Какие кожные заболевания вызываются вирусами? Какие кожные заболевания вызываются патогенными грибами? Что лежит в основе наследственной предрасположенности организма к развитию заболевания?

К главе 4

Каким дерматозам свойственна изоморфная реакция Кёбнера? Что может вызвать поскабливание элементов? Какие виды дермографизма вы знаете?

При каком заболевании исследование тактильной и болевой чувствительности может иметь решающее значение для диагностики?

Какие методы исследования в дерматологии относятся к неинвазивным?

Какие дерматозы позволяет выявить диаскопия (витропрессия)? Что такое акантоз? Что такое акантолиз? Что такое гранулез?

Какие первичные элементы относятся к бесполостным?

Какие первичные элементы относятся к полостным?

Какие вы знаете вторичные морфологические элементы?

Что такое лихенификация? Для какого заболевания она характерна?

К главе 5

Что такое этиотропная терапия дерматозов? Что такое антицитокиновая терапия?

Какими наружными средствами следует пользоваться при острой и подострой формах воспалительного процесса?

Что обладает более поверхностным действием - примочка или паста?

Напишите рецепт широко применяемой водной взбалтываемой смеси с цинком («цинковая болтушка») Напишите рецепт любой пасты Напишите рецепт крема Унны Какие мази относятся к кератопластическим? Какие мази относятся к кератолитическим?

К главе 6 и 7

Какие преформированные физические факторы применяют для

лечения дерматологических больных? Чем отличается ПУВА-терапия от селективной фототерапии? Какие типы лазеров применяются в дерматологии? Для лечения каких заболеваний применяют высокоэнергетическое лазерное излучение?

К главе 8

Какие нозологические формы относятся к поверхностным стафи-лодермиям?

Какие заболевания входят в группу глубоких стафилодермий? Что такое стафилококковый (вульгарный) сикоз?

Какие эндогенные факторы имеют патогенетическое значение в развитии фурункула? Что такое гидраденит?

Что может провоцировать возникновение гидраденита? К главе 9 и 10

В чем состоит принципиальное различие между стафилококковыми и стрептококковыми поражениями кожи? Какие клинические разновидности стрептококкового импетиго вы знаете?

Как клинически проявляется ангулярный стоматит?

Как клинически проявляется эктима обыкновенная?

Какие нозологические формы относятся к смешанным стрепто-стафилококковым пиодермитам?

Проведите дифференциальную диагностику шанкриформной пиодермии с твердым шанкром.

Что служит предпосылками для возникновения гнойничковых заболеваний?

Какие препараты являются основными этиотропными средствами для лечения гнойничковых болезней кожи? Какие препараты целесообразно использовать при торпидном и рецидивирующем течении пиодермитов?

К главе 11 и 12

Какие эндогенные причины являются патогенетически важными для развития акне? Какие микробы вызывают воспаление протока сальной железы? Что такое черный и белый комедон?

Какие нозологические формы относят к акнеiformным дерматозам?

Какие экзогенные причины способствуют возникновению акне? В чем отличие локализации шаровидных угрей от обыкновенных? Что такое розацеа?

Какие эндогенные и экзогенные факторы способствуют возникновению розовых угрей?

Какие этиологические факторы участвуют в возникновении гнезд-ной алопеции?

Какие нарушения лежат в основе андрогенной алопеции?

С какими заболеваниями следует проводить дифференциальную диагностику очагового облысения?

К главе 13

На какие 5 групп подразделяются микозы? Какие нозологические формы относятся к дерматомикозам? При каком заболевании применяют пробу Бальцера? Что для этого используют?

С какой целью применяют растворы едкой щелочи (KOH или NaOH)?

Какие патогенные грибы поражают кожу, но не волосы? Через какие предметы возможна передача грибковой инфекции? Какие препараты применяют для системного лечения дермато-фитий?

Какие препараты применяют для наружного лечения микозов гладкой кожи? Какова тактика ведения больных онихомикозами? Каковы суточные дозы тербинафина для взрослых? Какой препарат является наиболее эффективным для лечения

микроспории? Какие заболевания относятся к трихомикозам? Каковы дозы гризеофульвина в мг/кг/сутки для детей? Какова суточная доза итраконазола для взрослых? Что следует сделать, обнаружив случай заболевания трихомикозом в семье?

Какие препараты назначают для лечения висцерального кандидоза? В чем заключается общественная и личная профилактика канди-дозов?

К какому классу относится возбудитель эритразмы? Что выявляет лампа Вуда?

К главе 14

Назовите пути заражения чесоткой

Как долго сохраняется жизнеспособность извлеченного из кожи чесоточного клеща?

Сколько длится инкубационный период при чесотке?

Назовите излюбленную локализацию высыпаний у больного чесоткой

Назовите препараты для лечения больных чесоткой, головной и лобковой вошью. В чем клинические отличия между городским и сельским типом лейшманиоза?

Каковы меры общественной и личной профилактики при паразитарных заболеваниях кожи?

К главе 15

Какие типы микобактерий могут быть причиной туберкулеза кожи? Назовите очаговые и диссеминированные формы туберкулеза кожи. Что такое «признак Поспелова» и «феномен яблочного желе»? На чем основана диагностика кожного туберкулеза? С какими заболеваниями следует дифференцировать индуративную эритему Базена? Туберкулезную волчанку? Колликативный туберкулез?

Назовите препараты, применяемые для лечения туберкулеза. Их дозы и продолжительность курса лечения.

К главе 16

Назовите основной путь передачи лепрозной инфекции

Что является резервуаром лепрозной инфекции?

Для какой формы лепры характерно раннее нарушение тактильной и болевой чувствительности? На что указывает положительная или отрицательная лепроминовая проба Митсуда?

Какие функциональные пробы применяют для диагностики лепры? Что характерно для гистологической картины лепрозного бугорка?

К главе 17

Какие типы вирусов относят к вирусам герпеса? Какой тип вируса вызывает высыпания в области губ? В области гениталий?

О чем может свидетельствовать рецидив опоясывающего герпеса? Какие типы вируса папилломы человека обладают канцерогенной

активностью? Чем вызывается заразительный моллюск?

К главе 18 и 19

Что такое дерматит?

Назовите облигатные и факультативные раздражители, способные стать причиной дерматита.

Назовите эндогенные и экзогенные факторы, являющиеся патогенетически важными для развития экземы.

Перечислите известные вам разновидности экзем.

Что такое истинный полиморфизм? Ложный полиморфизм?

Какие гистологические признаки характерны для острого течения экземы?

Принципы лечения экземы системными препаратами. Принципы лечения экземы наружными средствами. Дайте определение токсидермиям.

Перечислите известные вам клинические проявления токсидермий. Тактика ведения больных синдромом Лайелла.

Какие лабораторные тесты применяют для диагностики токсидермий?

Что такое синдром Стивенса-Джонсона?



Какие клинические признаки типичны для атопического дерматита? Принципы лечения атопического дерматита медикаментозными средствами и преформированными физическими факторами. Врачебные мероприятия при остром ограниченном отеке Квинке. Лечение больных крапивницей.

Назовите основные экзогенные факторы, провоцирующие профессиональные заболевания кожи.

Перечислите известные вам профессиональные заболевания кожи, вызванные инфекционными возбудителями.

Каковы принципы диагностики профессиональных заболеваний кожи?

К главе 20 и 21

Перечислите известные вам первичные и вторичные хейлиты. Какой хейлит является облигатным предраковым заболеванием? Его клиническая картина? Лечение? Клинические проявления и лечение медикаментозных хейлитов. Лейкоплакия и ее клинические формы.

Факторы, провоцирующие развитие лейкоплакии. Возможный исход болезни.

К главе 22

Дайте определение псориазу. Какие эндогенные факторы способствуют его возникновению?

Что входит в триаду симптомов, имеющих определяющее значение для постановки диагноза псориаза? Что является их морфологической основой?

Какие атипичные формы псориаза вам известны?

Какие стадии различают в течении псориаза?

Какие признаки характерны для патоморфологической картины при псориазе? Что такое микроабсцессы Мунро? Какие методы лечения применяют при псориазе? Для каких дерматозов характерен симптом Кёбнера? В чем заключается своеобразие первичных элементов при красном плоском лишае? Какие атипичные формы красного плоского лишае вы знаете? Что входит в симптомокомплекс Лассюэре-Литтля? Методы лечения красного плоского лишае

К какому типу первичных элементов относятся высыпания при розовом лишае Жибера? Как они выглядят?

К главе 23

Назовите факторы риска возникновения красной волчанки.

Что входит в триаду симптомов, характерных для дискоидной красной волчанки? Чем отличается диссеминированная форма дискоидной красной

волчанки от ограниченной формы? Какие клинические формы, кроме типичной, вам известны? Что такое LE-клетки? О чем свидетельствует их нахождение в крови больного?

Каковы характерные для красной волчанки гистологические признаки?

Какие лабораторные тесты применяют для диагностики принадлежности красной волчанки к дискоидной или системной форме болезни?

Какие показатели лабораторных тестов характерны для дискоидной или для системной красной волчанки? Принципы лечения дискоидной красной волчанки. Какие стадии выделяют в развитии процесса при ограниченной

склеродермии?

Назовите известные вам клинические формы дерматозов, относящихся к ограниченной склеродермии.

Какие клинические разновидности объединяются в системную (диффузную) склеродермию?

Патоморфологические признаки склеродермии в начальной и более поздней стадиях склеродермии.

Лечение склеродермии.

К главе 24

Для каких клинических форм пузырчатки характерен акантолиз базальных слоев эпидермиса?

Для каких клинических форм пузырчатки характерен акантолиз поверхностных слоев эпидермиса?

Какие механизмы лежат в основе развития акантолиза при пузырчатке?

В чем заключается симптом Никольского? Симптом Асбо-Хансена? Перечислите клинические формы пузырчатки.

Что такое «мукосинехиальный атрофирующий буллезный дерматит»? Методы дифференциальной диагностики пузырчатки от других

буллезных дерматозов. Лечение пузырчатки. Возможные осложнения. Клиника, диагностика и лечение болезни Дюринга.

К главе 25 и 26

Нарушения меланогенеза. Лечение витилиго. ВИЧ-инфекция и СПИД.

Пути инфицирования вирусом иммунодефицита человека. Стадии ВИЧ-инфекции.

Клинические проявления ВИЧ-инфекции на коже.

Какие болезни, даже при отсутствии лабораторного подтверждения,

позволяют заподозрить СПИД? Методы лабораторной диагностики ВИЧ-инфекции.

К главе 27

Морфология бледной трепонемы и формы ее выживания. Пути заражения сифилисом  
Инкубационный период при сифилисе.

Первичный сифилис. Клинические проявления. Характеристика твердого шанкра. Осложнения твердого шанкра. Характеристика регионарного бубона. Дифференциальная диагностика первичного сифилиса. Клинические проявления вторичного сифилиса. Дифференциальная диагностика сифилитических розеол. Дифференциальная диагностика папулезного сифилида. Дифференциальная диагностика пустулезного сифилида.

Клинические отличия сифилитической алопеции от гнездовой алопеции.

В чем состоят изменения, носящие название «симптом Пинкуса»? Клинические проявления вторичного сифилиса на слизистых ротовой полости.

Заболевания, при которых клинические признаки сифилиса сходны с широкими кондиломами.

Заболевания, клинически сходные с бугорковым сифилидом.

С какими заболеваниями проводят дифференциальную диагностику сифилитических гумм?

Какие внутренние органы могут поражаться при сифилисе?

В каком периоде сифилиса возможно поражение нервной системы?

Какие формы нейросифилиса вам известны?

Какие поражения костей и суставов наблюдаются при сифилисе?

Какие клинико-анамнестические и лабораторные данные позволяют поставить диагноз раннего скрытого сифилиса?

На основании каких данных можно поставить диагноз скрытого позднего сифилиса?

Чем может закончиться беременность у больной сифилисом женщины?

На какие периоды делят врожденный сифилис?

Каково соотношение массы последа к массе плода у здоровых новорожденных и при сифилитической инфекции?

Укажите излюбленную локализацию высыпаний при сифилитической пузырчатке. С чем ее дифференцируют?

Перечислите достоверные клинические признаки врожденного сифилиса.

Какие клинические проявления можно наблюдать при раннем врожденном сифилисе?

Что входит в триаду Гетчинсона?

Какие признаки позднего врожденного сифилиса имеют наибольшее значение для установления диагноза?

Какие методы лабораторной диагностики применяются для подтверждения диагноза ранних и поздних форм сифилиса?

Какие методы серологической диагностики сифилиса вы запомнили?

Кому проводится специфическое, превентивное, профилактическое и пробное противосифилитическое лечение? Какие фармакологические препараты применяют для лечения сифилиса?

Что является препаратами первого выбора? Резервными средствами?

Как проводится лечение нейросифилиса? Как осуществляется профилактика врожденного сифилиса? Как проводится клинико-серологический контроль после окончания лечения в зависимости от формы сифилиса?

К главам 28-35

Методы диагностики острой и хронической гонореи у мужчин. Осложнения острого гонорейного уретрита у мужчин. Особенности клинических проявлений гонореи у детей. Лечение неосложненной гонококковой инфекции нижних отделов мочеполовых путей. Лечение осложненной гонококковой инфекции нижнего и верхнего отделов мочеполовой системы и органов малого таза. Лечение беременных.

Клиника, диагностика и лечение хламидийной инфекции.

Клиника, диагностика и лечение урогенитального трихомониаза.

Клиника, диагностика и лечение урогенитального кандидоза.

Клиника, диагностика и лечение бактериального вагиноза.

Клиника, диагностика и лечение уреоплазменной инфекции.

Клиника, диагностика и лечение генитального герпеса.

Профилактика рецидивов генитального герпеса.

Клиническая картина папилломавирусной инфекции урогенитального тракта. Методы лечения.

Чем опасны некоторые разновидности (16-я и 18-я) вируса папилломы человека?

ТЕСТЫ К УЧЕБНИКУ

Выберите один правильный ответ из А, Б, В.

1. Укажите цифрами порядок расположения слоев эпидермиса:

1. зернистый;

2. шиповатый;
3. роговой;
4. базальный;
5. блестящий.

А: 2-4-1-5-3 Б: 4-2-1-5-3 В: 4-2-1-3-5

2. В дерме различают слои:

1. сосочковый;
2. шиповидный;
3. сетчатый;
4. базальный.

А - 1, 2 Б - 3, 4 В - 1, 3

3. Укажите функцию, не свойственную коже:

1. всасывание;
2. выделение;
3. барьерная;
4. органа чувств;
5. образование токсинов.

4 . Укажите, какие клетки не определяются в эпидермисе:

1. фибробласты;
2. клетки Лангерганса;
3. эпителиоциты;
4. клетки Меркеля;
5. меланоциты.

5. Укажите, какие волокна отсутствуют в дерме:

1. коллагеновые;
2. гиалиновые;
3. ретикулярные;

4. эластические;
5. нервные.
6. Ключевой аминокислотой в синтезе меланина является:
  1. тирозин;
  2. аланин;
  3. метионин;
  4. гистидин;
  5. фенилаланин.
7. Из перечисленных желез в коже отсутствуют:
  1. эндокринные;
  2. голокринные;
  3. шишковидная;
  4. эккринные;
  5. апокринные.
8. Укажите фактор, от которого не зависит проникновение лекарственных веществ в кожу:
  1. температура тела;
  2. заболевание кожи;
  3. цвет кожи;
  4. возраст;
  5. физико-химические свойства лекарств.
9. К антисептикам не относятся:
  1. анилиновые красители;
  2. спирты;
  3. перекись водорода;
  4. макролиды;
  5. препараты йода.
10. Эрозии образуются при разрешении морфологических элементов:

1. бугорка;
2. пузырь;
3. поверхностной пустулы;
4. пятна.

11. С образованием рубца разрешаются следующие первичные морфологические элементы:

1. волдырь;
2. узел;
3. бугорок;
4. папула;
5. пузырь.

А - 3, 4 Б - 2, 5 В - 2, 3

12. Апокриновые потовые железы располагаются в:

1. подмышечных впадинах;
2. аногенитальной области;
3. области ареол грудных сосков;
4. на ладонях и подошвах;
5. красной кайме губ.

А - 2, 3, 4 Б - 1, 2, 5 В - 1, 2, 3

13. Возбудители, вызывающие гнойное воспаление кожи:

1. стафилококки;
2. пневмококки;
3. гарднереллы;
4. стрептококки;
5. гонококки.

А - 1, 4 Б - 1, 3 В - 2, 5

14. Пиодермиты развиваются при:

1. несоблюдении гигиенических условий;

2. явлениях гиповитаминоза;
3. наличии микротравм;
4. общей сенсibilизацией организма;
5. частом мытье кожи.

А - 2, 3, 4 Б - 1, 2, 3 В - 1, 3, 5

15. Факторами патогенеза при крапивнице являются:

1. энтеробиоз;
2. дискинезия желчевыводящих путей;
3. лекарственная аллергия;
4. сердечно-сосудистые заболевания;
5. врожденные уродства.

А - 2, 3, 4 Б - 1, 3, 5 В - 1, 2, 3

16. Средства, которые необходимо использовать при отеке Квинке:

1. адреналина гидрохлорид;
2. кортикостероидные гормоны;
3. антигистаминные средства;
4. мочегонные препараты;
5. антибиотики.

А - 1, 2, 3, 4 Б - 2, 3, 4, 5 В - 1, 3, 4, 5

17. Признаки, характерные для простого герпеса:

1. локализация вокруг естественных отверстий;
2. пузырьки с прозрачным содержимым;
3. парестезии и боль;
4. отечно-гиперемированный фон;
5. расположение по ходу нерва.

А - 2, 4, 5 Б - 1, 2, 4 В - 1, 3, 5

18. Признаки, характерные для опоясывающего герпеса:



1. жжение и покалывание в местах сыпи;
2. общее состояние не изменено;
3. односторонность поражения;
4. содержимое пузырьков иногда геморрагическое;
5. длительные постгерпетические невралгии.

А - 1, 2, 3, 4 Б - 1, 2, 4, 5 В - 1, 3, 4, 5

19. Лекарственные средства, обладающие противовирусным действием:

1. ацикловир;
2. лейкинферон;
3. левамизол;
4. метронидазол;
5. флореналь.

А - 1, 2, 5 Б - 2, 4, 5 В - 1, 3, 5

20. Главное значение в этиологии и патогенезе экземы придается:

1. функциональным изменениям нервной системы;
2. инфекционно-аллергическими факторами;
3. вирусам;
4. клеточным цитостатическим реакциям;
5. эндокринно - метаболическим нарушениям.

А - 1, 2, 4 Б - 1, 2, 5 В - 2, 3, 4

21. Препараты патогенетической терапии экземы:

1. антигистаминные;
2. гипосенсибилизирующие;
3. цитостатики;
4. ганглиоблокаторы;
5. общеукрепляющие.

А - 1, 2, 5 Б - 2, 3, 5 В - 1, 3, 4

22. Детям грудного возраста не рекомендуется применять примочки с :

1. резорцином;
2. отваром чая;
3. корнем алтея;
4. борной кислотой;
5. ромашкой.

А - 1, 2 Б - 3, 4 В - 1, 4

23. Выраженное противовоспалительное и противозудное действие оказывают:

1. глюкокортикоидные кремы;
2. глюкокортикоидные мази;
3. 1-3% - индометациновая мазь;
4. 2-5% - анестезиновая мазь;
5. оксиклозолю.

А - 1, 2, 3 Б - 3, 4, 5 В - 1, 2, 4

24. Признаки иммунодефицитного состояния:

1. выраженный зуд;
2. экзematизация процесса;
3. сочетание кожного процесса с бронхиальной астмой, сенной лихорадкой, вазомоторным ринитом;
4. развитие необычно-тяжелых кожных инфекций;
5. уменьшение числа лейкоцитов.

А - 1, 2, 3, 5 Б - 2, 3, 4, 5 В - 1, 2, 3, 4

25. Для лечения гонореи применяются:

1. цефалоспорины;
2. фторхинолоны;
3. ганглиоблокаторы;
4. 5-нитроимидазол;
5. сульфаниламиды.

А - 1, 2 Б - 3, 4 В - 2, 5

26. Твердый шанкр представлен:

1. эрозией;
2. язвой;
3. папулой;
4. везикулой;
5. бугорком.

А - 1, 2 Б - 3, 5 В - 1, 3

27. Дети с ранним врожденным сифилисом:

1. отстают в росте и массе тела;
2. спокойные;
3. хорошо развиваются;
4. гипотрофичны;
5. беспокойные.

А - 3, 4, 5 Б - 1, 4, 5 В - 1, 2, 4

28. Достоверные (безусловные) признаки позднего врожденного сифилиса:

1. зубы Гетчинсона;
2. паренхиматозный кератит;
3. остеохондриты;
4. радиальные рубцы Фурнье-Робинсона;
5. ягодицеобразный череп.

А - 1, 2 Б - 3, 4 В - 1, 2, 3, 4, 5

29. Индикаторные болезни 1 группы, позволяющие заподозрить СПИД, даже при отсутствии лабораторного подтверждения:

1. саркома Капоши у лиц моложе 60 лет;
2. инфекция, обусловленная вирусом простого герпеса, персистирующая более 1 месяца;
3. актиномикоз;

4. кандидоз с необычайно-упорным течением;

5. микобактериальная инфекция.

А - 1, 2, 5 Б - 2, 3, 4 В - 1, 2, 4

30. Индикаторные болезни, при которых диагноз СПИДа устанавливается при наличии серопозитивности:

1. диссеминированный кокцидиоидный микоз;

2. остроконечные кондиломы;

3. диссеминированный гистоплазмоз;

4. отрубевидный лишай;

5. вульгарные бородавки.

А - 1, 3, 5 Б - 1, 3 В - 3, 4

31. Мономорфные папулезные высыпания характерны:

1. сифилиса;

2. дерматоза Дюринга;

3. красного плоского лишая;

4. псориаза;

5. хронической красной волчанки.

А - 1, 2 Б - 3, 4 В - 1, 5

32. Истинный и ложный полиморфизм (с преобладанием ложного) бывает при:

1. экземе;

2. нейродермите;

3. экссудативной многоформной эритеме;

4. псориазе;

5. отрубевидном лишае.

А - 1, 2, 3 Б - 2, 4, 5 В - 1, 3, 4

33. Ногтевые пластинки поражаются при:

1. розовом лишае Жибера;

2. крапивнице;

3. руброфитии;

4. центробежной эритеме Биетта;

5. псориазе.

А - 3, 5 Б - 1, 3 В - 2, 4

34. Изоморфная реакция реакция (феномен Кебнера) наблюдается при:

1. простом герпесе;

2. красном плоском лишае;

3. псориазе;

4. центробежной эритеме Биетта;

5. себорее.

А - 2, 3 Б - 1, 2 В - 4, 5

35. Сетка Уикхема наблюдается при:

1. красном плоском лишае;

2. вульгарной пузырчатке;

3. дискоидной красной волчанке;

4. дисгидротической эпидермофитии стоп;

5. отрубевидном лишае.

36. Положительная йодная проба (Бальцера) отмечается при:

1. псориазе;

2. себорейной экземе;

3. отрубевидном лишае;

4. узловатой эритеме;

5. руброфитии.

37. Зернистый слой эпидермиса:

1. самый глубокий слой эпидермиса;

2. непосредственно соприкасается с внешней средой;

3. составная часть мальпигиева слоя;

4. содержит кератин;
5. имеет 5-15 рядов клеток.

38. Межклеточный отек шиповатого слоя возникает при :

1. акантолизе;
2. эпидермолизе;
3. спонгиозе;
4. баллонизирующей дегенерации;
5. вакуольной дегенерации.

А - 1, 3 Б - 2, 5 В - 3, 4

39. К стафилококковым пиодермитам относятся:

1. эктима;
2. поверхностный панариций;
3. фурункул;
4. остеофолликулит;
5. импетиго слизистых.

А - 3, 4 Б - 1, 2 В - 4, 5

40. К стрептококковым пиодермитам относятся:

1. фолликулит;
2. щелевидное импетиго;
3. буллезное импетиго;
4. гидраденит;
5. карбункул.

А - 1, 4 Б - 2, 3 В - 3, 5

41. К поверхностным пиодермитам относятся:

1. сикоз;
2. фолликулит;
3. эктима;

4. фурункул;

5. стрептококковое импетиго.

А - 1, 2, 4 Б - 2, 3, 4 В - 1, 2, 5

42. Патогенетические условия для развития фурункулеза:

1. анемия;

2. диабет;

3. колит;

4. орхоэпидидимит;

5. лентиги.

А - 1, 2, 3 Б - 2, 3, 4 В - 3, 4, 5

43. Характеристика стрептококковой пустулы:

1. крышка вялая, дряблая;

2. правильные округлые очертания;

3. желто-зеленого цвета;

4. существует непродолжительно;

5. склонна к росту и слиянию.

А - 3, 4, 5 Б - 2, 3 В - 1, 4, 5

44. Признаки, характеризующие волдырь:

1. двухконтурная окраска элемента;

2. выраженная склонность к росту;

3. мягкая консистенция;

4. длительное существование;

5. выраженный зуд.

А - 3, 4, 5 Б - 1, 2 В - 1, 2, 5

45. Мази, обладающие противовирусным действием:

1. интерфероновая;

2. дерматоловая;

3. висмутовая;
4. оксолиновая;
5. теброфеновая.

А - 1, 4, 5 Б - 1, 2, 3 В - 2, 4, 5

46. Патогистология пузыря при пузырчатке:

1. акантолиз;
2. акантоз;
3. эпидермолиз;
4. спонгиоз;
5. гранулез.

47. При вульгарной пузырчатке поражаются:

1. кожа туловища и конечностей;
2. слизистая полости рта;
3. слизистая гортани;
4. слизистая желудочно-кишечного тракта;
5. кожа волосистой части головы.

А - 1, 2, 3 Б - 1, 2, 3, 5 В - 2, 3, 4, 5

48. Диагностические симптомы вульгарной пузырчатки:

1. Никольского;
2. медовых сот;
3. Асбо-Хансена;
4. бабочки;
5. Поспелова.

А - 2, 4 Б - 1, 5 В - 1, 3

49. При вульгарной пузырчатке на слизистой полости рта:

1. толстая, длительно существующая покрышка пузыря;
2. мясо-красный цвет эрозии;



3. резкая болезненность эрозии;
4. зловонный запах изо-рта;
5. отсутствие склонности эрозий к росту и слиянию.

А - 1, 2, 3 Б - 3, 4, 5 В - 2, 3, 4

50. Дифференциальная диагностика вульгарной пузырчатки проводится с:

1. многоформной экссудативной эритемой;
2. дерматозом Дюринга;
3. пемфигоидом;
4. простым герпесом;
5. опоясывающим герпесом.

А - 1, 2, 3 Б - 4, 5 В - 2, 3, 4

51. Лечение вульгарной пузырчатки:

1. кортикостероидами;
2. цитостатниками;
3. мочегонными;
4. транквилизаторами;
5. гипосенсибилизирующими средствами.

А - 1, 3 Б - 1, 2 В - 4, 5

52. Для наружного лечения слизистой полости рта при вульгарной пузырчатке желательно использовать:

1. анилиновые красители;
2. гормональные мази;
3. дерматоловую мазь;
4. солкосерил;
5. микозолин.

А - 2, 3, 4 Б - 1, 2, 4 В - 1, 2, 5

53. Признаки характерные для неакантолитической пузырчатки:

1. напряженные с плотной крышкой пузыри;

2. пузыри окруженные венчиком гиперемии;
3. злокачественность течения болезни;
4. медленная эпителизация эрозий;
5. субэпидермальное расположение пузырей.

А - 1, 2, 5 Б - 1, 2, 4 В - 3, 4, 5

54. Диагноз дерматоза Дюринга подтверждается:

1. эозинофилией в крови;
2. эозинофилией в содержимом пузырей и пузырьков;
3. повышенной чувствительностью к йоду;
4. мономорфным характером сыпи;
5. диссеминированным распространением сыпи.

А - 1, 3, 5 Б - 2, 3, 4 В - 1, 2, 3

55. В лечении дерматоза Дюринга используются:

1. диафенилсульфоновые препараты;
2. гемотрансфузии;
3. антибиотики широкого спектра действия;
4. сульфаниламиды;
5. мочегонные средства.

А - 1, 2, 4 Б - 2, 3, 4 В - 1, 3, 5

56. Экссудативная многоформная эритема характеризуется:

1. полиморфностью сыпи;
2. поражением кожи и слизистых оболочек;
3. склонностью к рецидивам и циклическому течению;
4. встречается только у пожилых людей;
5. островоспалительным течением.

А - 1, 2, 3, 4 Б - 2, 3, 4, 5 В - 1, 2, 3, 5

57. К клиническим проявлениям многоформной экссудативной эритемы относятся:

1. продромальные явления;
2. поражение слизистой полости рта;
3. полиморфность сыпи;
4. серозно-геморрагическое содержимое пузырей;
5. отсутствие субъективных ощущений.

А - 1, 2, 3, 5 Б - 1, 2, 3, 4 В - 3, 4, 5

58. Признаки, характерные для розового лишая:

1. наличие «материнской» бляшки;
2. расположение высыпаний по линиям Лангера;
3. мучительный зуд, усиливающийся ночью;
4. симптом «смятой папиросной бумаги»;
5. обязательное поражение слизистой полости рта.

А - 1, 3, 5 Б - 1, 2, 3, 4 В - 1, 2, 4

59. Узловатую эритему следует дифференцировать с:

1. токсикодермиями;
2. индуративной эритемой Базена;
3. актиномикозом;
4. третичным сифилисом;
5. узловатым панникулитом.

60. Образование желто-бурых бугорков, мягкой, «тестоватой» консистенции, положительного симптома Поспелова, феномена «яблочного желе» характерно для:

1. актиномикоза;
2. туберкулезной волчанки;
3. третичного сифилиса;
4. туберкулоидного типа лепры;
5. болезни Боровского.

61. Глубокие, слегка болезненные, плотноватые узлы, застойно-синюшно-фиолетового цвета, при увеличении спаиваются между собой с образованием мягких, бугристых конгломератов при:

1. актиномикозе;
2. третичном сифилисе;
3. эритеме Базена;
4. люпоидной лепре;
5. скрофулодерме.

62. Клинические признаки, характерные для чесотки:

1. зуд кожи, усиливающийся вечером;
2. появление уртико-буллезных высыпаний;
3. появление папуло-везикулезных высыпаний;
4. наличие между элементами тонких ходов сероватого цвета;
5. высыпания, как правило, локализуются на коже лица, головы, плечевом поясе.

А - 3, 4, 5 Б - 1, 2, 3 В - 1, 3, 4

63. Дискоидную красную волчанку подразделяют на:

1. центробежную эритему;
2. диссеминированную;
3. подострую;
4. хроническую;
5. ограниченную.

А - 1, 2 Б - 2, 5 В - 3, 4

64. Системная красная волчанка проявляется:

1. в основном у мужчин преклонного возраста;
2. продромальными явлениями;
3. симптомом «бабочки»;
4. полиморфными высыпаниями;
5. очагами с фолликулярным гиперкератозом и атрофией.

А - 2, 3, 4 Б - 1, 2, 3 В - 3, 4, 5

65. Красную волчанку на слизистой полости рта следует дифференцировать с:

1. красным плоским лишаем;
2. лейкоплакией;
3. эксфолиативным хейлитом;
4. вульгарной пузырчаткой;
5. простым герпесом.

А - 2, 4 Б - 2, 3, 4 В - 1, 2, 3

66. Лечение дискоидной красной волчанки:

1. синтетическими противомалярийными препаратами;
2. витаминами;
3. седативными средствами;
4. гипосенсебилизирующими препаратами;
5. иммуномодуляторами.

А - 1, 2, 3, 4, 5 Б - 1, 2, 4, 5 В - 2, 3, 4, 5

67. В течении склеродермии различают следующие стадии:

1. воспалительный отек;
2. уплотнение;
3. атрофия;
4. десквамация;
5. деструкция.

А - 2, 3, 4 Б - 1, 2, 3 В - 1, 3, 5

68. Клинические проявления бляшечной формы склеродермии:

1. плотность кожи;
2. цвет «слоновой кости»;
3. сохраненный рисунок кожи;
4. лилово-розовый ободок;
5. сохраненные тургор и эластичность.

А - 1, 2, 3 Б - 2, 4, 5 В - 1, 2, 4

69. Клинические признаки системной склеродермии:

1. напряженность и ригидность кожи;
2. спаянность кожи с подлежащими тканями;
3. парестезии и онемение конечностей;
4. розово-красный цвет кожи в очагах;
5. отсутствие атрофии мышц, сухожилий и костей.

А - 1, 2, 3 Б - 1, 3, 5 В - 3, 4, 5

70. Патологические процессы при псориазе:

1. спонгиоз;
2. папилломатоз;
3. акантолиз;
4. акантоз;
5. паракератоз.

А - 1, 2, 4 Б - 2, 3, 4 В - 2, 4, 5

71. Симптомы (феномены), характерные для псориаза:

1. стеариновые пятна;
2. проваливания зонда;
3. серозных колодцев;
4. кровавой росы;
5. яблочного желе.

А - 1, 4 Б - 1, 2 В - 3, 5

72. Характеристика папул при псориазе:

1. в центре папул пупковидное вдавление;
2. папулы покрыты серебристо-белыми чешуйками;
3. папулы полигональные;
4. папулы округлые, склонные к росту и слиянию;
5. восковидный блеск папул.

А - 2, 4 Б - 1, 3 В - 4, 5

73. Первичные морфологические элементы при красном плоском лишае:

1. бугорки;
2. узлы;
3. волдыри;
4. папулы;
5. везикулы.

74. Патогистологические изменения при красном плоском лишае

1. гранулез;
2. акантоз;
3. паренхиматозная дегенерация;
4. паракератоз;
5. эпидермолиз.

А - 1, 3 Б - 1, 2 В - 4, 5

75. Симптомы (феномены), характерные для красного плоского лишая:

1. сетка Уикхема;
2. пупковидное вдавление;
3. яблочного желе;
4. кровавой росы;
5. серозных колодцев.

А - 3, 4 Б - 2, 5 В - 1, 2

76. Клинические формы красного плоского лишая на слизистой полости рта:

1. сухая;
2. эрозивно-язвенная;
3. буллезная;
4. веррукозная;
5. экссудативно-гиперемическая.

А - 2, 3, 5 Б - 1, 2, 3 В - 2, 3, 4

77. Главное значение в этиологии и патогенезе экземы придается:

1. функциональным изменениям нервной системы;
2. инфекционно-аллергическими факторами;
3. вирусам;
4. клеточным цитостатическим реакциям;
5. эндокринно - метаболическим нарушениям.

А - 1, 2, 3 Б - 3, 4, 5 В - 1, 2, 5

78. Для истинной экземы характерно:

1. появление пузырей;
2. симметричное расположение высыпаний;
3. наличие четких границ поражения;
4. чередование очагов поражения и здоровой кожи;
5. постоянный симптом «серозных колодцев».

А - 2, 3, 5 Б - 2, 4, 5 В - 1, 3, 4

79. Для микробной экземы характерно:

1. поражение кожи на месте хронических очагов пиодермии;
2. выраженная склонность сыпи к десиминации;
3. поражение кожи сплошное, без участков здоровой кожи;
4. очаги поражения не имеют четких границ;
5. очаги поражения локализуются преимущественно на себорейных участках.

А - 3, 5 Б - 1, 3 В - 2, 4

80. Для себорейной экземы характерно:

1. симптом «серозных колодцев»;
2. появление высыпаний вокруг трофических язв, свищей ран;
3. очаги поражения локализуются преимущественно на коже волосистой части головы, в области грудины, между лопатками;
4. чешуйки, покрывающие очаг, жирные, желтые, рыхлые;



5. локализация на коже ладоней и подошв.

А - 1, 2 Б - 3, 4 В - 4, 5

81. Основные патогистологические изменения в коже при экземе:

1. спонгиоз;
2. паракератоз;
3. акантоз;
4. эпидермолиз;
5. акантолиз.

А - 1, 2, 3 Б - 2, 3, 5 В - 1, 2, 4

82. Наибольшее сходство истинная экзема имеет с:

1. атопическим дерматитом;
2. аллергическим дерматитом;
3. вульгарной пузырьчаткой;
4. дискоидной красной волчанкой;
5. стрептококковым импетиго.

83. Наружное лечение экземы в период острого воспаления:

1. примочки;
2. влажно-высыхающие повязки;
3. пасты жирные;
4. мази кератолитические;
5. мази кератопластические.

А - 3, 5 Б - 2, 4 В - 1, 2

84. Растворы, применяемые для примочек:

1. 2-5% р-р резорцина;
2. 0,02% р-р фурациллина;
3. 0,025% р-р танина;
4. 2% р-р жидкости Бурова;

5. 10-15% р-р димексида.+

А - 2, 3, 4 Б - 1, 2, 3, 4 В - 2, 4, 5

85. При выраженной сухости кожи в состав мази вводят:

1. подсолнечное масло;

2. персиковое масло;

3. ретинол в масле;

4. нафталан;

5. деготь.

А - 1, 2, 3 Б - 1, 3, 5 В - 2, 4

86. Дерматит развивается в результате:

1. эндокринных нарушений;

2. действия высоких и низких температур;

3. действия химических раздражителей;

4. инсоляции;

5. нервно-психических факторов.

А - 2, 3, 4 Б - 1, 2, 3 В - 3, 4, 5

87. Атопический дерматит возникает в результате:

1. эндогенных факторов;

2. экзогенных факторов;

3. воздействия паразитов;

4. особенностей строения кожи; 5. генетической отягощенности.

А - 1, 2, 3 Б - 1, 2, 5 В - 2, 4, 5

88. Риск генетической отягощенности атопического дерматита при атопии обоих родителей:

1. 40-60%;

2. 20-40%;

3. 60-80%;

4. есть;

5. нет.

А - 2, 5 Б - 3, 4 В - 1, 4

89. Симптомы, подтверждающие невротическое состояние:

1. белый, стойкий дермографизм;
2. мучительный и упорный зуд;
3. зуд умеренный, слабый, непостоянный;
4. повышенная возбудимость или заторможенность;
5. нарушение сна.

А - 1, 2, 4, 5 Б - 1, 2, 3, 4, 5 В - 2, 3, 4, 5

90. Для атопического дерматита характерно:

1. локализация проявлений болезни на коже лица, шеи, в локтевых и подколенных складках;
2. локализация на коже волосистой части головы, ладонях, подошвах;
3. лихенизация выражена;
4. лихенизация отсутствует;
5. папулы, малоотличающиеся по цвету от непораженной кожи.

А - 1, 3, 5 Б - 1, 2, 3 В - 3, 4, 5

91. Типичная клиническая картина атопического дерматита, как правило, сочетается с:

1. сухостью кожи;
2. белым дермографизмом;
3. невротическими расстройствами;
4. сильным зудом;
5. выраженным пилomotorным рефлексом.

А - 1, 3, 5 Б - 1, 2, 3, 4, 5 В - 1, 2, 3, 4

92. Признаки атопического хейлита:

1. зона Кляйна остается непораженной;
2. непременно поражаются углы рта;
3. углы рта не вовлекаются в патологический процесс;

4. зуд красной каймы губ;
5. красная кайма губ инфильтрирована и шелушится.

А - 2, 4, 5 Б - 2, 3, 4 В - 1, 4, 5

93. Люминесцентное свечение с помощью лампы Вуда обнаруживается у больных:

1. микроспорией;
2. поверхностной трихофитией;
3. инфильтративно-нагноительной трихофитией;
4. фавусом;
5. хронической трихофитией.

94. Поверхностная трихофития волосистой части головы характеризуется:

1. обламыванием волос на высоте 1-2 мм над уровнем кожи;
2. образованием скутул;
3. симптомами «муфты» и «терки»;
4. шелушением более выраженным по краю очага;
5. мелкими участками атрофии.

А - 1, 2, 3 Б - 4, 5 В - 1, 4

95. У больных паховой эпидермофитией:

1. по периферии очагов имеется «бордюр» из отслаивающегося эпидермиса;
2. отсутствуют субъективные ощущения;
3. периодически возникает зуд;
4. кораллово-красное свечение под лампой Вуда;
5. очаги поражения располагаются в крупных складках.

А - 1, 2 Б - 1, 3, 5 В - 3, 4, 5

96. При рубромикозе ногтевых пластинок наблюдаются:

1. нормотрофический тип онихии;
2. пятна и полосы белого цвета в толще ногтя;
3. атрофический тип онихии;

4. отсутствие изменений ногтевой пластинки;

5. поражаются только 1-е пальцы стоп.

А - 1, 2, 3 Б - 3, 4, 5 В - 1, 3, 5

97. В лечении кандидоза используются:

1. низорал;

2. нистатин;

3. гризеофульвин;

4. изониазид;

5. диуцифрон.

А - 3, 4 Б - 2, 5 В - 1, 2

98. Для наружного лечения эпидеомфитии стоп используются:

1. спиртовые растворы анилиновых красителей;

2. паста Геймурова;

3. крем Ламизил;

4. кортикостероидные мази;

5. эмульсия синтомициновая.

А - 1, 2 Б - 4, 5 В - 2, 3

99. Среди трихомикозов наиболее распространены:

1. микроспория;

2. поверхностная трихофития;

3. инфильтративно-нагноительная трихофития;

4. хроническая трихофития;

5. фавус.

100. Эпидемиология гонореи:

1. вне человеческого организма гонококк быстро погибает;

2. антисептические средства не оказывают губительного действия на гонококк;

3. при высушивании гонококк сохраняется долго;

4. прямые солнечные лучи не оказывают отрицательного действия на гонококк;
5. температуру ниже оптимальной гонококк переносит плохо и быстро погибает.

А - 2, 3 Б - 1, 5 В - 4, 5

101. Острый передний гонорейный уретрит у мужчин характеризуется:

1. болевыми ощущениями в начале мочеиспускания;
2. выделениями из уретры гнойного экссудата;
3. отсутствием воспаления губок наружного отверстия уретры;
4. императивными позывами на мочеиспускание;
5. терминальной гематурией.

А - 1, 2 Б - 2, 5 В - 1, 3

102. При хроническом тотальном гонококковом уретрите наблюдаются:

1. болезненные эякуляции;
2. учащенное мочеиспускание;
3. боль в начале акта мочеиспускания;
4. склеивание губок уретры по утрам;
5. обильные гнойные выделения из уретры.

А - 1, 2, 3 Б - 2, 3, 4 В - 1, 2, 4

103. Критерии излеченности гонореи устанавливается с помощью следующих методов исследования:

1. клинического;
2. бактериоскопического;
3. ультразвукового;
4. бактериологического;
5. серологического.

А - 1, 2, 3 Б - 1, 2, 4 В - 2, 3, 4

104. Наиболее информативными методами при обследовании на хламидиоз являются:

1. клинический;
2. культуральный;

3. иммунофлюоресцентный;
4. иммуноферментный;
5. гистологический.

А - 1, 3, 5 Б - 3, 4, 5 В - 2, 3, 4

105. В лечении хламидиоза предпочтительнее использовать:

1. пенициллины;
2. цефалоспорины;
3. тетрациклины;
4. макролиды;
5. фторхинолоны.

А - 3, 4, 5 Б - 2, 3, 4 В - 1, 3, 5

106. Для урогенитального поражения при трихомониазе характерно:

1. обильные гнойные выделения;
2. пенистые выделения;
3. зуд;
4. творожистый налет;
5. дизурия.

А - 1, 2 Б - 2, 3 В - 3, 5

107. В лечении трихомониаза применяются:

1. интерфероны;
2. метронидазол;
3. тинидазол;
4. антибиотики широкого спектра;
5. гонококковая вакцина.

А - 1, 4 Б - 3, 5 В - 2, 3

108. Характеристика твердого шанкра:

1. сопровождается выраженной болезненностью;

2. мясо-красного цвета;
3. наличие геморрагического отделяемого;
4. имеет блюдцеобразную форму;
5. тестоватая консистенция в основании.

А - 1, 2 Б - 4, 5 В - 2, 4

109. Характеристика твердого шанкра:

1. цвета «испорченного сала»;
2. отделяемое прозрачное;
3. хрящеподобное уплотнение в основании;
4. расположен на отечно-гиперемированном фоне;
5. полигональные очертания.

А - 1, 2, 3 Б - 3, 4, 5 В - 1, 3, 5

110. Характеристика регионального бубона:

1. резко-болезненный при пальпации;
2. плотно-эластической консистенции;
3. не спаянный с подлежащими тканями;
4. овоидных очертаний;
5. остро-воспалительные явления в узле и окружающих тканях.

А - 1, 3, 5 Б - 3, 4, 5 В - 2, 3, 4

111. Язвенный твердый шанкр имеет внешнее сходство с язвой при:

1. туберкулезе;
2. раке;
3. шанкриформной пиодермии;
4. мягком шанкре;
5. ожоге.

А - 1, 2, 3, 4 Б - 2, 3, 4, 5 В - 1, 2, 3, 4, 5

112. Эрозивный твердый шанкр имеет б



1. пузырьчатке;
2. герпесе;
3. импетиго;
4. экземе;
5. дерматите.

А - 1, 2 Б - 2, 5 В - 1, 4

113. Высыпания при вторичном сифилисе:

1. розеолезные;
2. бугорковые;
3. пустулезные;
4. папулезные;
5. гуммозные.

А - 1, 2, 3 Б - 1, 3, 4 В - 3, 4, 5

114. Заболевания, имеющие сходные пятнистые высыпания с розеолезным сифилидом:

1. псориаз;
2. розовый лишай;
3. отрубевидный лишай;
4. лекарственные сыпи;
5. красный плоский лишай.

А - 1, 2, 3 Б - 1, 3, 4 В - 2, 3, 4

115. Папулезный сифилид, указывающий на агрессивное течение сифилиса:

1. милиарный;
2. лентикулярный;
3. монетовидный;
4. широкие кондиломы;
5. гипертрофические папулы.

116. Заболевания, при которых высыпания похожи на ладонно-подошвенный сифилид:

1. руброфития;
2. псориаз;
3. дисгидротическая эпидермофития;
4. дисгидроз ладоней и подошв;
5. красный плоский лишай.

А - 2, 5 Б - 1, 2 В - 4, 5

117. Заболевания, имеющие сходство с пигментным сифилидом:

1. витилиго;
2. псориазическая депигментация;
3. розовый лишай;
4. отрубевидный лишай;
5. сухая стрептодермия.

А - 1, 2, 3 Б - 1, 2, 4 В - 2, 4, 5

118. Заболевания, имеющие наибольшее сходство с сифилитической алопецией:

1. микроспория волосистой части головы;
2. себорея;
3. псориаз;
4. круговидное выпадение волос;
5. глубокая трихофидия.

А - 2, 3, 4 Б - 1, 4, 5 В - 1, 2, 4

119. Признаки, свойственные бугорковому сифилиду:

1. инфильтрат плотный;
2. расположен в эпидермисе;
3. размеры равномерные ленткулярные;
4. располагаются, как правило, группами;
5. имеют бурый оттенок.

А - 1, 2, 3, 4, 5 Б - 2, 3, 4, 5 В - 1, 3, 4, 5

120. Печень у ребенка врожденным сифилисом:

1. плотной консистенции;
2. мягкой консистенции;
3. увеличена в размере;
4. болезненная при пальпации;
5. безболезненная при пальпации.

А - 1, 3, 5 Б - 2, 4, 5 В - 1, 2, 3